Die Hautbiopsie

Grundlagen, Techniken, Möglichkeiten, Grenzen

W. Weyers
Zentrum für Dermatopathologie Freiburg

Die Hautbiopsie : Grundlagen, Techniken, Möglichkeiten, Grenzen

Dermatologische Fortbildung, Carl-Thiem-Klinikum, Cottbus, 1.6.2005

Die Biopsie mit nachfolgender histopathologischer Untersuchung ist trotz der Einführung vieler neuer Diagnoseverfahren nach wie vor die wichtigste diagnostische Methode in der Medizin. Für kein anderes Fachgebiet hat sie aber größere Bedeutung als für die Dermatologie. So ist es nicht verwunderlich, dass der Begriff „Biopsie“ aus der Dermatologie stammt.

VINGT-SIXIÈME ANNÉE N° 41 10 OCTOBRE 1879

GAZETTE HEBDOMADAIRE DE MÉDECINE ET DE CHIRURGIE

COMITÉ DE RÉDACTION : A. DECHAMBRE, *président;* BLACHEZ, DIEULAFOY, A. HÉNOCQUE, L. LEREBOULLET, A.-H. MARCHAND

Adresser tout ce qui concerne la rédaction *au siége du Comité*, chez M. DECHAMBRE, 91, *rue de Lille* (avant le mardi de préférence).

ÉTUDES CLINIQUES

ÉTUDES NOUVELLES DE DERMATOLOGIE. — SUR UN CAS DE DÉGÉNÉRESCENCE COLLOÏDE AU DERME, AFFECTION NON DÉCRITE, NON DÉNOMMÉE, OU IMPROPREMENT DÉNOMMÉE *Colloid-Milium*, par M. ERNEST BESNIER, médecin de l'hôpital Saint-Louis.

I

Depuis le commencement de ce siècle, époque à laquelle elle fut réellement constituée à l'état de science par Willan et par ses continuateurs, la dermatologie n'a pas cessé de progresser sous l'action d'un grand nombre de médecins éminents de tous les pays ; ce serait toutefois une erreur de croire que le résultat obtenu ait été proportionnel à la somme des efforts accumulés. Loin de là, le milieu du siècle était déjà dépassé, et l'on ne savait, à vrai dire, rien de précis ni d'une manière définitive dans une série de *nécropsies*, mais encore on a pu éclairer sur le vivant un grand nombre de points, en faisant l'examen histologique de lambeaux de tégument ou de fragments de tissu malade. Il y a dans ce dernier mode d'investigation, véritable *biopsie* (mot nouveau que nous proposons pour désigner une chose nouvelle), un procédé régulier de diagnostic clinique dont l'importance est considérable. Il suffit, le plus ordinairement, de très-petits fragments de peau ou de tissu, enlevés à la lancette par une main expérimentée, pour obtenir les résultats histologiques les plus incontestables et les plus complets ; la douleur est si peu considérable, que nous avons presque complètement renoncé, pour notre part, à l'anesthésie locale préalable que nous employions régulièrement au début de nos recherches, et dont on peut toujours user envers les malades pusillanimes. Cette pratique, nous pouvons l'affirmer aujourd'hui après de nombreuses mises à exécution, est d'une innocuité absolue, légitime au plus haut degré, au dessus de toute critique, et à l'abri de toute interprétation malveillante.

Er wurde 1879 vom Leiter der Hautklinik am l'hôpital Saint-Louis in Paris, Ernest Besnier, in Abgrenzung von der Gewebeentnahme bei Toten, der „nécropsie“, für Gewebeentnahmen bei lebenden Personen geprägt. Besnier schrieb damals:

Diese Untersuchungs-methode, tatsächlich eine Biopsie (ein neuer Begriff, den wir als Bezeichnung für diese neue Untersuchungs-methode vorschlagen) ist ein reguläres Verfahren der klinischen Diagnostik, dessen Bedeutung beträchtlich ist.

Ernest Besnier, 1879



„Diese Untersuchungs-methode, tatsächlich eine Biopsie (ein neuer Begriff, den wir als Bezeichnung für diese neue Untersuchungs-methode vorschlagen) ist ein reguläres Verfahren der klinischen Diagnostik, dessen Bedeutung beträchtlich ist.“
Damit hatte er natürlich massiv übertrieben, denn die Biopsie war damals noch kein reguläres Verfahren und hatte nur geringe diagnostische Bedeutung, weil man zu wenig wusste. Doch Besniers Einschätzung sollte sich im weiteren Verlauf bewahrheiten.

In den nachfolgenden Jahrzehnten entwickelte sich die Biopsie zu einem regulären Verfahren von großer diagnostischer Bedeutung, und dies gilt insbesondere für die Hautbiopsie, die sich von Biopsien anderer Organe in mehrfacher Hinsicht unterscheidet:

Besonderheiten der Hautbiopsie

- Leichte Durchführbarkeit
- Direkte optische Kontrolle
- Genaue klinisch-histopathologische Korrelation
- Hohe Aussagekraft der dermato-histopathologischen Untersuchung

1. Lassen sich Biopsien der Haut leicht und nebenwirkungsarm durchführen, 2. werden sie unter direkter optischer Kontrolle vorgenommen, so dass in der Regel die Stellen erfasst werden, an denen die Charakteristika einer Erkrankung am deutlichsten zu Tage treten, 3. ermöglicht dieses Vorgehen eine genaue klinisch-histopathologische Korrelation, so dass Krankheiten nicht nur in ihrer klassischen Form, sondern in allen Varianten und Entwicklungsstadien erkannt werden können, und 4. ist aufgrund dieser besonderen Konstellation die Dermatopathologie viel weiter entwickelt als jedes andere Gebiet der Humanpathologie, und Hautbiopsien sind daher besonders aussagekräftig.

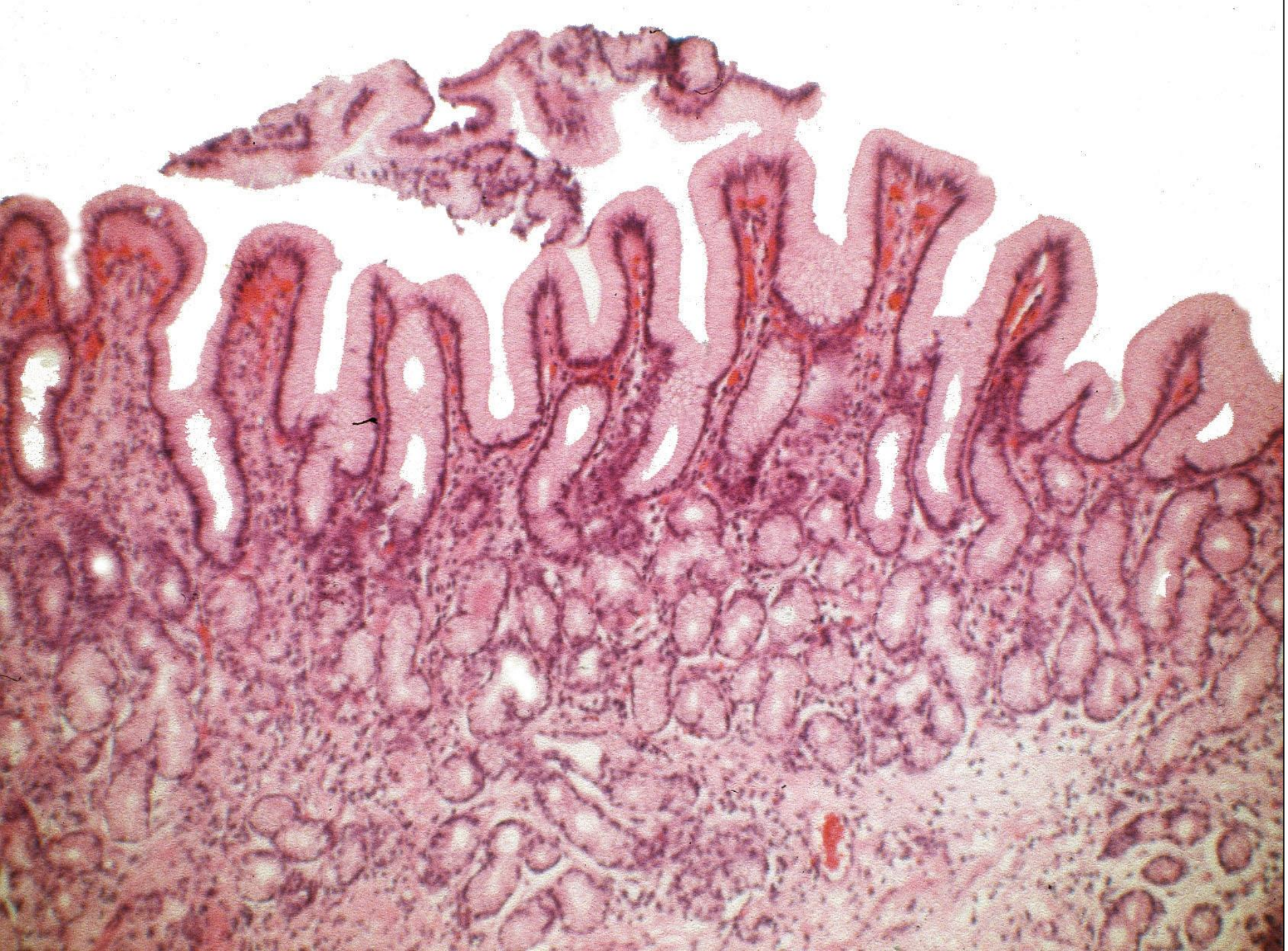

Zum Beispiel werden am Magen nur eine Handvoll Entzündungsformen unterschieden.

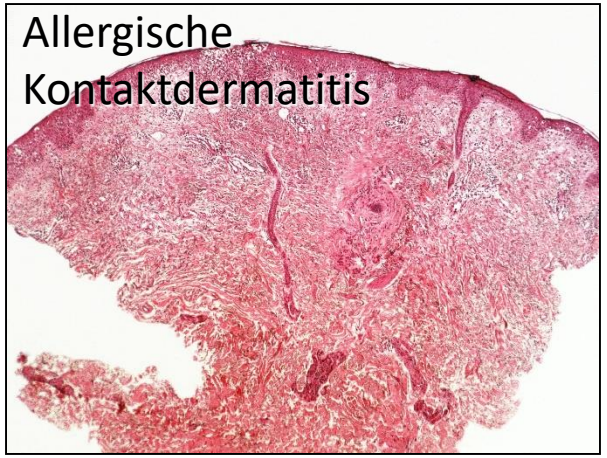

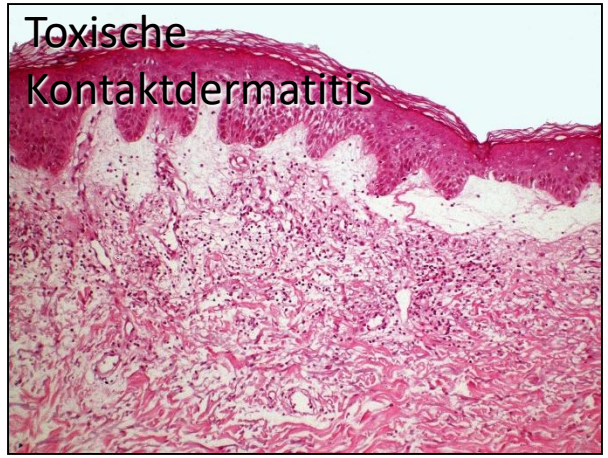

An der Haut können dagegen Dutzende von entzündlichen Erkrankungen zuverlässig voneinander abgegrenzt werden. Die große Zahl entzündlicher Dermatosen

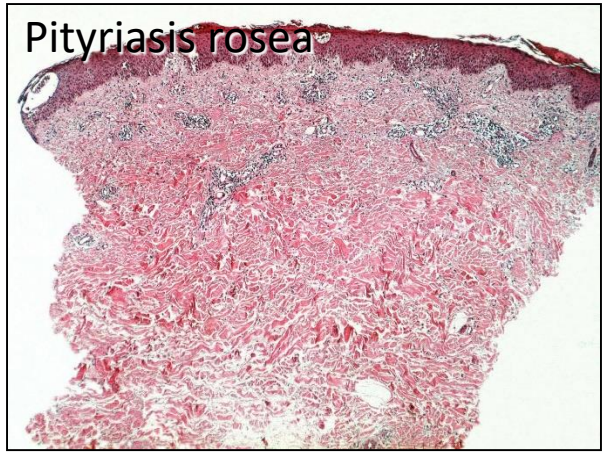

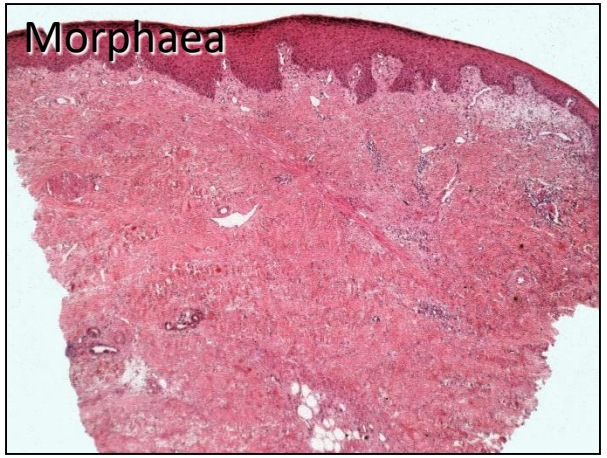

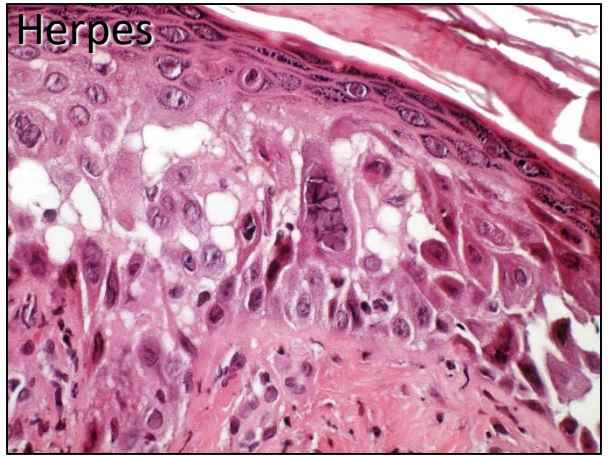

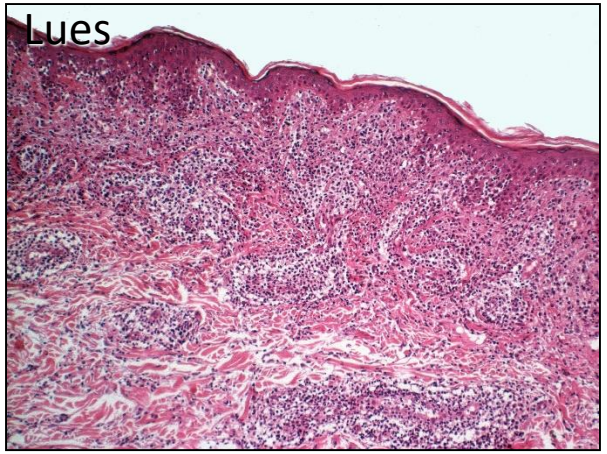

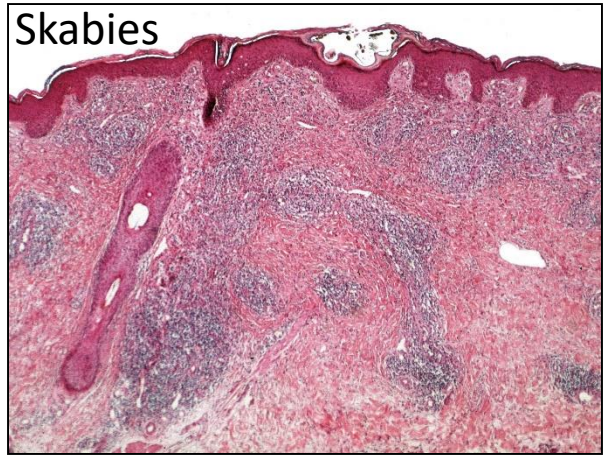

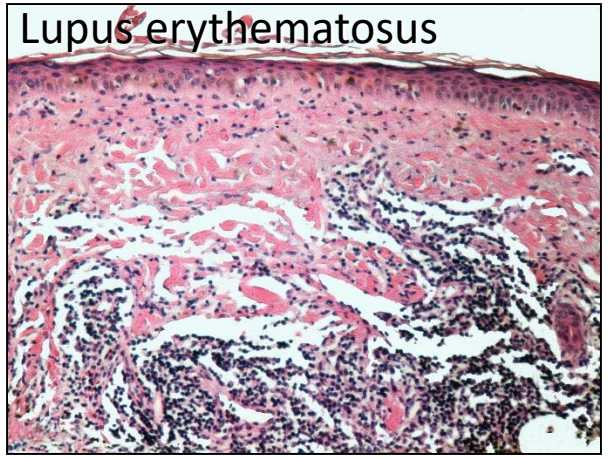

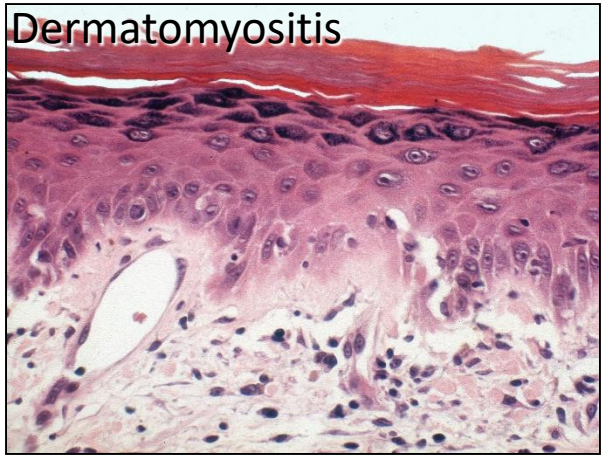

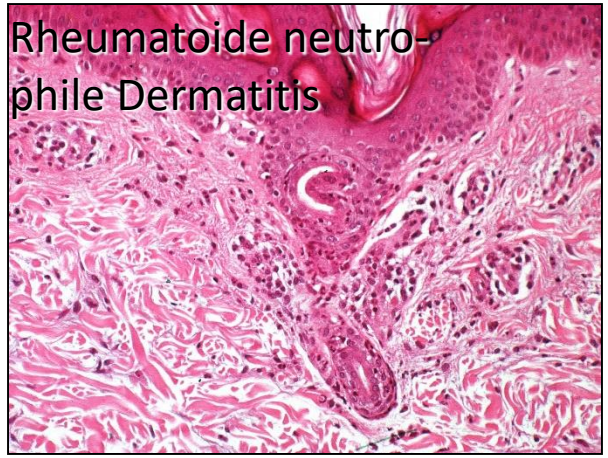

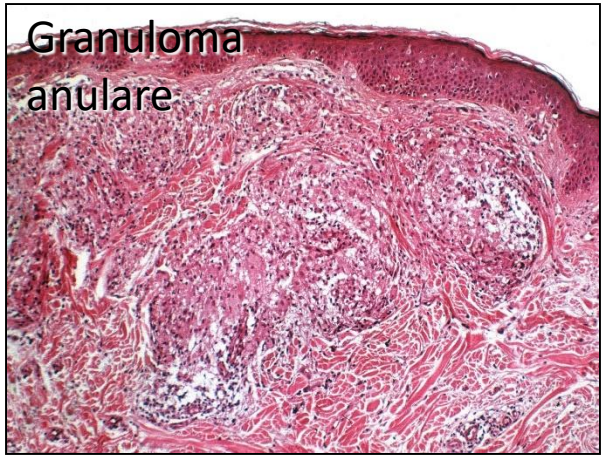

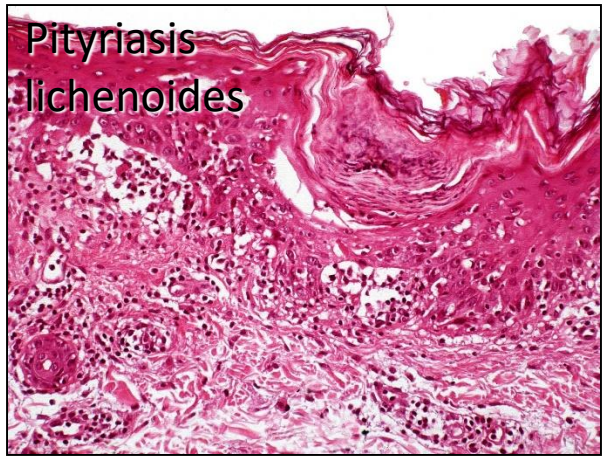

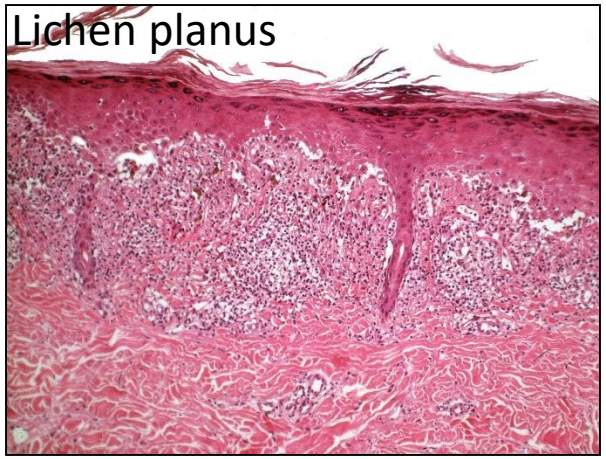

liegt nicht in erster Linie an einer biologischen Ausnahmestellung der Haut – sie ist ein Organ wie jedes andere, und es gibt keinen Grund für die Annahme, dass systemische Erkrankungen,

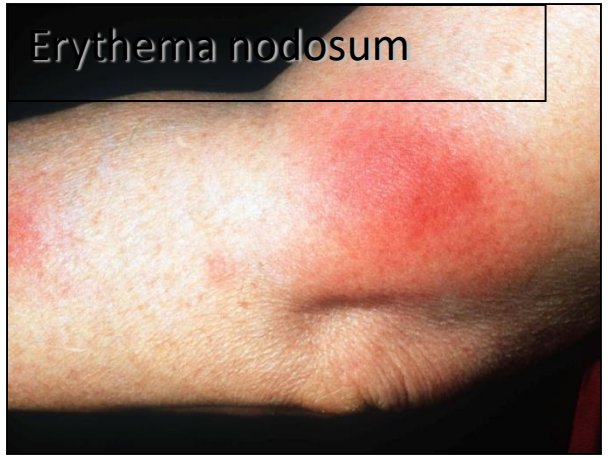

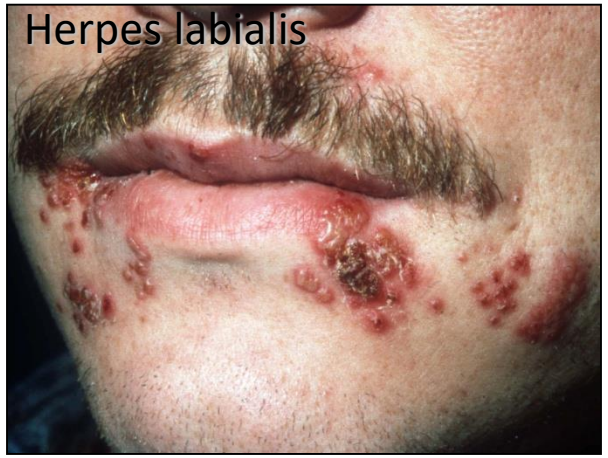

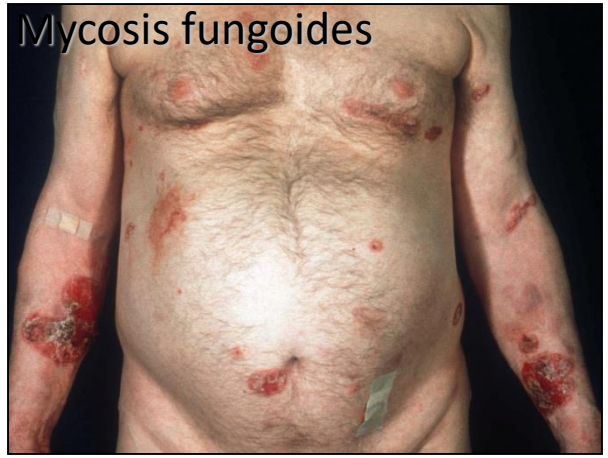

wie zum Beispiel eine Pityriasis lichenoides oder ein Sweet-Syndrom, nicht auch innere Organe wie Magen, Niere oder Ovar betreffen könnten.
Man kann sie dort nur nicht beobachten und biopsieren und hat deshalb nicht gelernt, sie dort zu unterscheiden. Das heißt natürlich nicht, dass eine Biopsie immer erforderlich ist. In klinisch klaren Fällen – wie bei einem Herpes labialis oder einer Impetigo contagiosa – kann man darauf gut verzichten.

Indikationen der Hautbiopsie

- Ungewöhnlicher klinischer Befund
- Ungewöhnlicher Verlauf

Zu den Indikationen der Hautbiopsie zählen ein ungewöhnlicher klinischer Befund, der nicht unmittelbar eingeordnet werden kann (dann ist es oft ratsam, gleich zu biopsieren, da eine Therapie das histopathologische Bild nicht selten stark verändert, so dass zu einem späteren Zeitpunkt entnommene Biopsate schwerer zu beurteilen sind) und ein ungewöhnlicher Verlauf (so dass man die ursprüngliche klinische Diagnose in Zweifel ziehen und durch eine Biopsie überprüfen sollte).

Indikationen der Hautbiopsie

- Ungewöhnlicher klinischer Befund
- Ungewöhnlicher Verlauf
- Qualitätskontrolle der klinischen Diagnose (v.a. bei Neoplasien und chronischen entzündlichen Erkrankungen)

Darüber hinaus ist die Biopsie mit anschließender histopathologischer Untersuchung die wichtigste Qualitätskontrolle für die klinische Diagnose, und wer auf Biopsien verzichtet, der wird ein hohes diagnostisches Niveau weder erreichen noch dauerhaft aufrecht erhalten können.

Der Grund liegt darin, dass selbst in Fällen, in denen die klinische Diagnose unzweifelhaft erscheint, wie bei diesen pendelnden Fibromen, Fehldiagnosen vorkommen. Zum Beispiel kann sich ein maligner Tumor innerhalb einer solch harmlosen Läsion entwickeln.

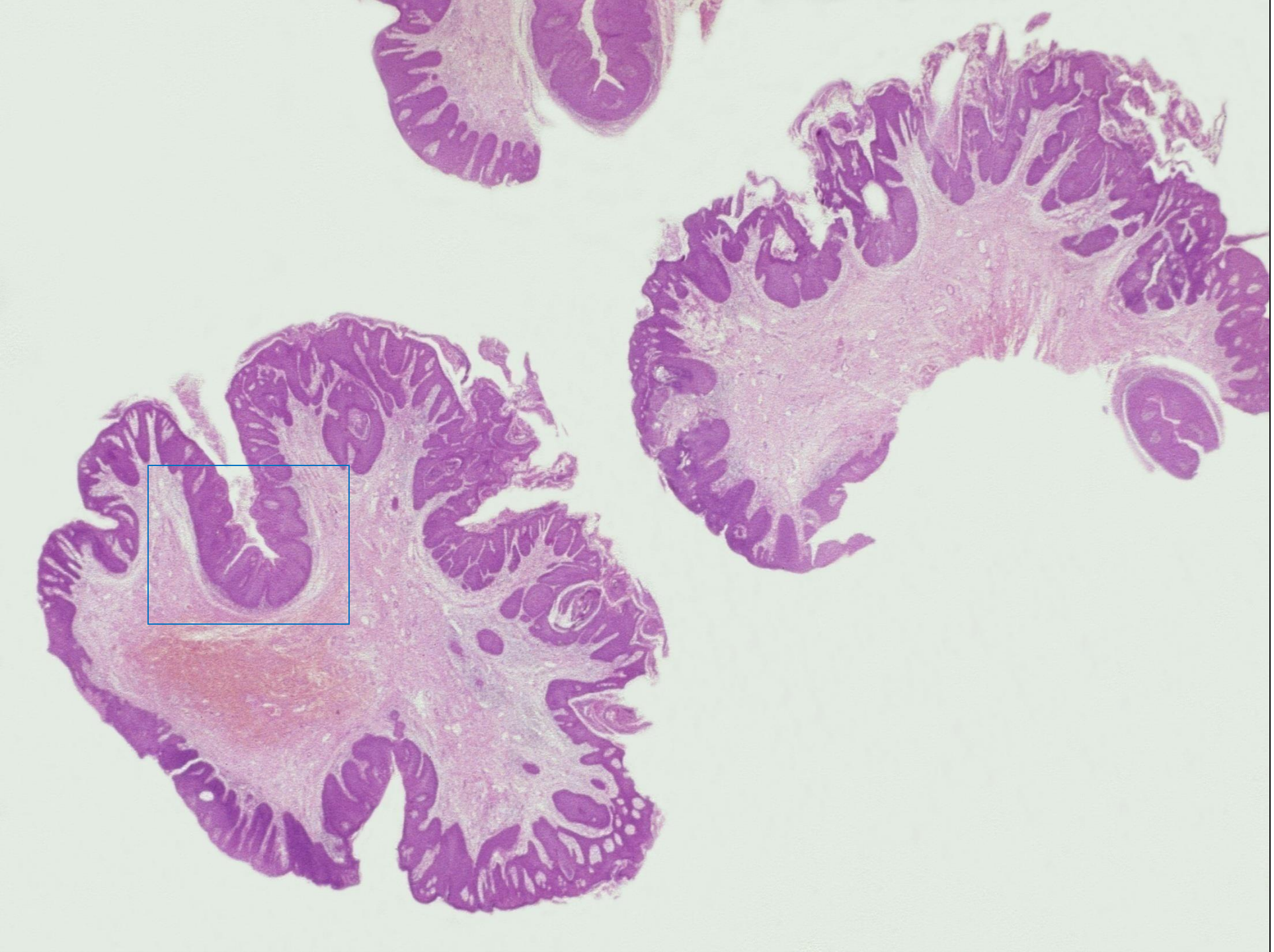

Hier haben wir ein Beispiel: Mehrere pendelnde Fibrome, die durch Scherenschlag entfernt und dann zur Untersuchung eingeschickt wurden. In einer dieser Läsionen

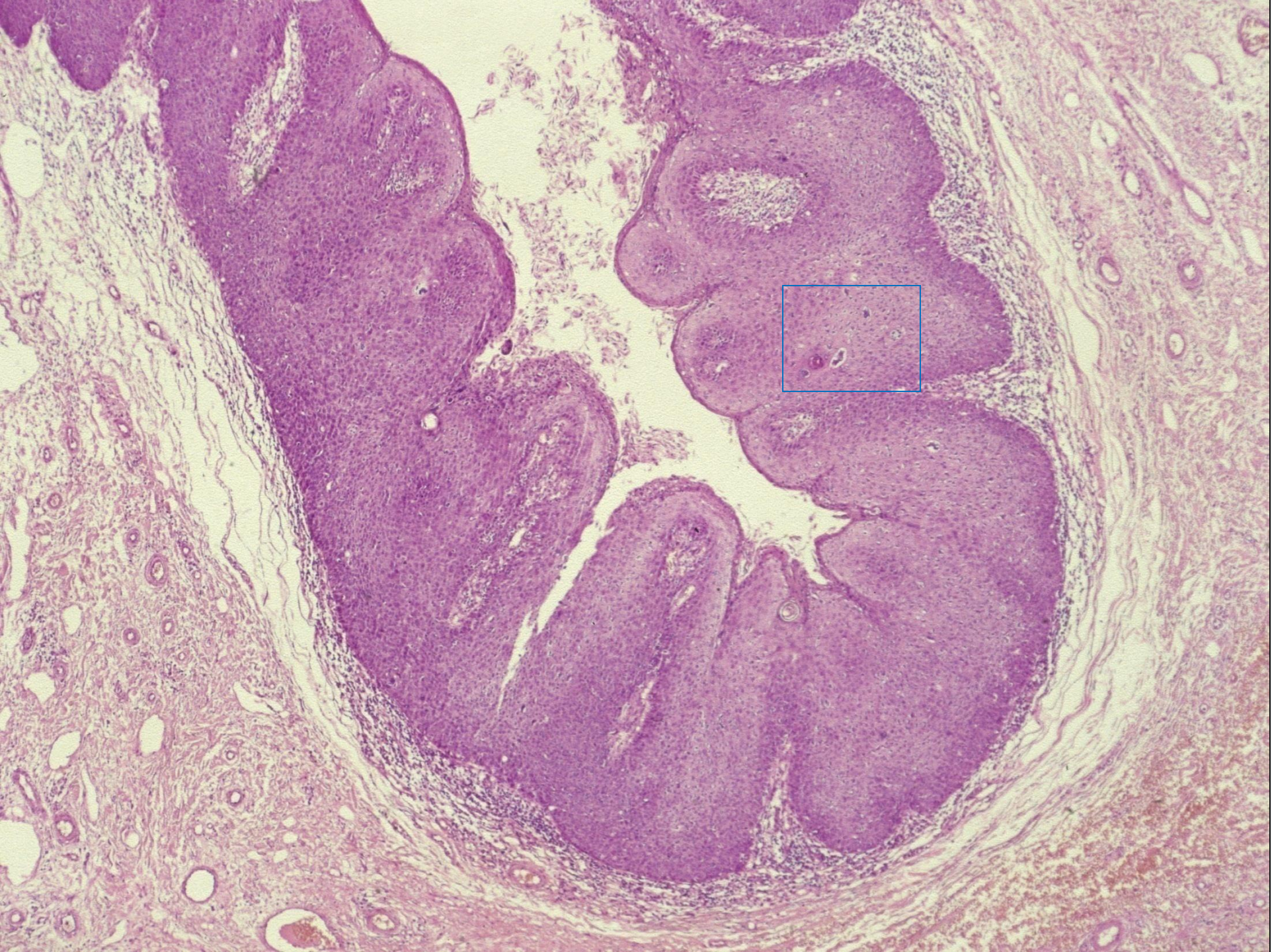

sieht man eine Verbreiterung der Epidermis und ausgeprägte Kernatypien und Mitosen:

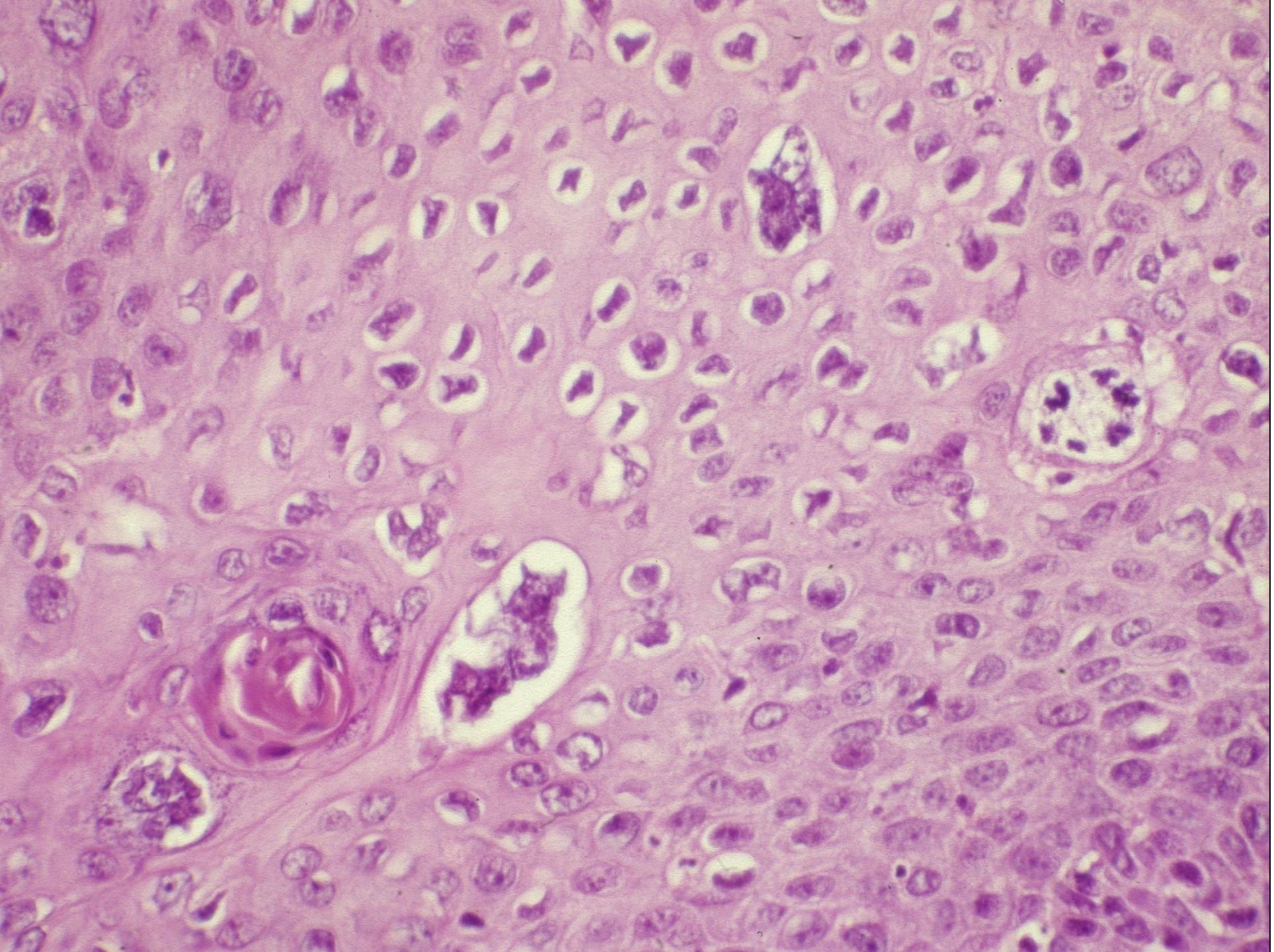

Ein Carcinoma in situ, dass sich in diesem Fibrom entwickelt hat und das möglicherweise nicht vollständig entfernt wurde. Als Kliniker hat man keine Chance, solche Veränderungen zu erkennen.

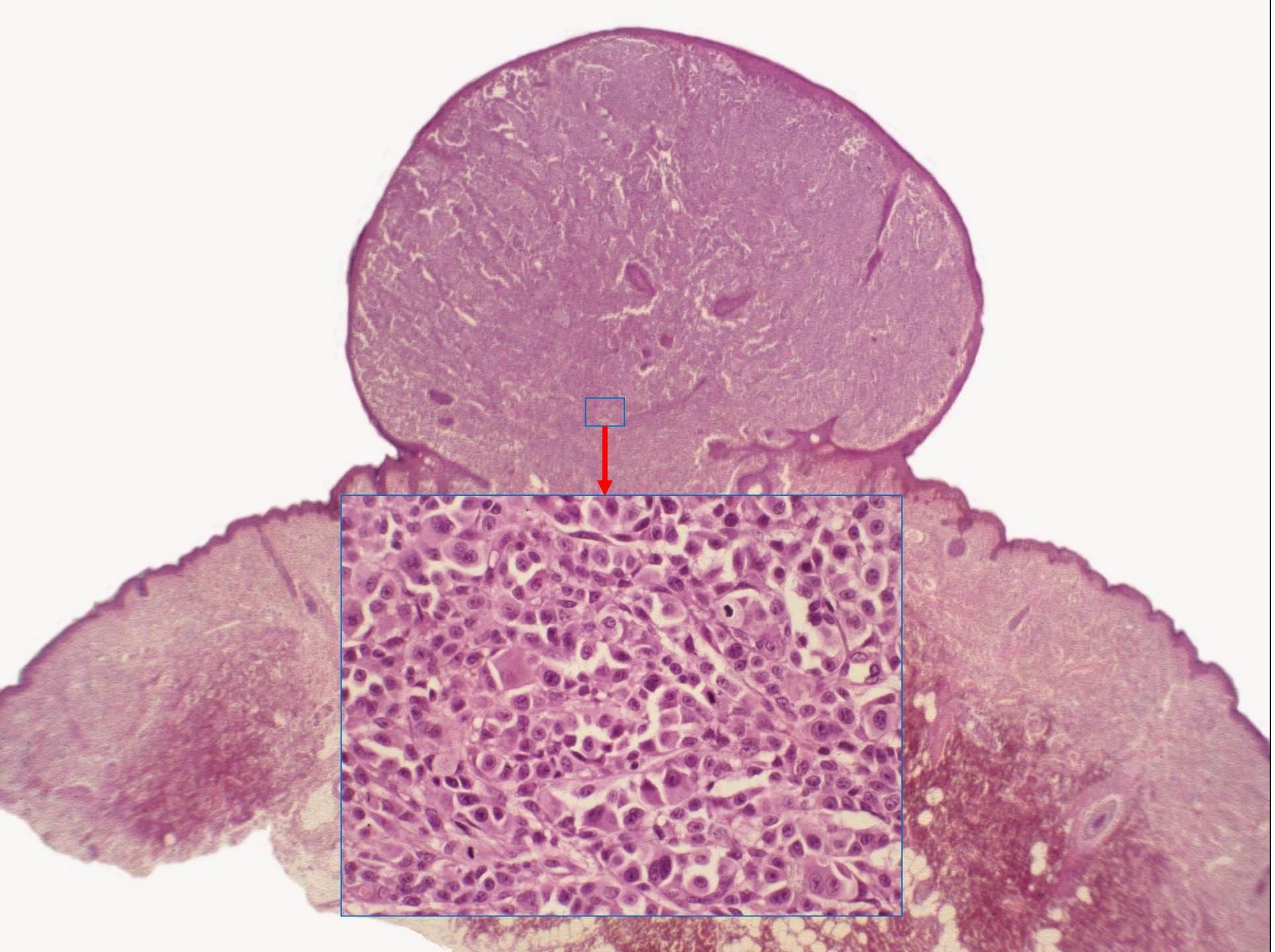

Pendelnde Fibrome können auch von malignen Tumoren simuliert werden. Hier das Beispiel eines amelanotischen pedunkulierten malignen Melanoms. Wenn man solche Läsionen entfernt und nicht histopathologisch untersuchen lässt, sind Rezidive vorprogrammiert und können gravierende Konsequenzen haben. Natürlich ist das selten, aber für die medizinische Versorgung gilt dasselbe wie für andere Lebensbereiche: wenn man einmal nachlässig ist, kommt man in der Regel damit durch, aber auf Dauer erwischt es einen.

Wenn man zum Beispiel bei schönem Wetter im Biergarten sitzt und zwei, drei große Weizen trinkt, dann steht man vor der Frage, wie man hinterher nach Hause kommt. Man kann noch mit dem Auto fahren, und in der Regel passiert auch nichts. Wenn man das einmal macht, dann wäre es wirklich großes Pech, wenn man einen Unfall baut oder in eine Polizeikontrolle kommt,

aber wenn man das jeden Tag macht, dann lässt es sich gar nicht verhindern: Irgendwann erwischt es einen und man ist seinen Führerschein los.

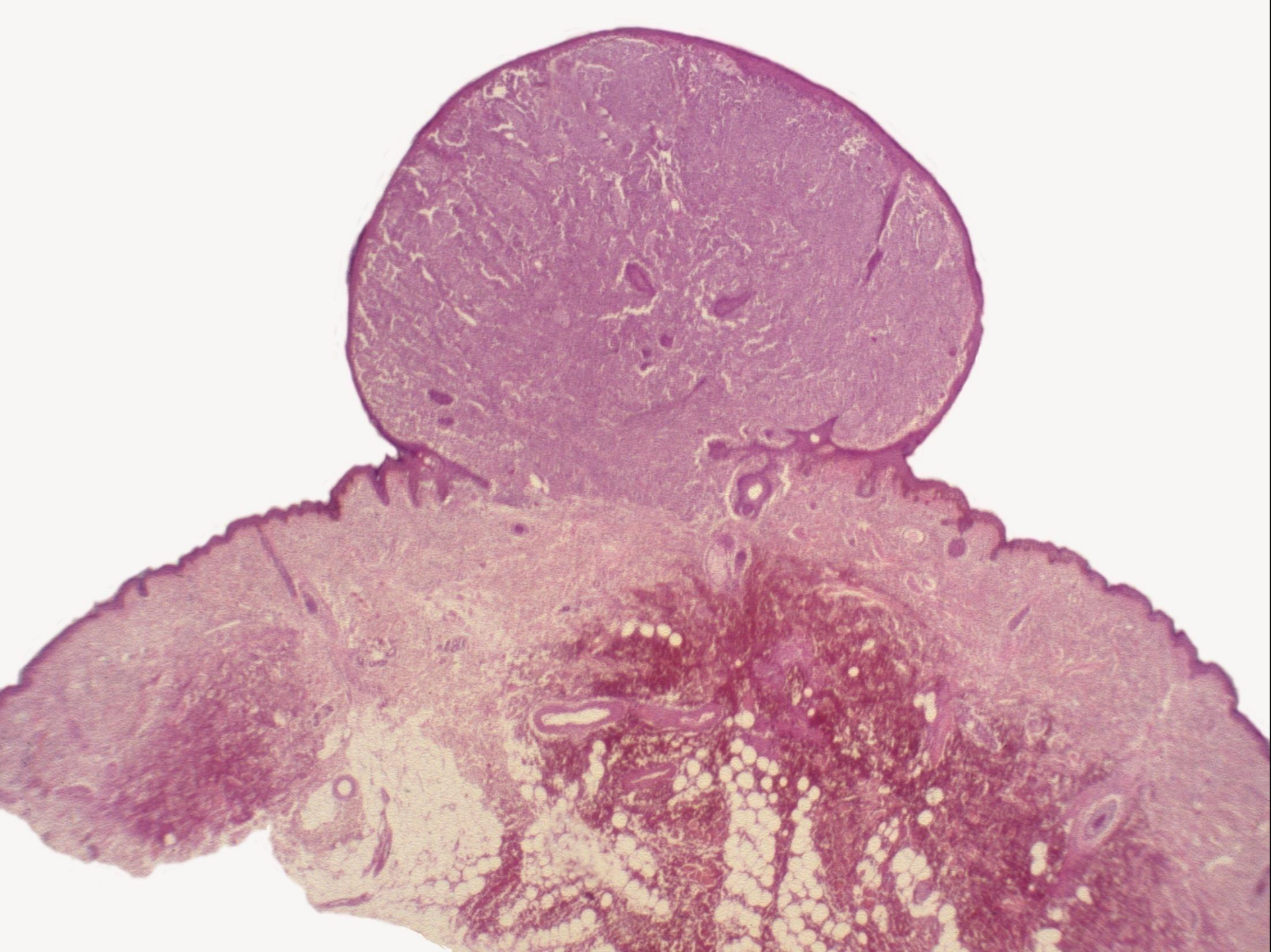

Dasselbe gilt für die Medizin. Wenn man einmal ein pendelndes Fibrom entfernt, ohne es histopathologisch untersuchen zu lassen, müsste es mit dem Teufel zugehen, wenn es sich ausgerechnet in diesem Fall um ein exophytisches Melanom handeln sollte, aber wenn man dies im Laufe eines Berufslebens täglich tut, dann tritt der Fall irgendwann ein. Das ist nicht zu verhindern, und deshalb sollten Gewebeproben untersucht werden

und nicht im Mülleimer landen.

Wenn man die Wichtigkeit der Biopsie für die Praxis der Dermatologie in Rechnung stellt, ist es verwunderlich, dass die Techniken, Möglichkeiten, Grenzen und Fehlerquellen praktisch nie dargestellt werden.

In den großen Lehrbüchern der Dermatologie wird das Thema fast komplett übergangen. Zum Beispiel fand sich im deutschen Standard-Lehrbuch von Braun-Falco lange kein Wort darüber, worauf ich mehrfach hingewiesen habe.

material bearbeitet und diagnostisch ausgewertet wird. Auch spezialisierte Hautfachärzte führen in der Praxis histologische Untersuchungen durch.

Indikationen für die dermatohistopathologische Untersuchung

Jedes exzidierte oder abgetragene Gewebestück sollte histologisch untersucht werden. Nur bei ganz offenkundigen Diagnosen ist eine Ausnahme erlaubt, wie bei vulgären Warzen. Unklare Verdachtsdiagnosen können durch histologische Untersuchung einer Probeexzision bestätigt oder ausgeschlossen werden. Vor schwerwiegenden therapeutischen Maßnahmen, wie vor Einleitung einer zytostatischen Therapie, sollte die histologische Sicherung auch bei einer anscheinend klaren Diagnose erfolgen. Ohne Ausnahme gilt dies für die Planung einer Strahlenbehandlung von Tumoren. Vorbestrahltes Gewebe ist meist für die nachträgliche histologische Diagnostik ungeeignet. Bei Tumoroperationen kann die histopathologische Untersuchung die Frage beantworten, ob ein Tumor im Gesunden entfernt wurde. In entsprechenden Fällen muss die aufwändige mikrographische Chirurgie (mikroskopisch kontrollierte Chirurgie) mit Serienschnittuntersuchungen durchgeführt werden. Bei manchen Dermatosen ist die histologische Bestimmung des Stadiums (bei Mycosis fungoides) oder der Tiefenausdehnung (bei malignem Melanom) für Prognose und Therapie wichtig. Verlaufsbiopsien im Abstand von Wochen und Monaten können über die Progredienz einer Erkrankung oder die Effizienz der Therapie Aufschluss geben. Nicht zuletzt besitzt das aufbewahrte, jederzeit nachkontrollierbare histologische Präparat dokumentarischen Charakter.

Auswahl der Exzisionsstelle

Wichtig ist die Auswahl einer typischen, diagnostisch relevanten Hautveränderung. Am besten geeignet ist eine frische Primäreffloreszenz. Zerkratzte, verkrustete, lokal anbehandelte Herde sind meist unergiebig. Für die Biopsie soll bei disseminierten Hauterkrankungen möglichst eine Körperstelle gewählt werden, an der die entstehende Narbe kosmetisch und funktionell nicht stören kann. Keloidneigung, insbesondere im Hals- und Sternalbereich, ist zu beachten. Die Wundheilung kann im Fußknöchelbereich oder über der Schienbeinkante ungünstig sein, insbesondere bei Durchblutungsstörungen.

Biopsietechnik

Kleine Herde werden in Lokalanästhesie durch eine Exzisionsbiopsie mit dem Skalpell vollständig entfernt. Bei größeren Herden wird eine lanzettförmige Inzisionsbiopsie aus dem Randbereich mit Einschluss gesunder Haut vorgenommen. Die lanzettförmige Exzision mit dem Skalpell ist für die Beurteilbarkeit und das kosmetische Ergebnis die günstigste Methode. Daneben kann Material zur histopathologischen Untersuchung durch Kürettage mit dem scharfen Löffel, elektrochirurgische Abtragung, Kromayer-Stanzen (Stanzbiopsie) und durch Rasierklingenflachschnitt (shave biopsy) gewonnen werden (▶ Kap. 109).

Größe und Tiefe der Biopsie

Sie sind abhängig von der Fragestellung. Für oberflächennahe Prozesse mag ein Flachschnitt zur Diagnostik ausreichen (knotiges Basaliom), für tiefer gelegene Veränderungen sind ausgedehnte und tiefe Probeexzisionen notwendig (Granuloma anulare, Pannikulitis).

Behandlung des Biopsiematerials

Das frische Exzidat muss sofort in das vorbereitete Gefäß mit Fixierungsflüssigkeit gebracht werden. Quetschung, Zerreißung und Austrocknung sind zu vermeiden. Die Größe des Gewebestücks soll einen Würfel von 1 cm Kantenlänge nicht überschreiten, dünne Scheiben können größer sein. Bei großen Präparaten müssen typische Anteile ausgeschnitten, markiert und getrennt verarbeitet werden. Die Menge an Fixierungsflüssigkeit soll mindestens das 20Fache der Gewebemenge betragen. Die sofortige Beschriftung des Gefäßes schließt Verwechslungen aus.

Fixierungsflüssigkeiten

Standardfixierungsflüssigkeit ist 10% gepufferte Formaldehydlösung. Empfohlen wird auch Bouin-Lösung (gesättigte wässrige Pikrinsäurelösung 1,3% 15,0 ml; Formaldehyd 40% 5,0 ml; Eisessig 1,0 ml; Letzterer soll frisch zugefügt werden). Für Hodenbiopsien ist Formaldehyd ungeeignet und Bouin-Lösung empfehlenswert.

10%ige Formaldehydlösung gefriert bei –10°C. Postversand bei Wintertemperaturen kann durch Eiskristallbildung zu starken Alterationen des Gewebes führen und die histologische Beurteilung unmöglich machen. Die Zugabe von 96%igem Ethanol (10 vol%) wird unter diesen Bedingungen empfohlen. Verringert werden diese Artefakte auch, wenn das Gewebe vor dem Postversand mindestens 6 h bei Zimmertemperatur durchfixiert wird.

Ausnahmen vom histologischen Standardverfahren

Das Exzidat darf für besondere Untersuchungsmethoden nicht in übliche Fixierungsmittel gebracht werden; es wird in jeweils vorher festgelegter spezieller Weise weiterbehandelt. Dies gilt vor allem für die Kryostatschnellschnitttechnik, für bakteriologische Untersuchungen aus der Biopsie (Mykobakteriosen), direkte Immunfluoreszenz (Blasen bildende Erkrankungen, Lupus erythematodes) sowie für histochemische, zytochemische, immunzytologische und elektronenmikroskopische Untersuchungen.

Begleitzettel

Der Histopathologe ist auf einige klinische Angaben dringend angewiesen: Exzisionsstelle, Alter und Hautfarbe des Patienten, kurze Anamnese, Vorbehandlung, Vorbiopsien, kurzer Befund, klinische Differenzial- oder Verdachtsdiagnose sowie Fragestellung.

In der neuesten Auflage wurde der Biopsie dann eine knappe Seite gewidmet. Das ist eine Verbesserung, reicht aber natürlich nicht aus, um Grundlagen der Methode und mögliche Fehlerquellen zu vermitteln. Auch ich kann dies heute nur sehr unvollständig tun. Daher möchte ich mich auf wenige Aspekte beschränken,

- Gewebsartefakte
- Beurteilung kutaner Neoplasien
- Beurteilung entzündlicher Dermatosen
- Bedeutung der klinisch-histo-pathologischen Korrelation

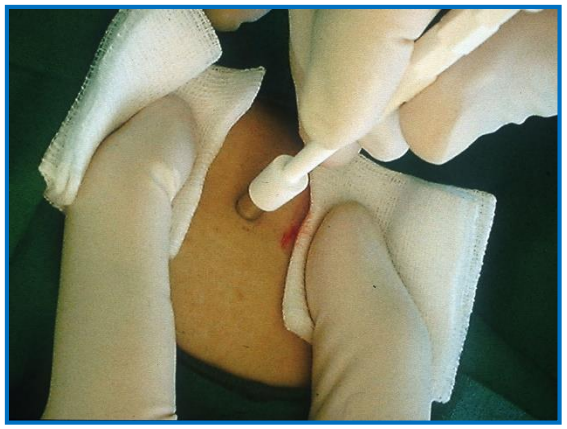

nämlich Gewebsartefakte, Grundlagen der Beurteilung kutaner Neoplasien und entzündlicher Dermatosen und die Wichtigkeit der klinisch-histopathologischen Korrelation.

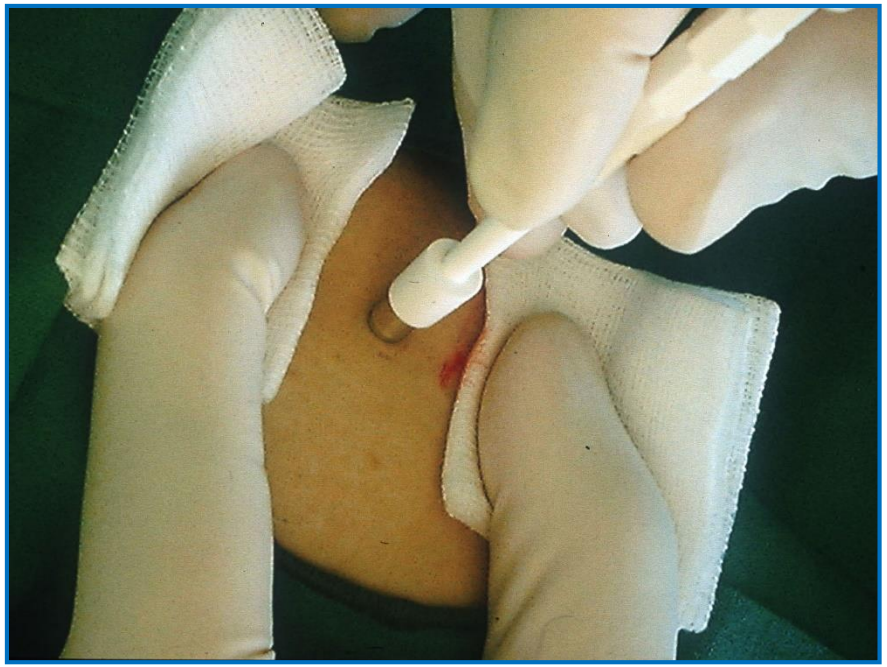

Gewebsartefakte

Kommen wir zunächst zu Gewebsartefakten, und zwar nur zu solchen, die vom Kliniker durch seine Biopsietechnik verursacht werden.

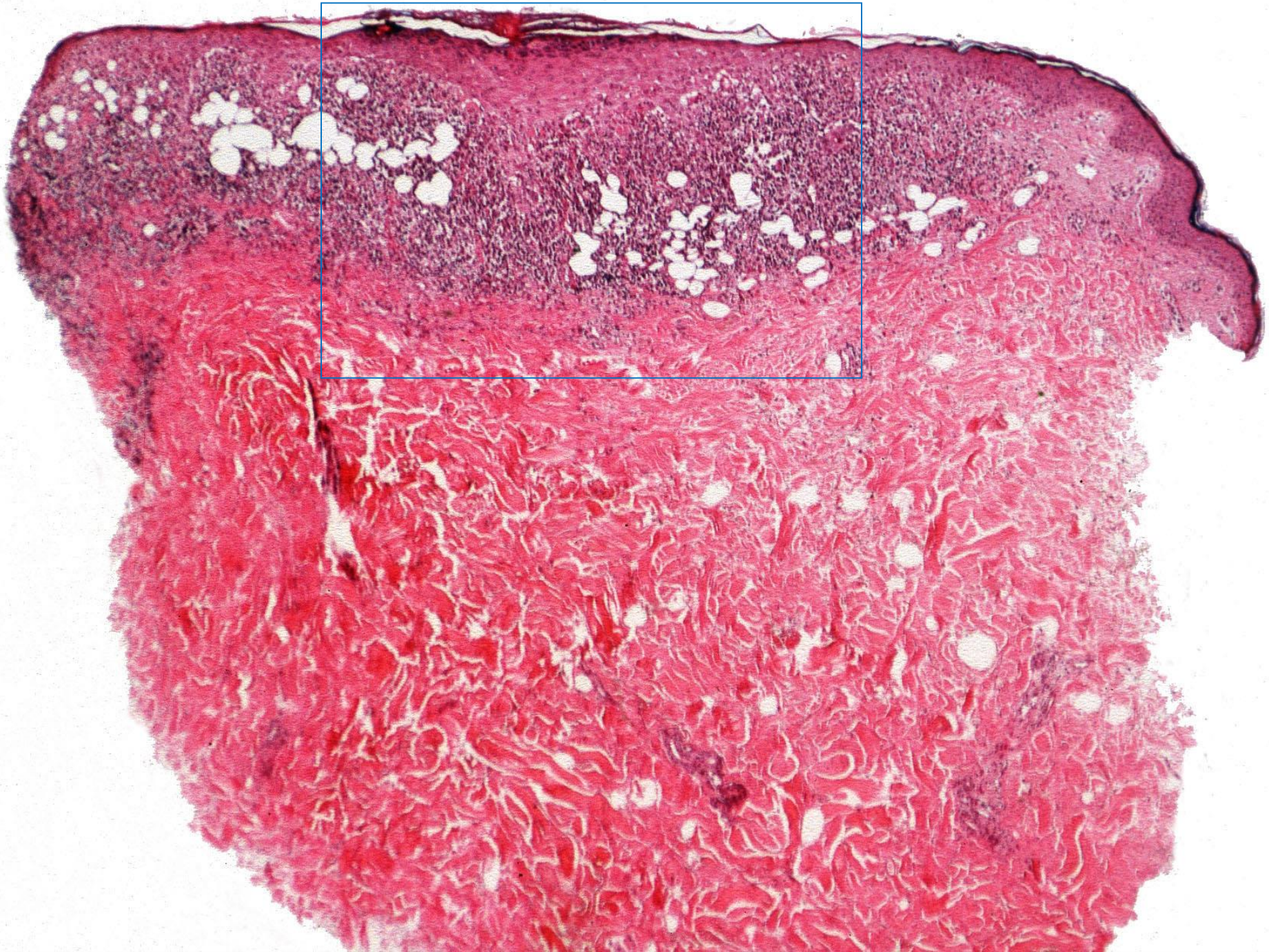

Es gibt sehr viele solcher Artefakte. Fehler können bereits bei der Anästhesie auftreten, und zwar dann, wenn das Anästheticum nicht um und unter das zu entnehmende Gewebestück gespritzt wird, sondern direkt hinein.

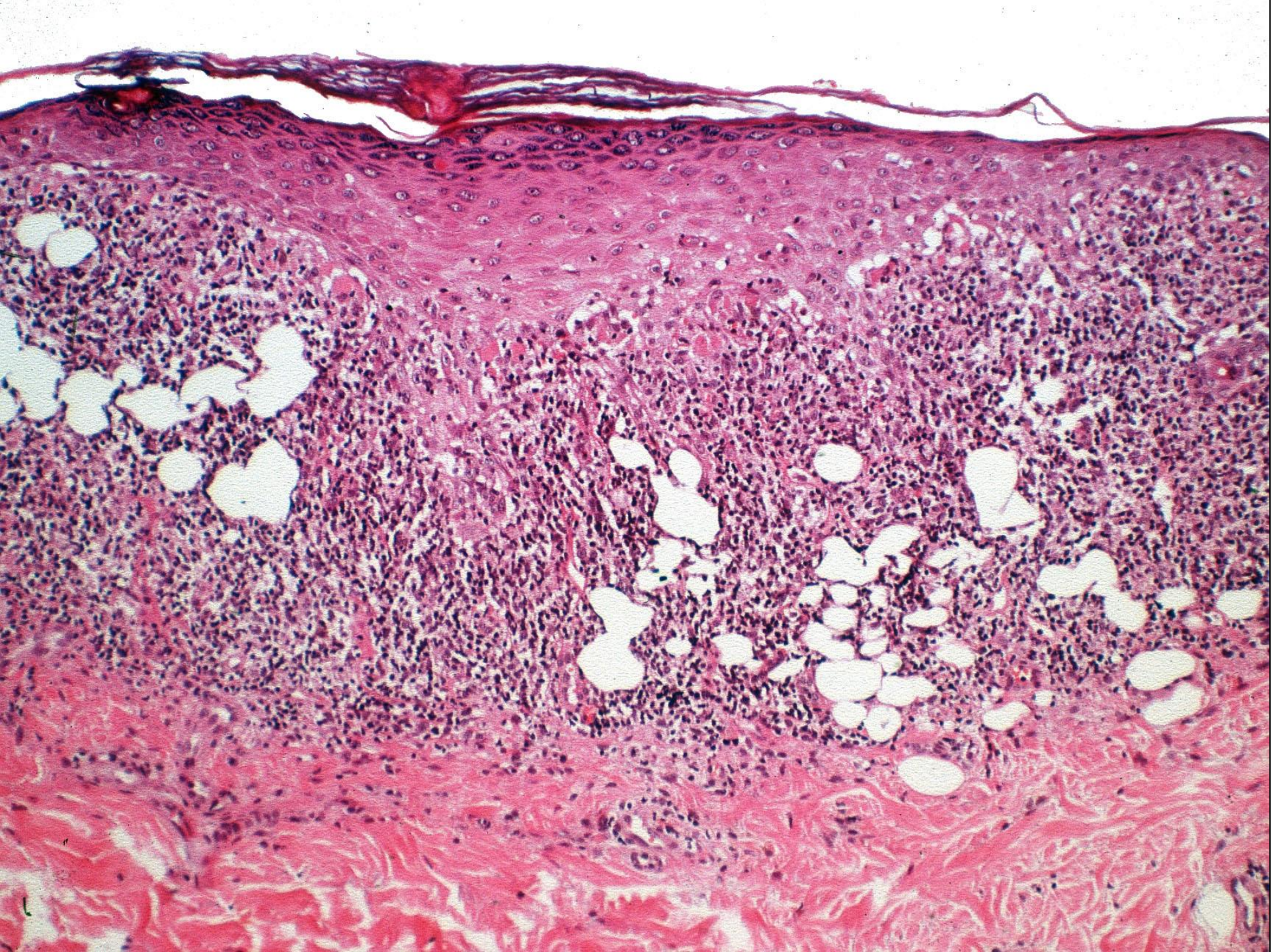

Dann resultieren viele kleine artefizielle Hohlräume, wie bei diesem Beispiel eines Lichen planus. Bei schwierigen Präparaten wird die Beurteilung dadurch erschwert.

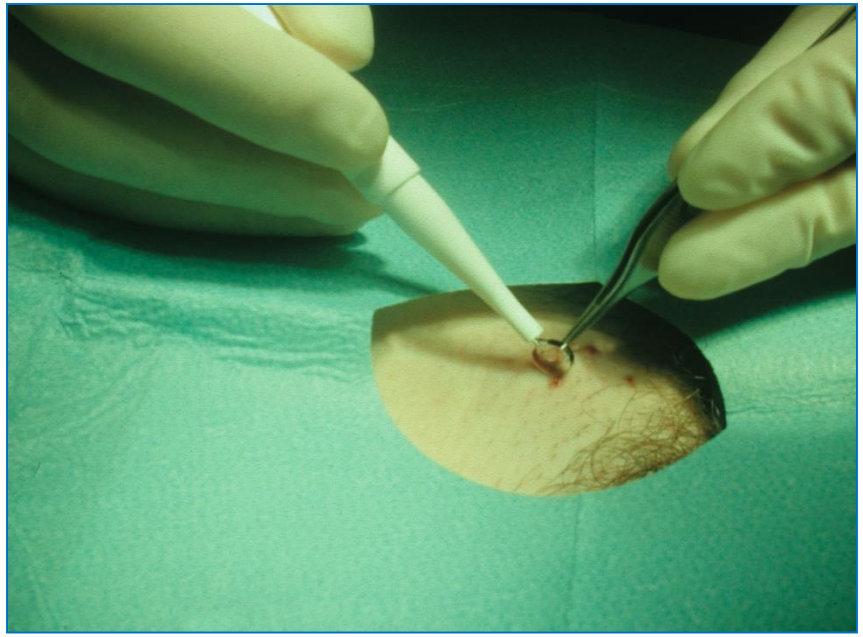

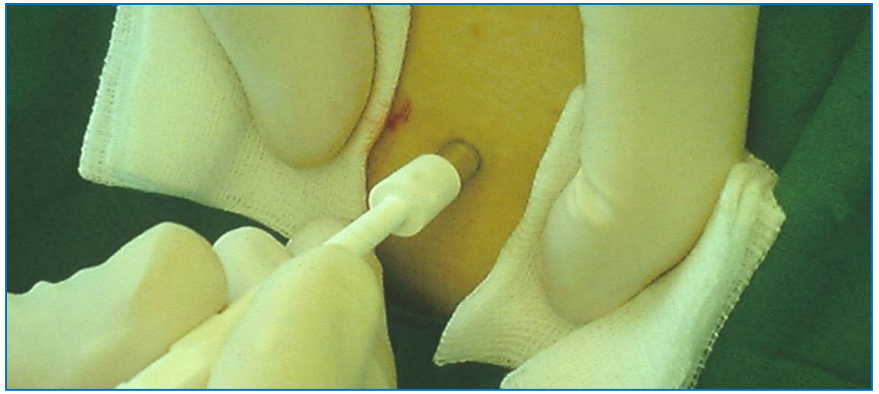

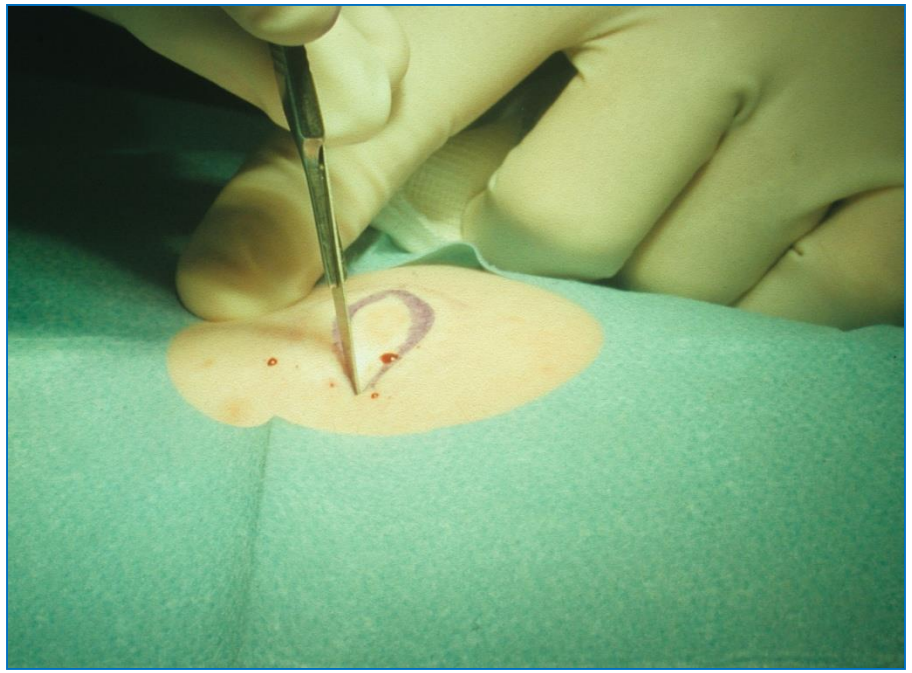

Auch die Wahl eines für den jeweiligen Zweck geeigneten Instruments ist wichtig. Für die Entnahme von Gewebe stehen unter anderem die Ringkürette, der scharfe Löffel, die Stanze, das Skalpell, die elektrische Schlinge oder der Laser zur Verfügung. Sie alle haben ihre Vor- und Nachteile.

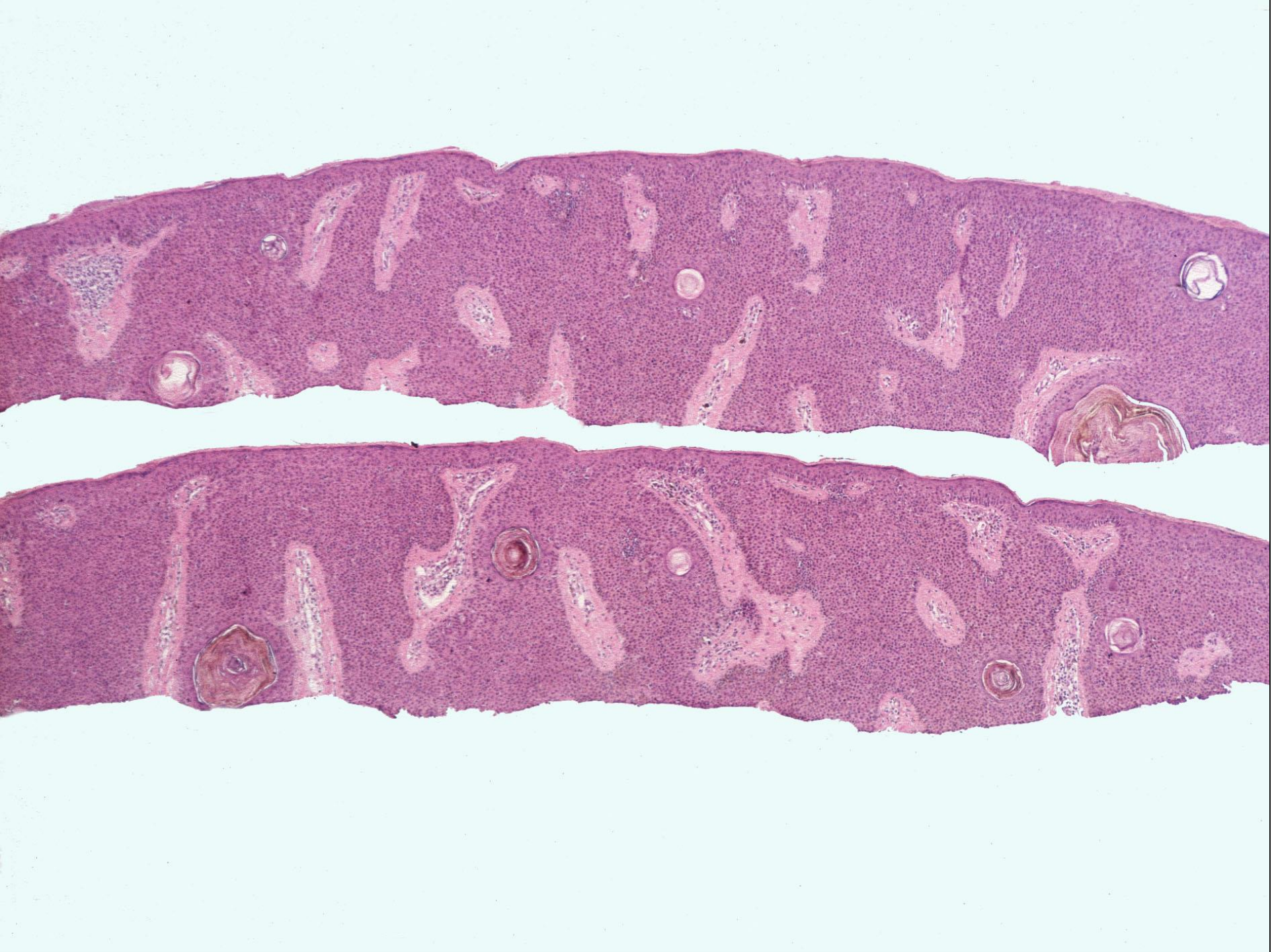

Ein großer Vorteil ist eine scharfe Klinge, da mit ihr eine sehr atraumatische Gewebeentnahme möglich ist – hier das Beispiel einer mit der scharfen Ringkürette entfernten seborrhoischen Keratose. Auch der scharfe Löffel eignet sich zur Entfernung oberflächlicher Veränderungen, solange er scharf ist.

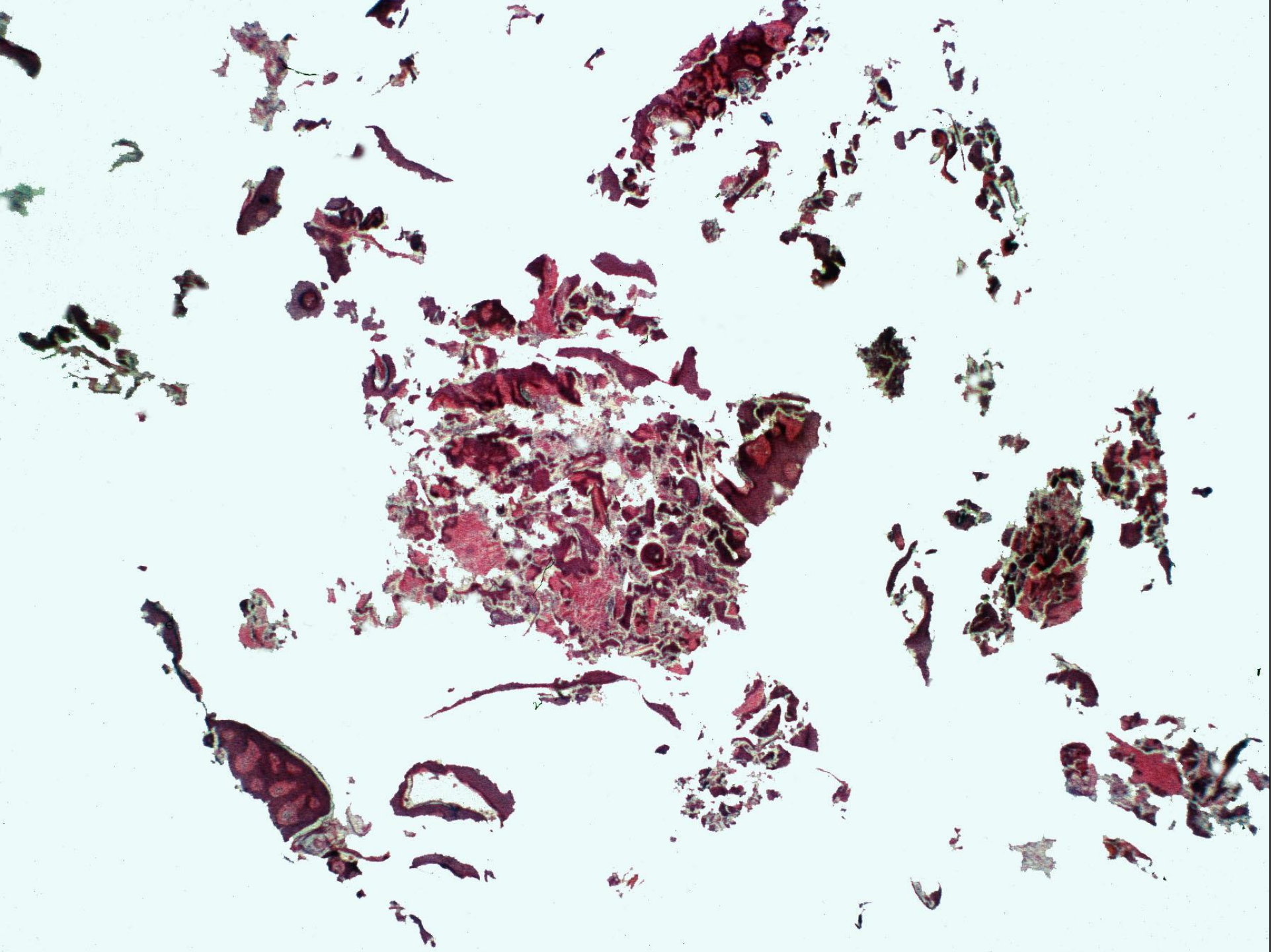

Leider ist das nicht immer der Fall, und dann gelangen häufig solch winzige Gewebestücke zur Untersuchung. Das kann gefährlich sein, wie dieses Beispiel zeigt. In den unter der Verdachtsdiagnose einer seborrhoischen Keratose entfernten Epithelfragmenten

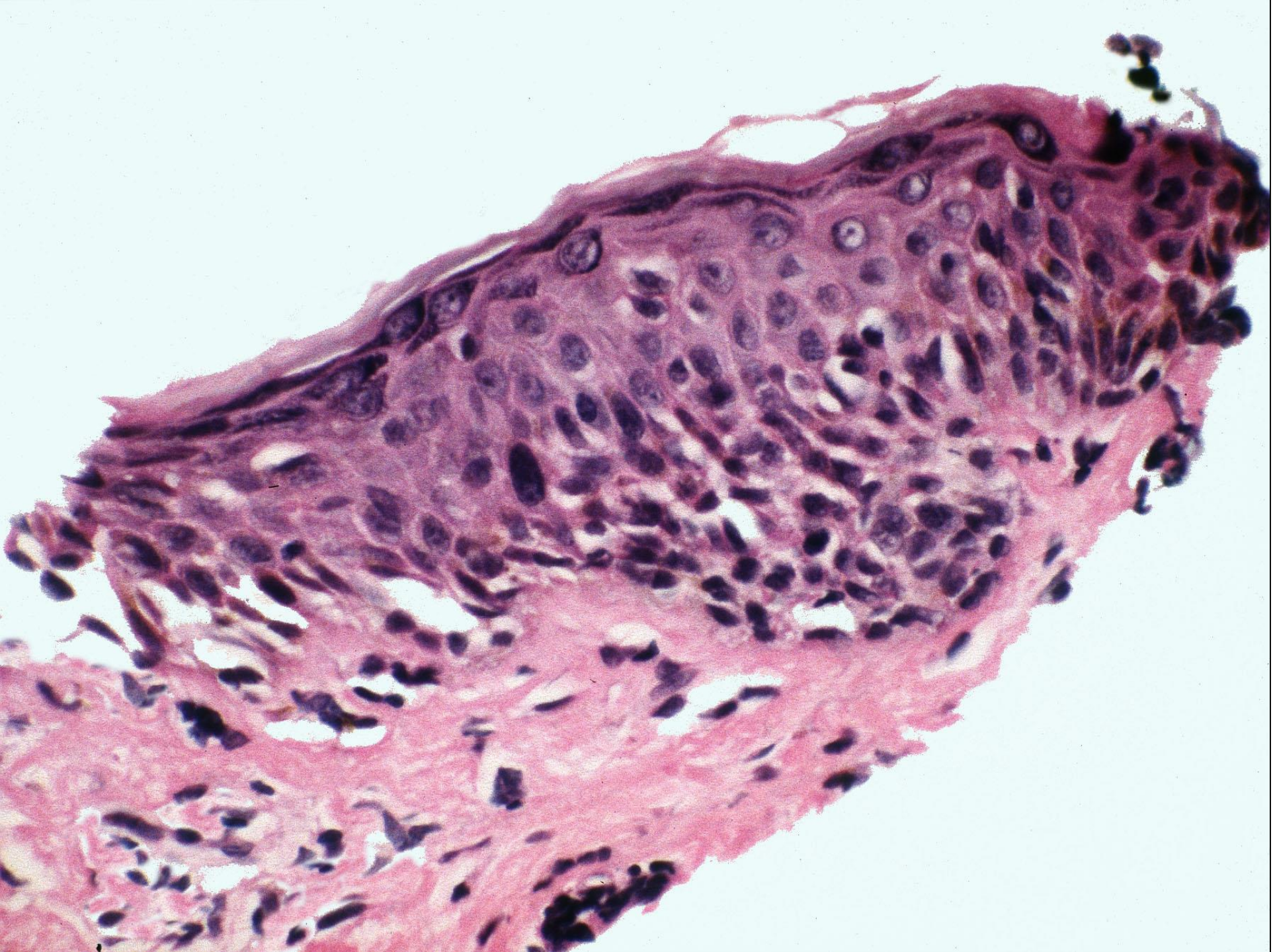

verbirgt sich ein malignes Melanom, erkennbar an einer Vermehrung von Melanozyten, die teilweise suprabasal zu sehen sind und winzige Nester ausbilden, ein Befund, der sehr leicht übersehen werden kann.

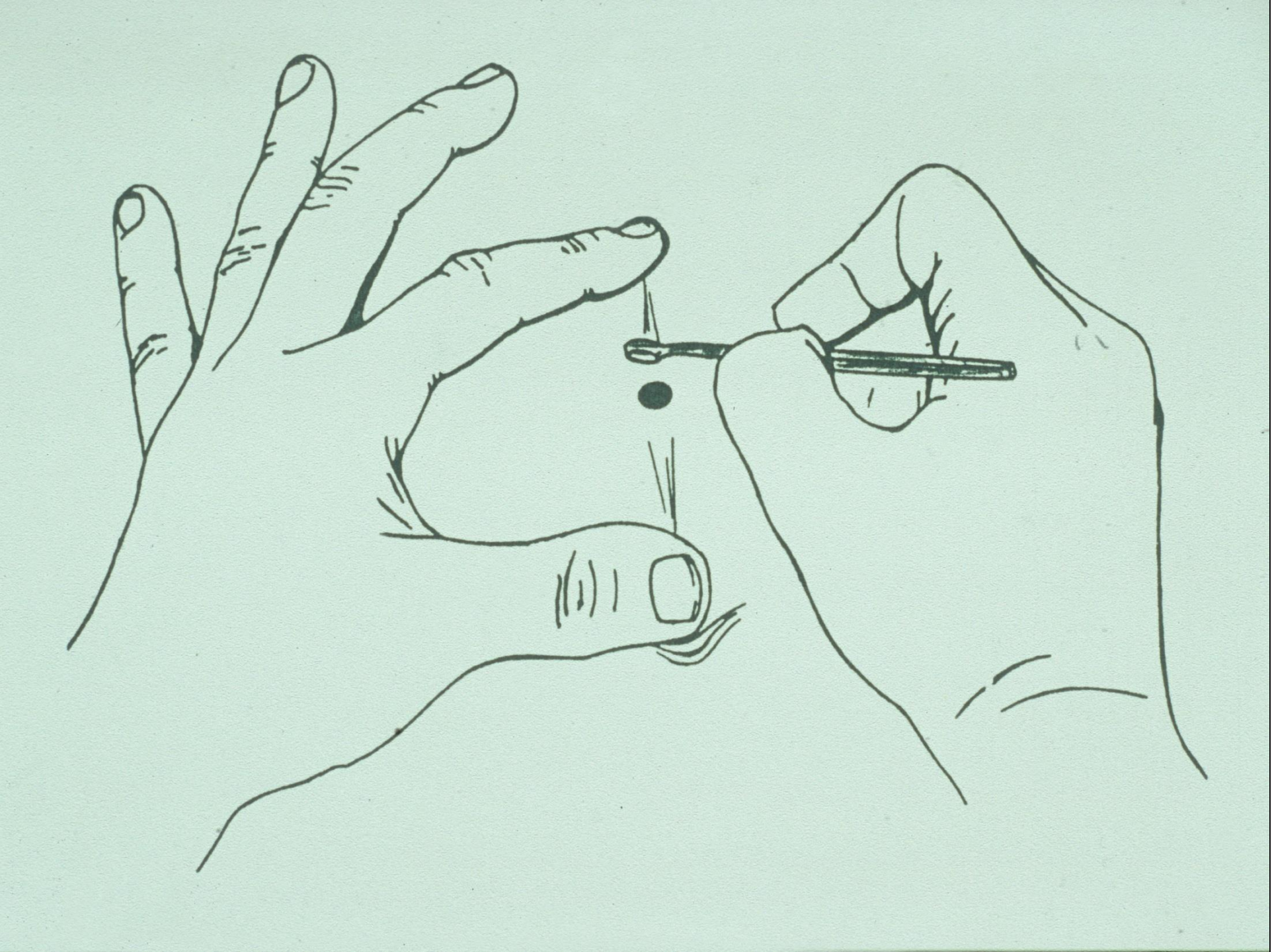

Kleine Fragmente sind häufig Folge einer falschen Biopsietechnik. Sie kommen vor allem zustande, wenn man den scharfen Löffel wie einen Bleistift hält und nur ein wenig an der Läsion herumkratzt.

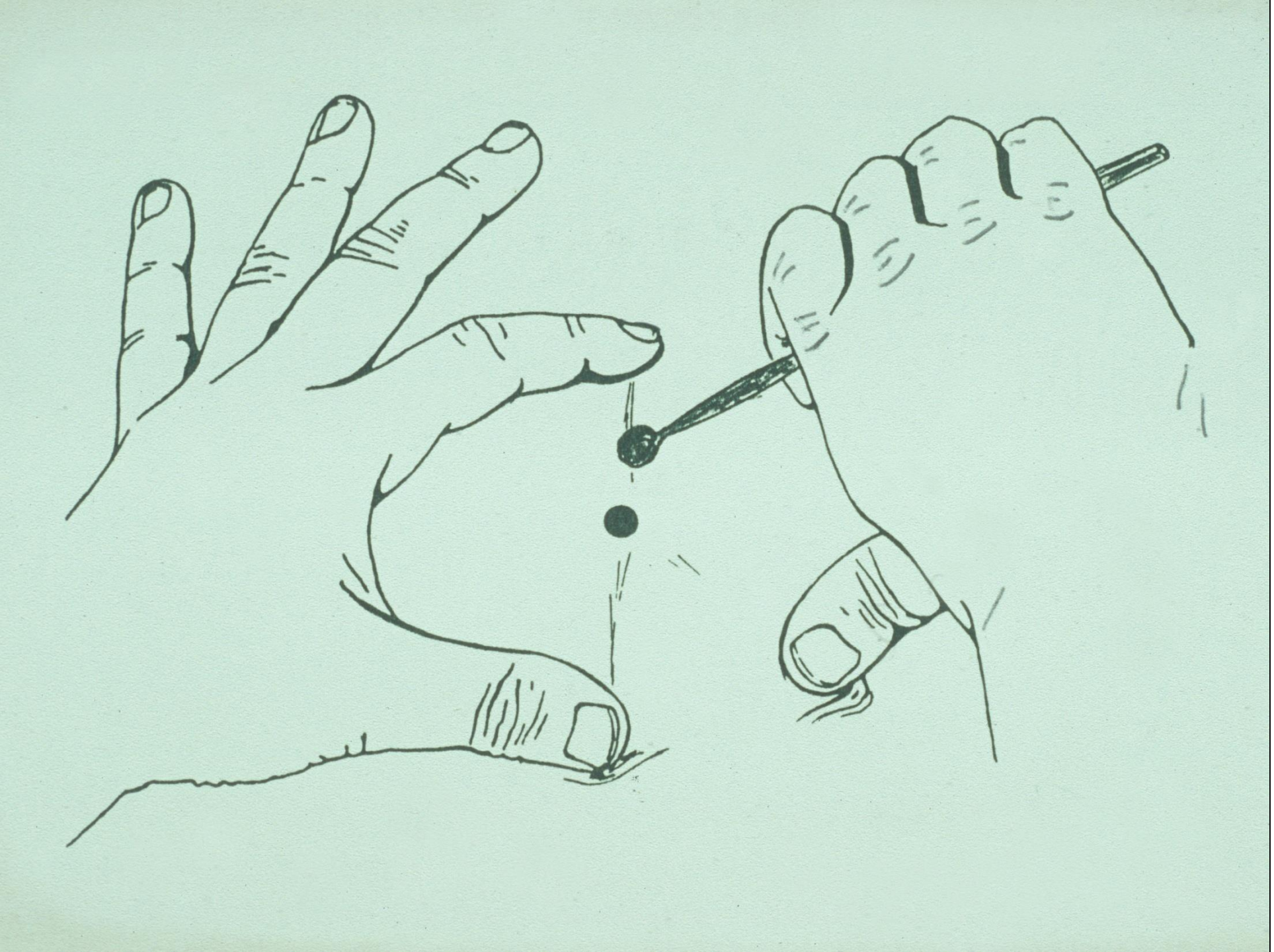

Besser geeignet ist die „Kartoffelschäler-Technik“, bei der man die umgebende Haut spannt und den Löffel mit vier Fingern führt, so dass Druck ausgeübt wird. Auf diese Weise kann ein zusammenhängendes Gewebestück entfernt werden, das sich viel besser beurteilen lässt.

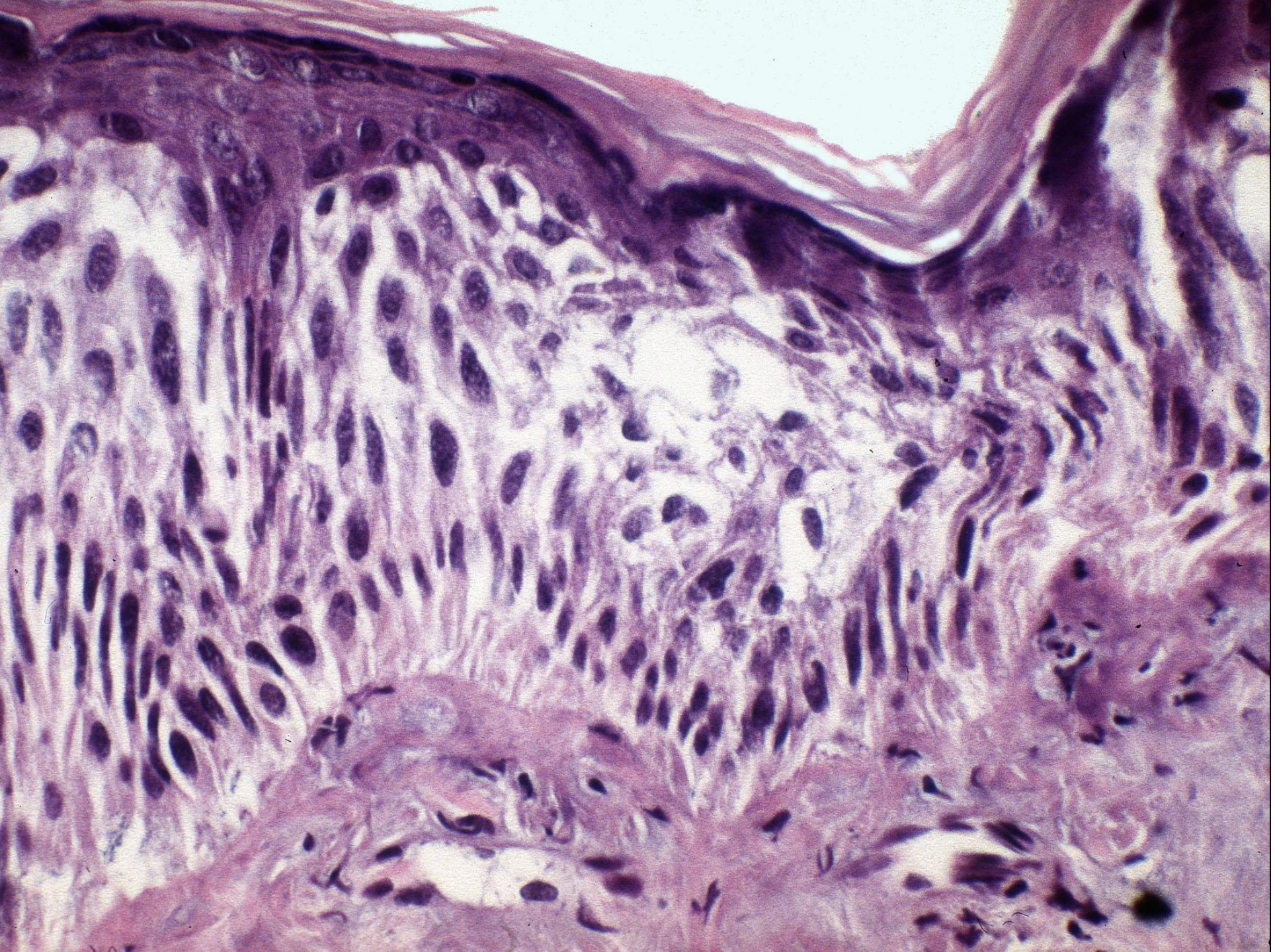

Wird das Gewebe mit dem Laser oder der elektrischen Schlinge entfernt, sind Artefakte unvermeidlich. Die Zellkerne werden in Richtung des Stromflusses verzogen und die Zellen bis zur Unkenntlichkeit zerstört.

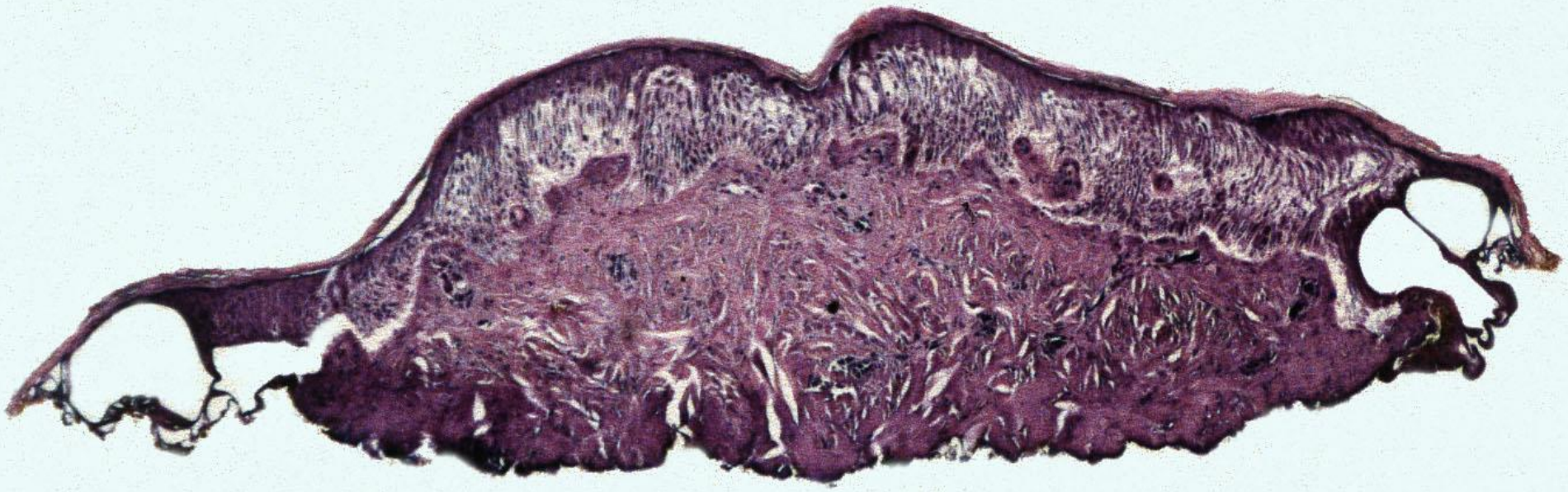

Bei kleinen Gewebestücken wie diesem ist eine diagnostische Aussage nicht möglich.

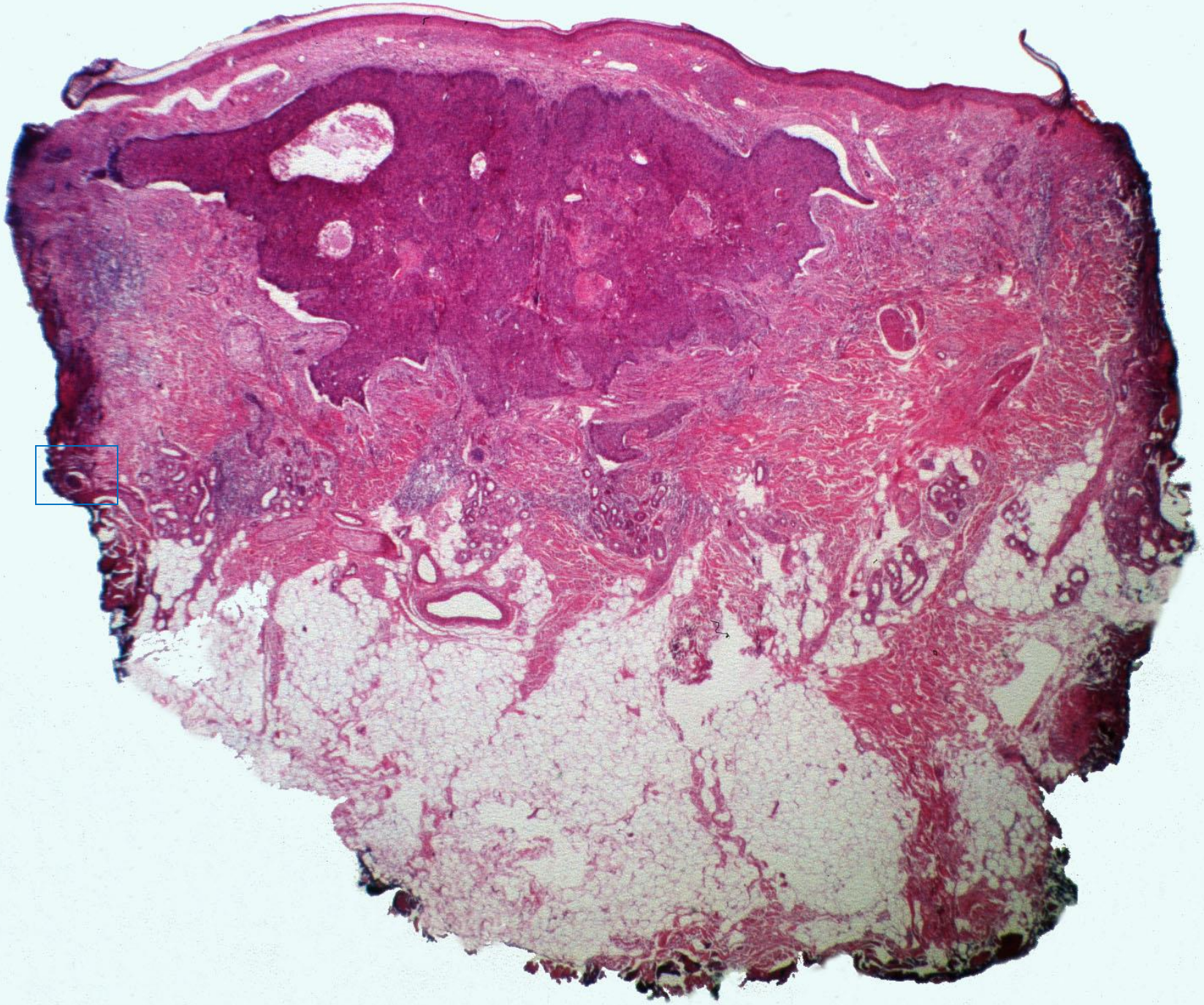

Größere Gewebestücke sind dagegen noch beurteilbar, weil bei ihnen die Artefakte auf den Randbereich beschränkt sind. Hier das Beispiel eines mit dem Laser entfernten Basalzellkarzinoms. Allerdings kann es wichtig sein, gerade die Randzone zu beurteilen, nämlich dann, wenn es um die Vollständigkeit der Entfernung geht.

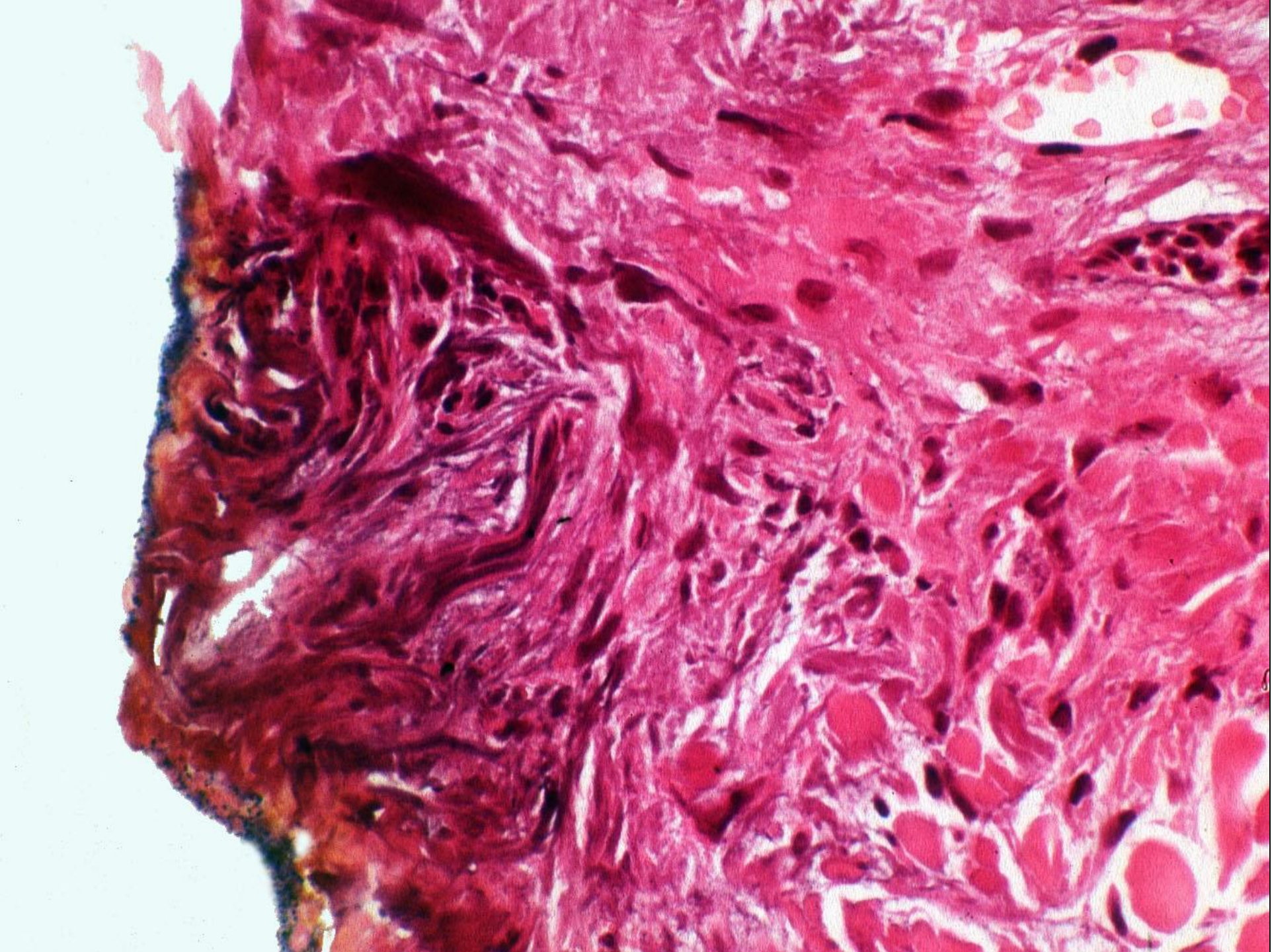

Bei knapper Entfernung mit dem Laser ist diese Frage oft nicht sicher zu beantworten, und demzufolge ist mit einer höheren Rezidivhäufigkeit zu rechnen. Aus dem Bereich der Dermatologie liegen zu dieser Frage keine Daten vor,

doch bei der Konisation der Vulva hat man höhere Rezidivraten festgestellt, wenn der Eingriff nicht mit dem Skalpell, sondern mit dem Laser oder der elektrischen Schlinge erfolgte.

GYNECOLOGIC ONCOLOGY **54**, 175–179 (1994)

A Randomized Prospective Study Comparing Three Techniques of Conization: Cold Knife, Laser, and LEEP

PATRICE MATHEVET, M.D.,* DANIEL DARGENT, M.D.,* MICHEL ROY, M.D.,† AND GEORGES BEAU, M.D.*‡

*Departments of *Gynecology and Obstetrics and ‡Pathology, Hôpital E. Herriot, 69437 Lyon Cedex 03, France; and †Department of Gynecology, Hotel-Dieu, Quebec, Canada*

Received September 24, 1993

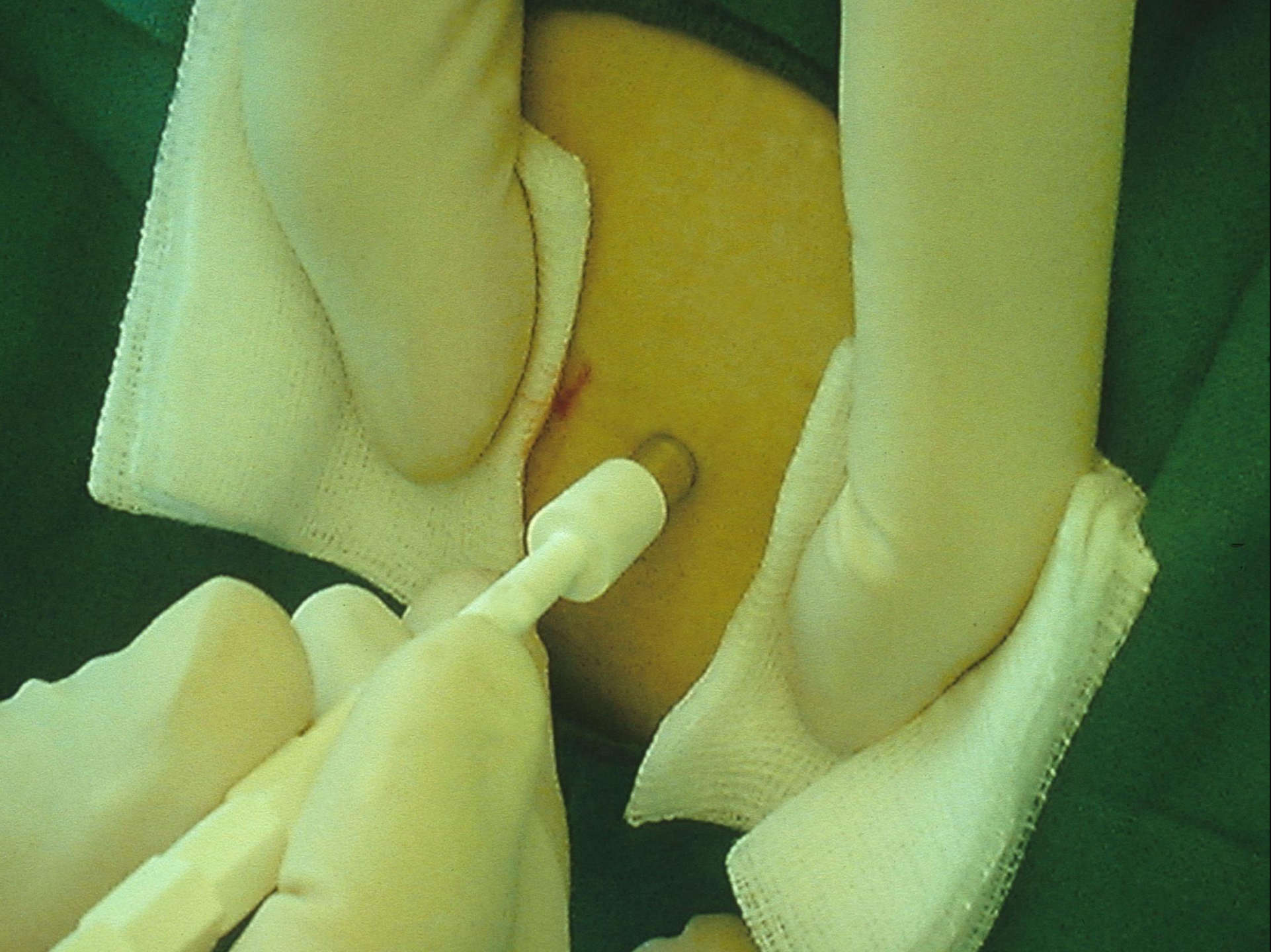

Um Veränderungen in der Dermis zu erfassen, sind der scharfe Löffel und die Ringkürette ungeeignet. Die besten Resultate liefert hier die Stanze, deren runder Schneidezylinder scharf ist und die Kollagenfasern der Dermis durchtrennt, wenn er unter leichtem Druck in die Haut gedreht wird.

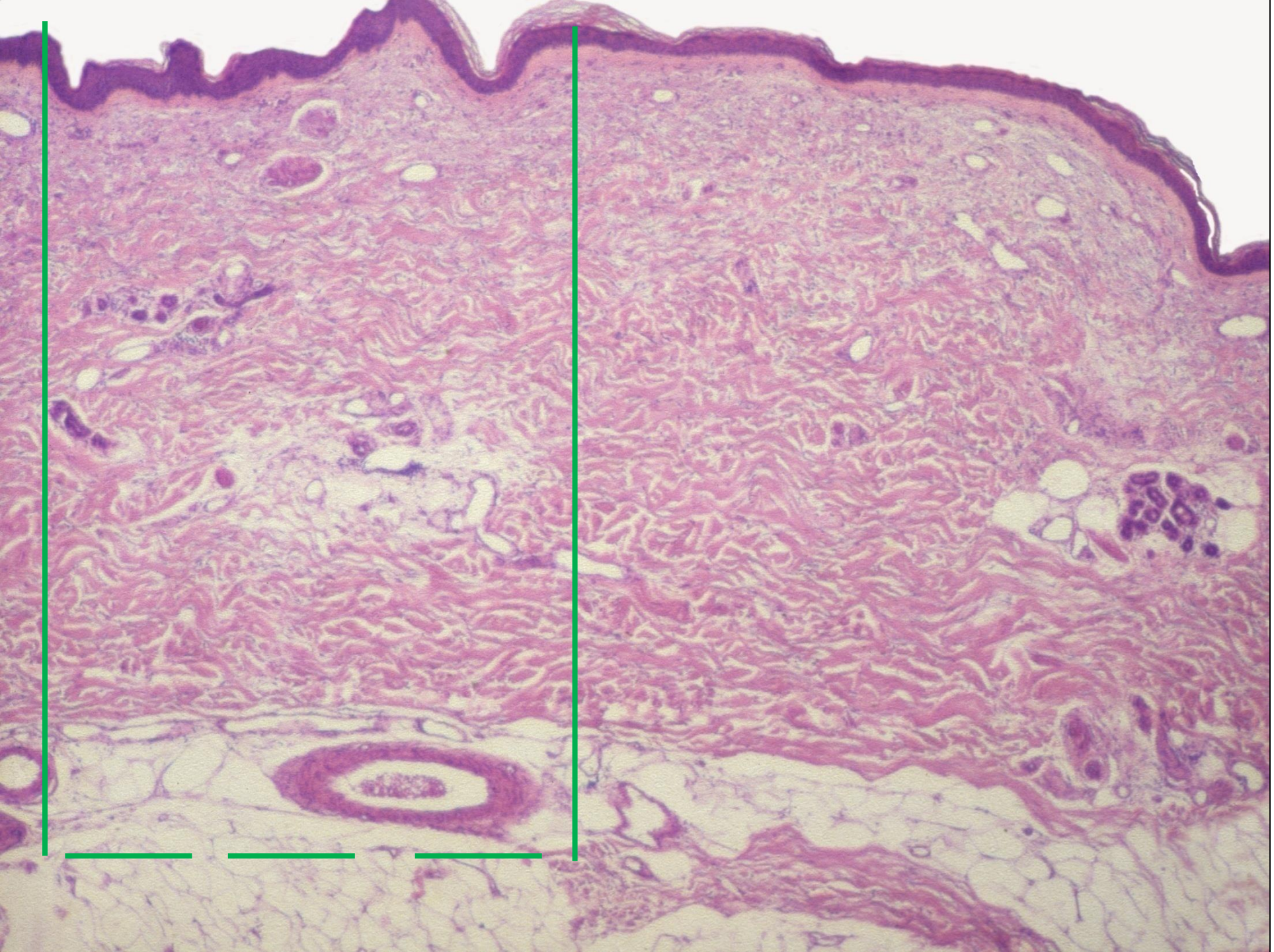

Dabei ist darauf zu achten, dass man bis ins Fettgewebe gelangt, denn die Fettzellen können die Hautprobe nicht festhalten. Nach Durchtrennen der dermalen Kollagenfasern kommt sie einem dann durch den Gewebedruck entgegen und kann mühelos an der Basis abgetragen werden. Viele Kollegen scheuen jedoch vor einer tiefen Stanz-biopsie zurück, weil sie Angst haben Gefäße zu verletzen. Aber selbst wenn es einmal blutet: es handelt sich hier nicht um die Aorta! Wenn man hinterher mit einem Tupfer eine Weile dürckt, dann steht die Blutung wieder.

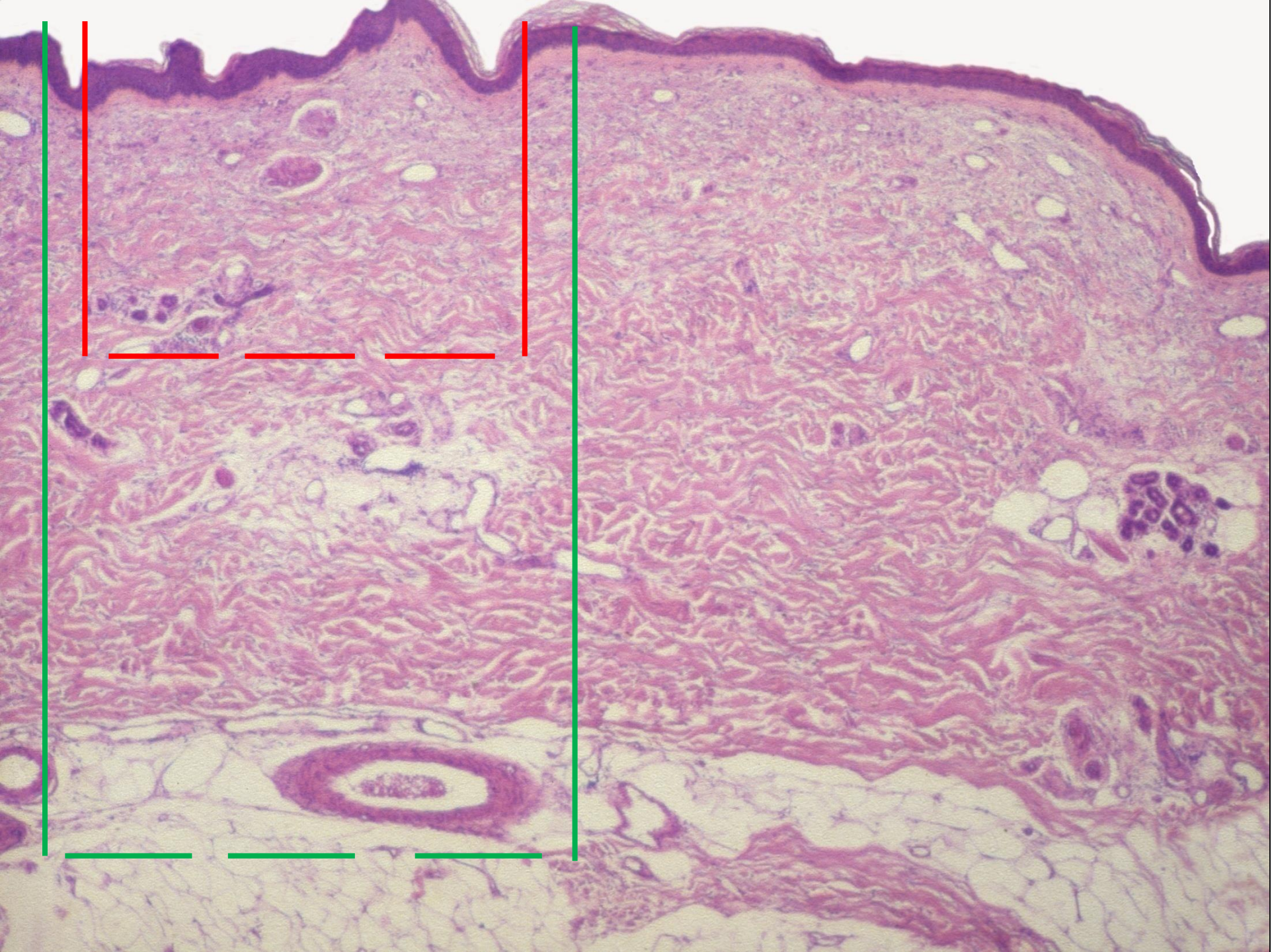

Geht man dagegen mit der Stanze nicht tief genug in die Haut hinein, dann befinden sich an der Basis der Gewebeprobe keine zarten Fettzellen, die bei der Entnahme des Stanzzylinders keinen Widerstand leisten, sondern die groben Kollagenfasern des Stratum reticulare. Deren Funktion ist es, festzuhalten – nicht umsonst macht man aus der Lederhaut Lederanzüge,

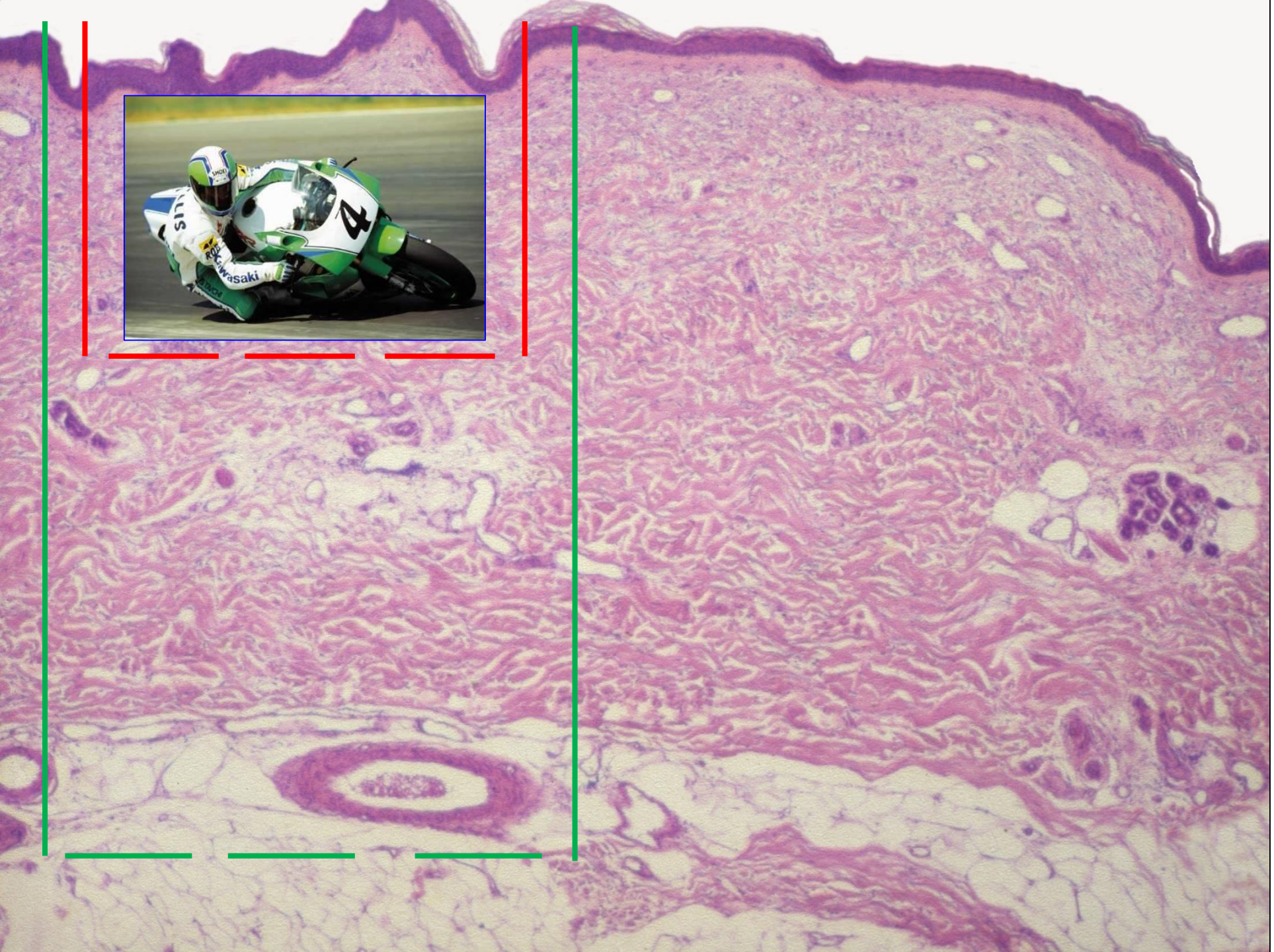

und kein Motarradfahrer käme auf die Idee, in einer Kluft aus Fettzellen ins Rennen zu gehen. Wenn ein flaches Stanzbiopsat an der Basis von Kollagenfasern festgehalten wird, lässt es sich schwer aus dem Gewebe lösen, und das Resultat sieht häufig so aus:

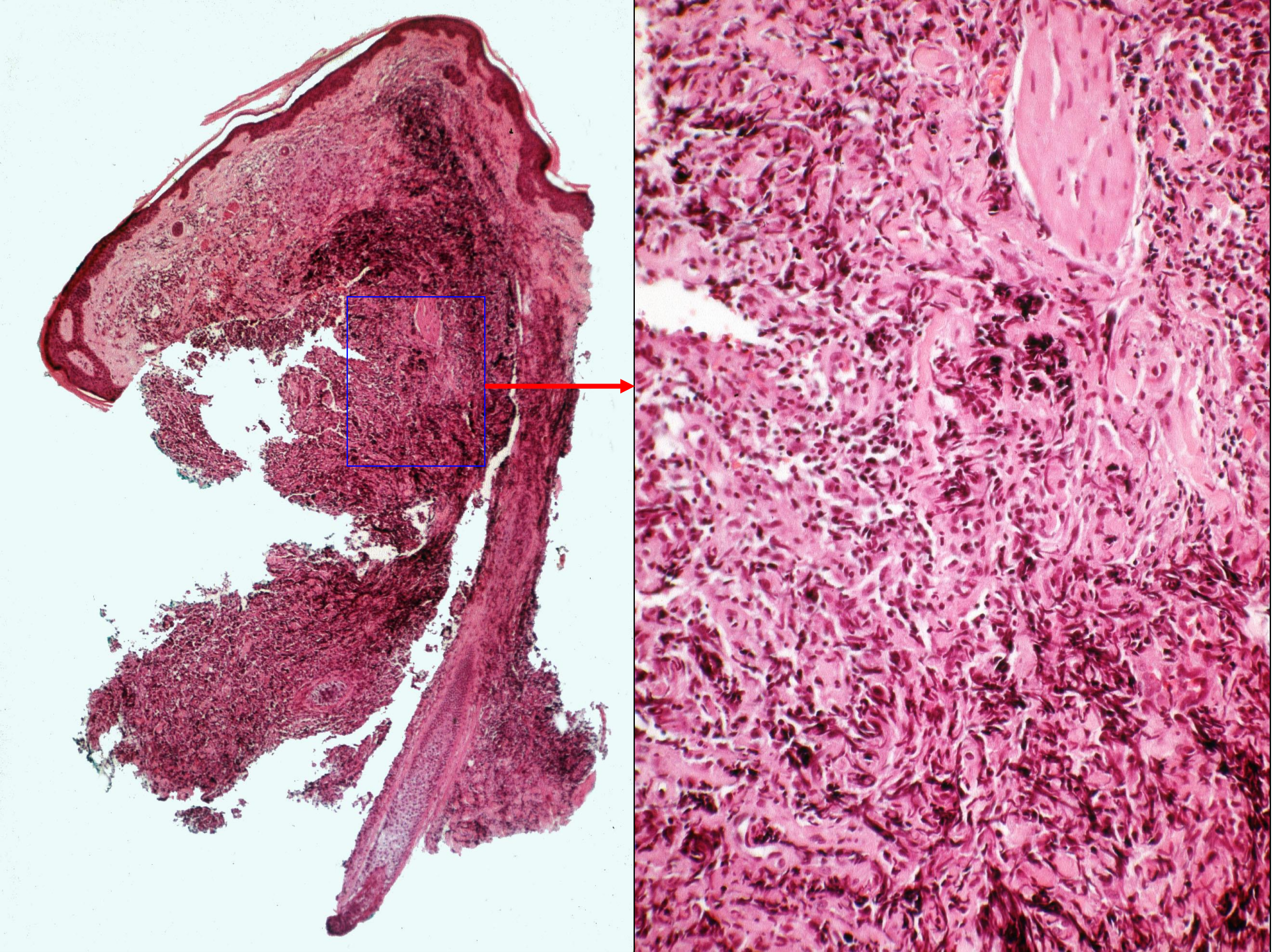

Man erkennt noch den mörderischen Zugriff der Pinzette, aber sonst nur wenig, denn die Zellen sind völlig zerquetscht. Die Dichte des Infiltrates spricht für ein Lymphom, und vor allem bei Lymphomen ist die Zytologie wichtig, die nicht mehr beurteilbar werden kann. Solche massiven Quetschartefakte sind bei dichten Infiltraten besonders häufig, denn die Zellen können dem Druck durch die Pinzette nicht ausweichen, sondern werden gegeneinander gequetscht. Bei dichten Infiltraten muss das Biopsat behandelt werden wie ein rohes Ei.

Die Infiltratdichte ist bereits klinisch erkennbar, denn die Haut ist derb, und das Anästheticum lässt sich nur unter großem Druck hineinspritzen. Das ist ein Warnsignal. Die Biopsie sollte dann nicht zu klein sein, am besten 6 mm,



denn dann wirkt sich der seitliche Druck nicht auf das gesamte Gewebe aus, und das Präparat sollte nicht mit der Pinzette erfasst,

sondern möglichst auf ihr ins Formalinröhrchen balanciert werden.

Bei diesem 6 mm-Stanzbiopsat sind die verschiedenen Hautschichten gut erkennbar, und entsprechend präzise kann die Aufarbeitung erfolgen.



Je kleiner ein Biopsat ist, desto schwieriger ist die Aufarbeitung. Diese Gewebebröckel sind so klein, dass die Gefahr besteht, dass sie im Gewebeaufbereitungs-automaten durch die winzigen Löcher der Kapsel fallen. Man versucht, dies zu verhindern, indem man sie in Filterpapier einschlägt.

Aber auch wenn sie den Gewebeaufbereitungs-automaten überleben, ist beim anschließenden Einbetten in Paraffin nicht erkennbar, wo oben und wo unten ist, und dann kann es leicht passieren, dass das Präparat falsch eingebettet und flach angeschitten wird.

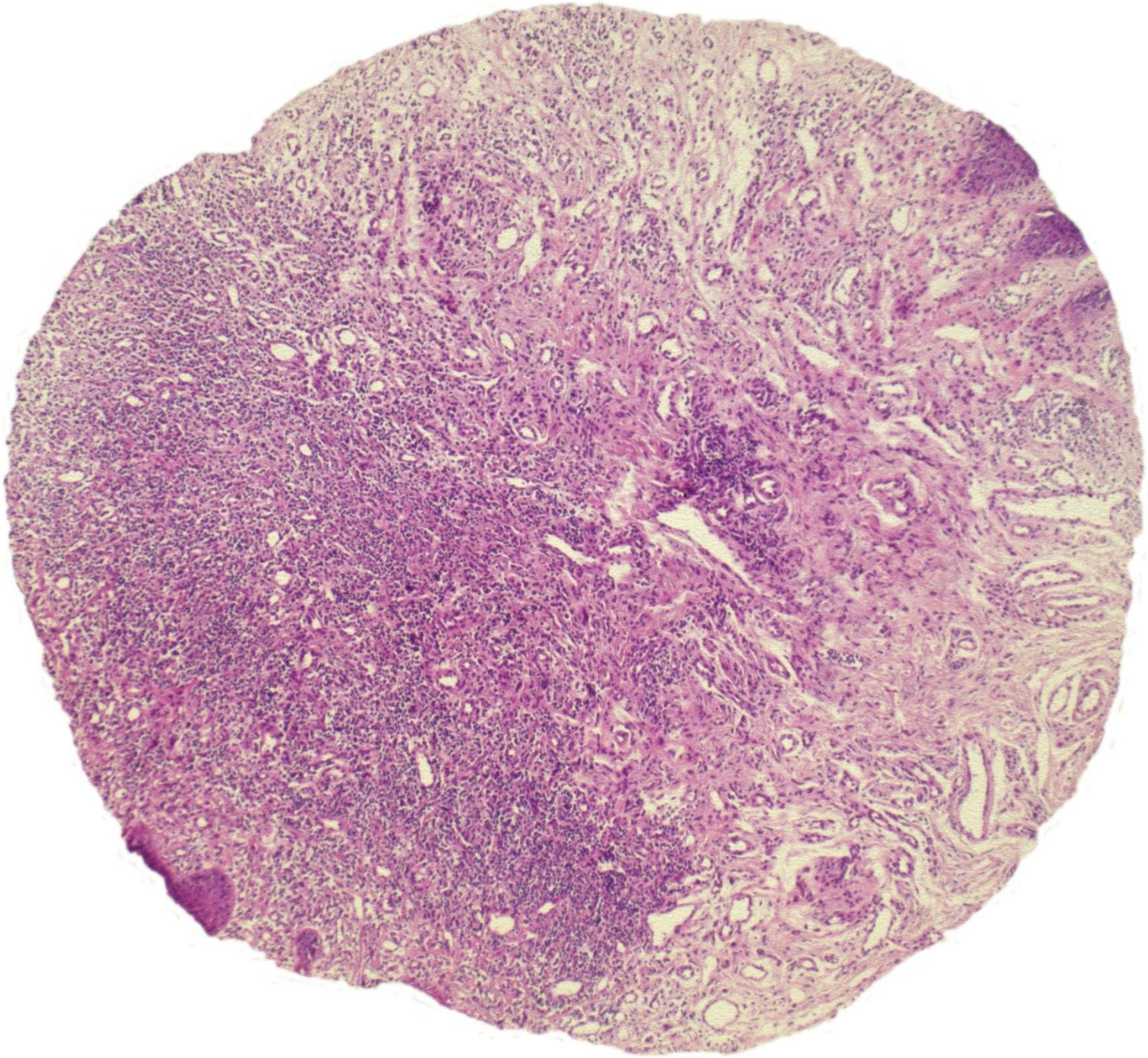

Hier das Beispiel eines Stanzbiopsates von der Mundschleimhaut unter der klinischen Differenzialdiagnose eines Karzinoms oder eines Lichen planus. Durch den Flachanschnitt finden sich nur winzige Epithelanteile.

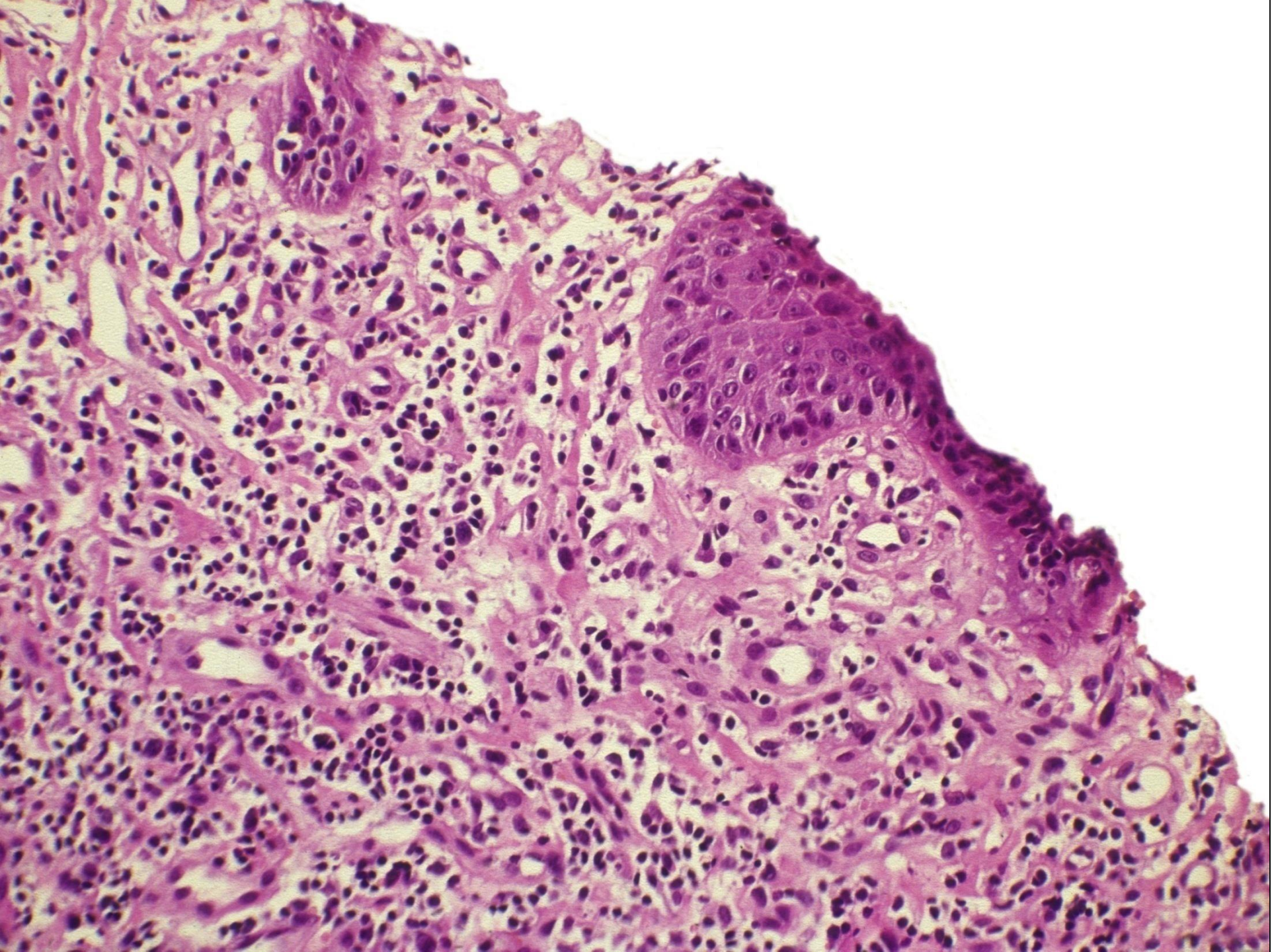

Diese zeigen zwar keine Kernatypien, aber natürlich ist die Beurteilbarkeit stark eingeschränkt, und bei einem kleinen Biopsat, das einmal falsch angeschnitten wurde, hilft auch eine Umbettung des Gewebes nur selten weiter.

Hat man ein ausreichend großes Gewebestück möglichst atraumatisch entnommen und vorsichtig in das Formalinröhrchen verbracht, sollte man sich davon überzeugen, dass das Biopsat tatsächlich im Formalin schwimmt. Weil das Gewebestück feucht ist, bleibt es nämlich leicht am Hals des Plastikröhrchens hängen, und wenn man nicht aufpasst,

schraubt man es dann zwischen dem Deckel und dem Röhrchen ein. Das ist keine Seltenheit. Keine Woche vergeht, in der wir keine eingeschraubten Proben bekommen,

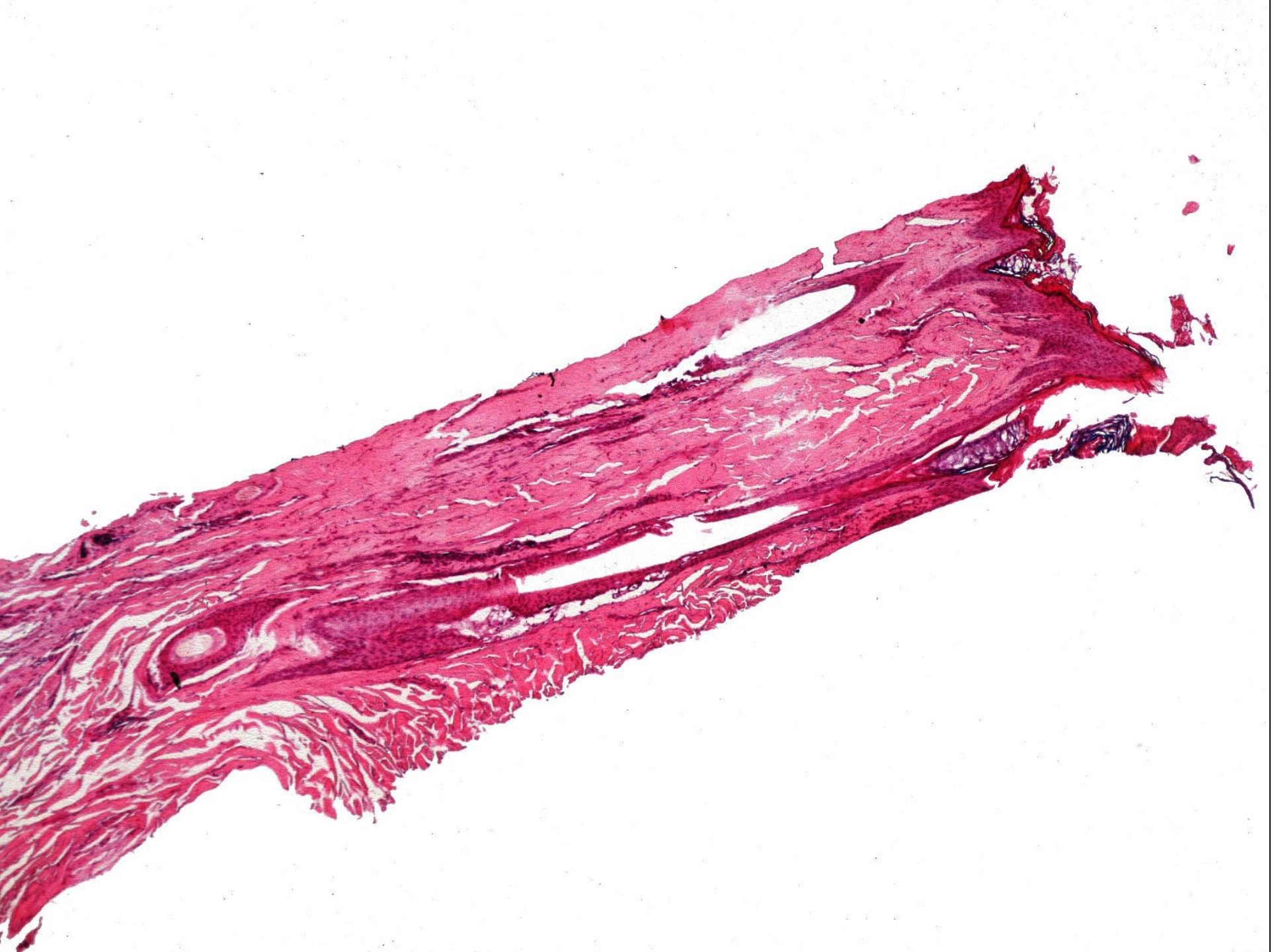

die dann natürlich zerquetscht und nur noch sehr eingeschränkt beurteilbar sind.

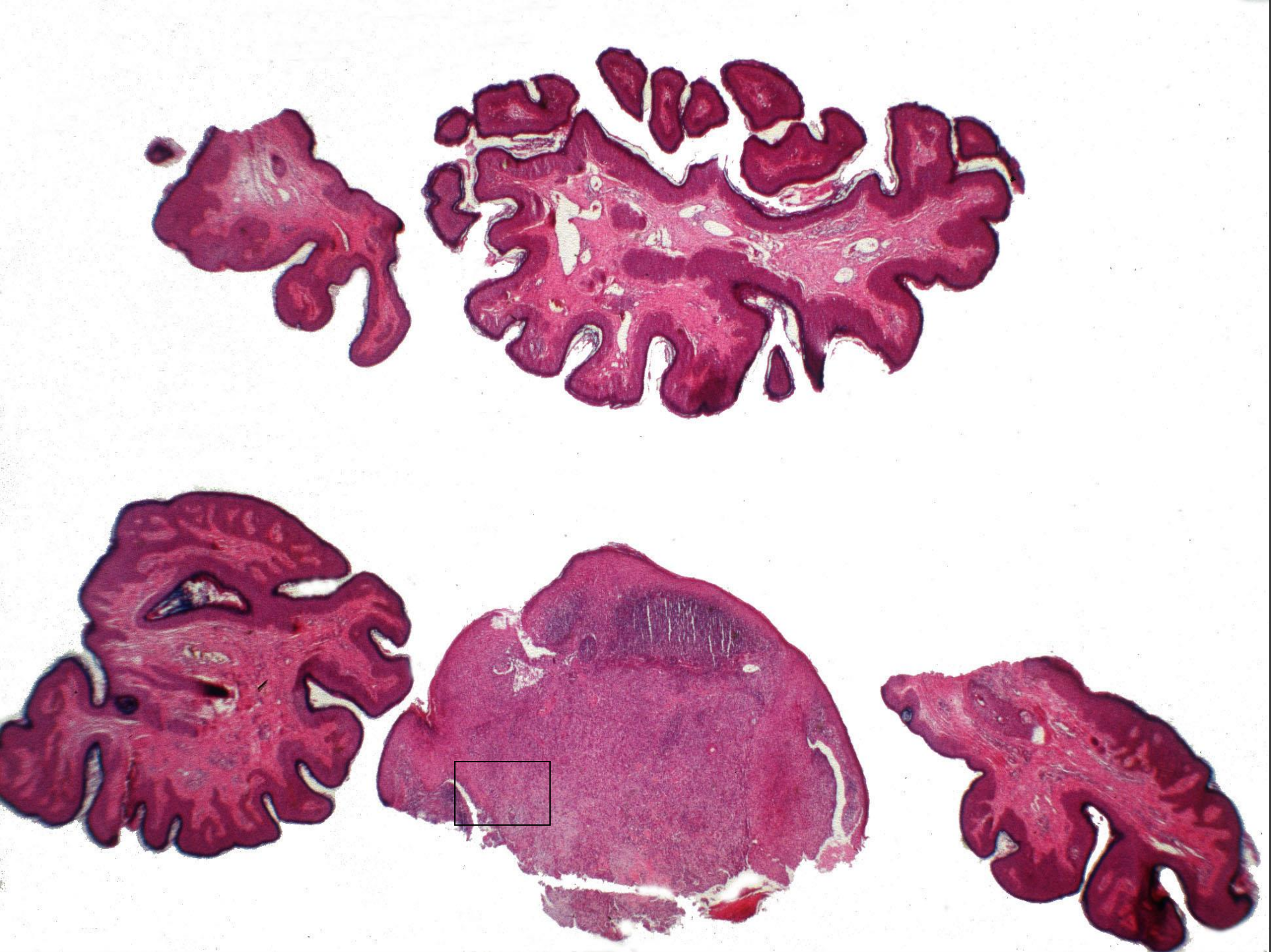

Normalerweise sollte jedes Gewebestück gesondert untersucht werden. Wenn man viele Gewebestücke in einer Sitzung entfernt, von denen man überzeugt ist, dass sie gutartig sind, kann man auch mehrere Gewebestücke in ein Röhrchen tun, aber manchmal irrt man sich eben. Hier ein Beispiel: fünf exophytische Läsionen, die als pendelnde Fibrome eingeordnet wurden. In vier Fällen war die Diagnose korrekt, aber in einem Fall handelt es sich um ein Plattenepithelkarzinom.

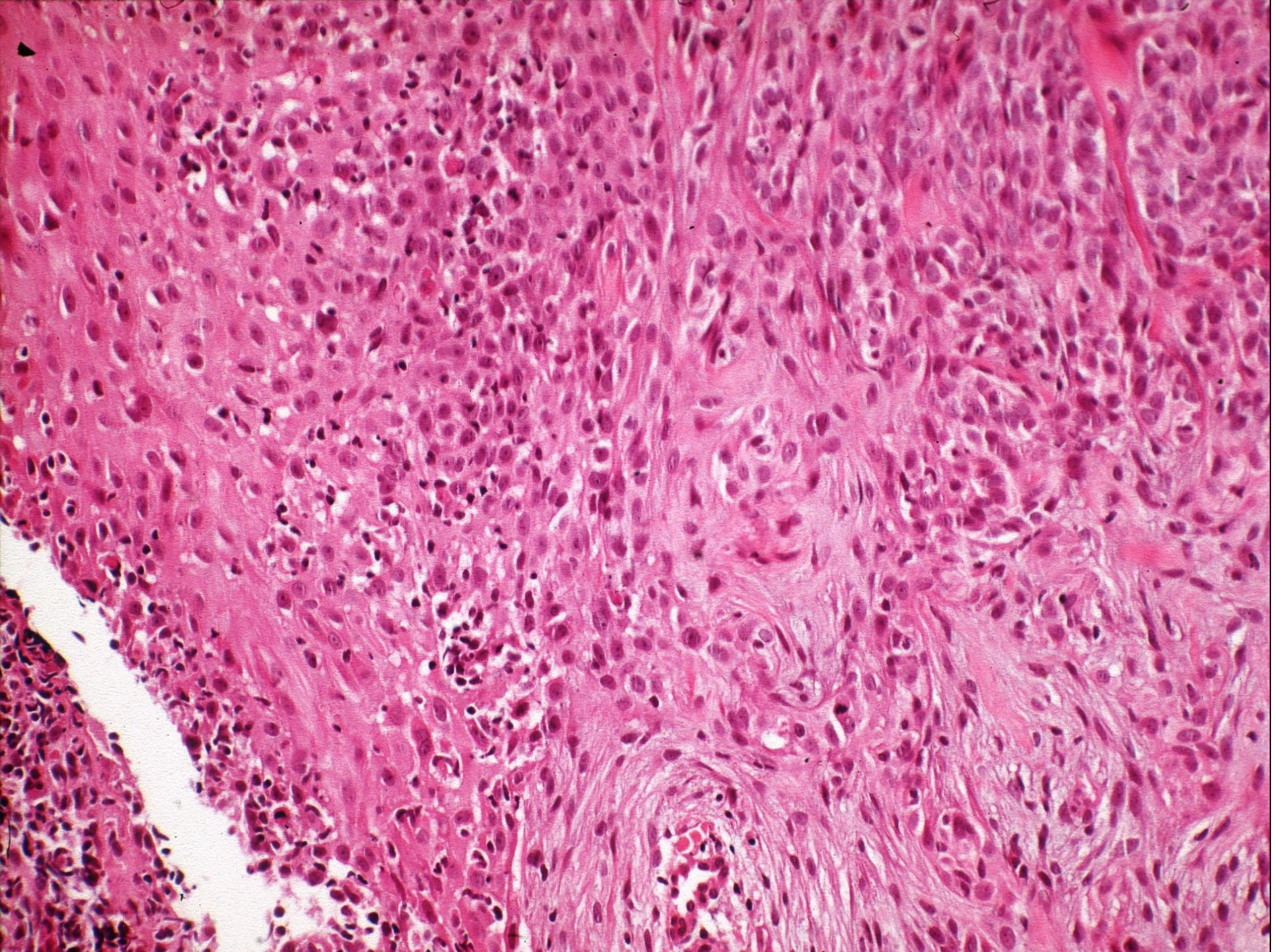

Dann kann man dem Patienten zwar sagen, dass er ein Karzinom hat, aber man weiß nicht, wo. In einem solchen Fall wird man sich mit klinischen Kontrollen behelfen. Im Falle eines Melanoms würde man vielleicht auch an allen fünf Stellen nachexzidieren. Fünf Präparate im selben Röhrchen sind aber immer noch besser, als hätte man das Gewebe überhaupt nicht untersucht.

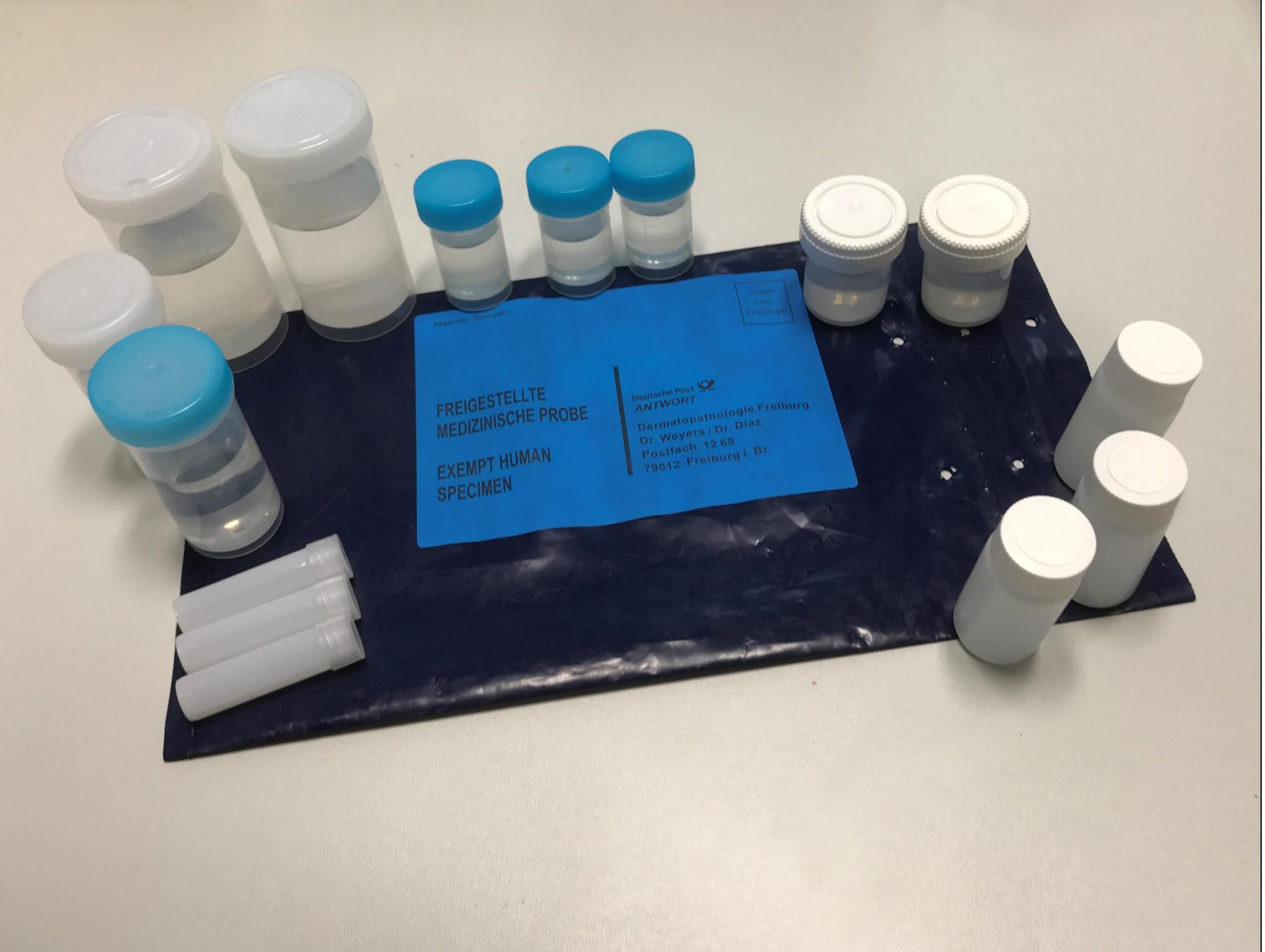

Nicht nur das Instrument für die Biopsie sollte mit Bedacht gewählt werden, sondern auch das Formalinröhrchen. Das Volumenverhältnis zwischen Biopsat und Formalin sollte mindestens 1:10 betragen, damit das Gewebe ausreichend fixiert wird.

In diesem Fall ist das Röhrchen viel zu klein. Es war schon eine beachtliche Leistung, das Präparat in das Röhrchen hineinzustopfen, aber es ist noch viel schwieriger, es wieder heraus-zubekommen. Und wenn das gelungen ist, ist das Gewebe unfixiert

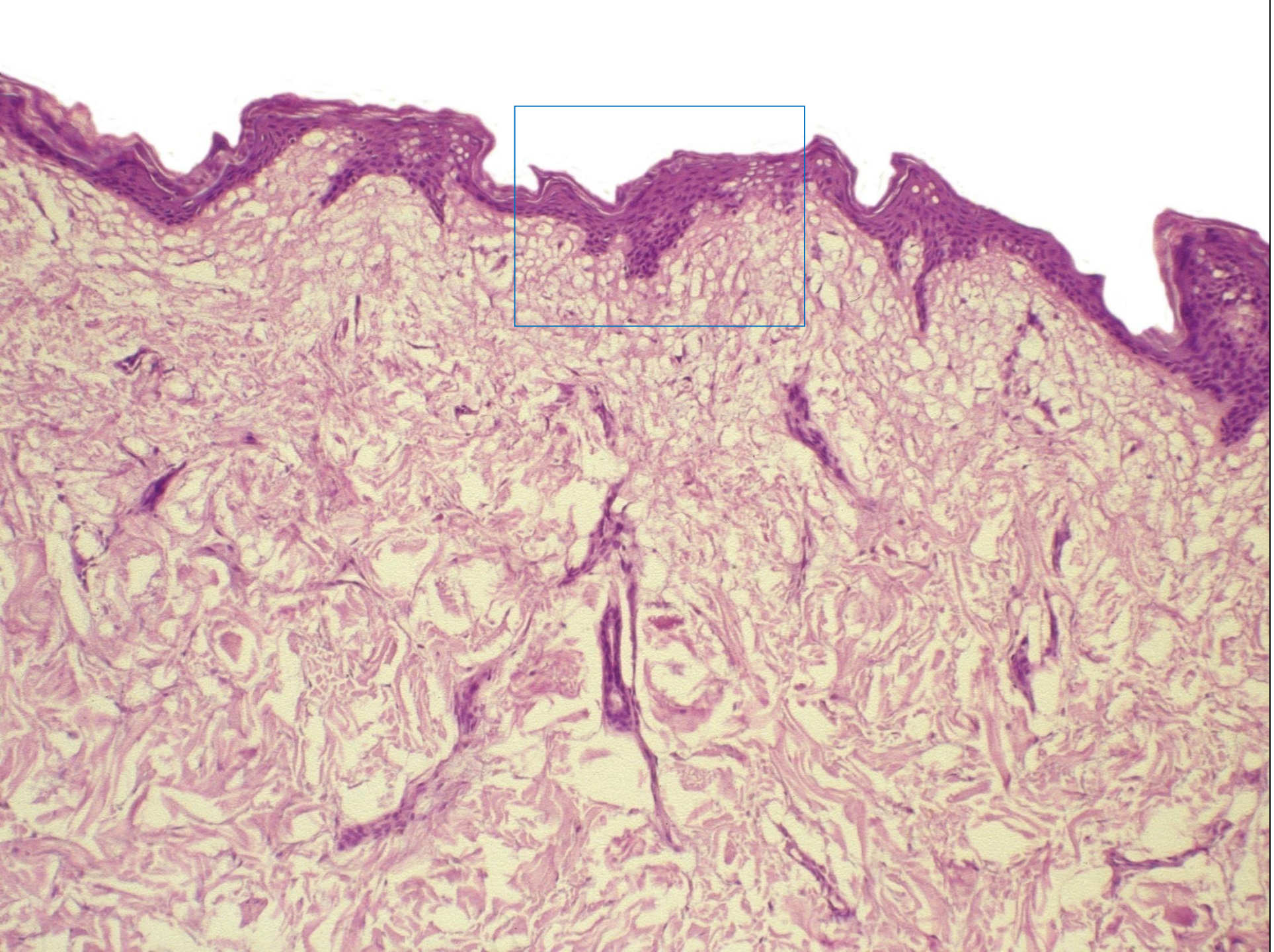

und sieht etwa so aus: die Kollagenfasern sind geschrumpft, und überall haben sich Hohlräume gebildet.

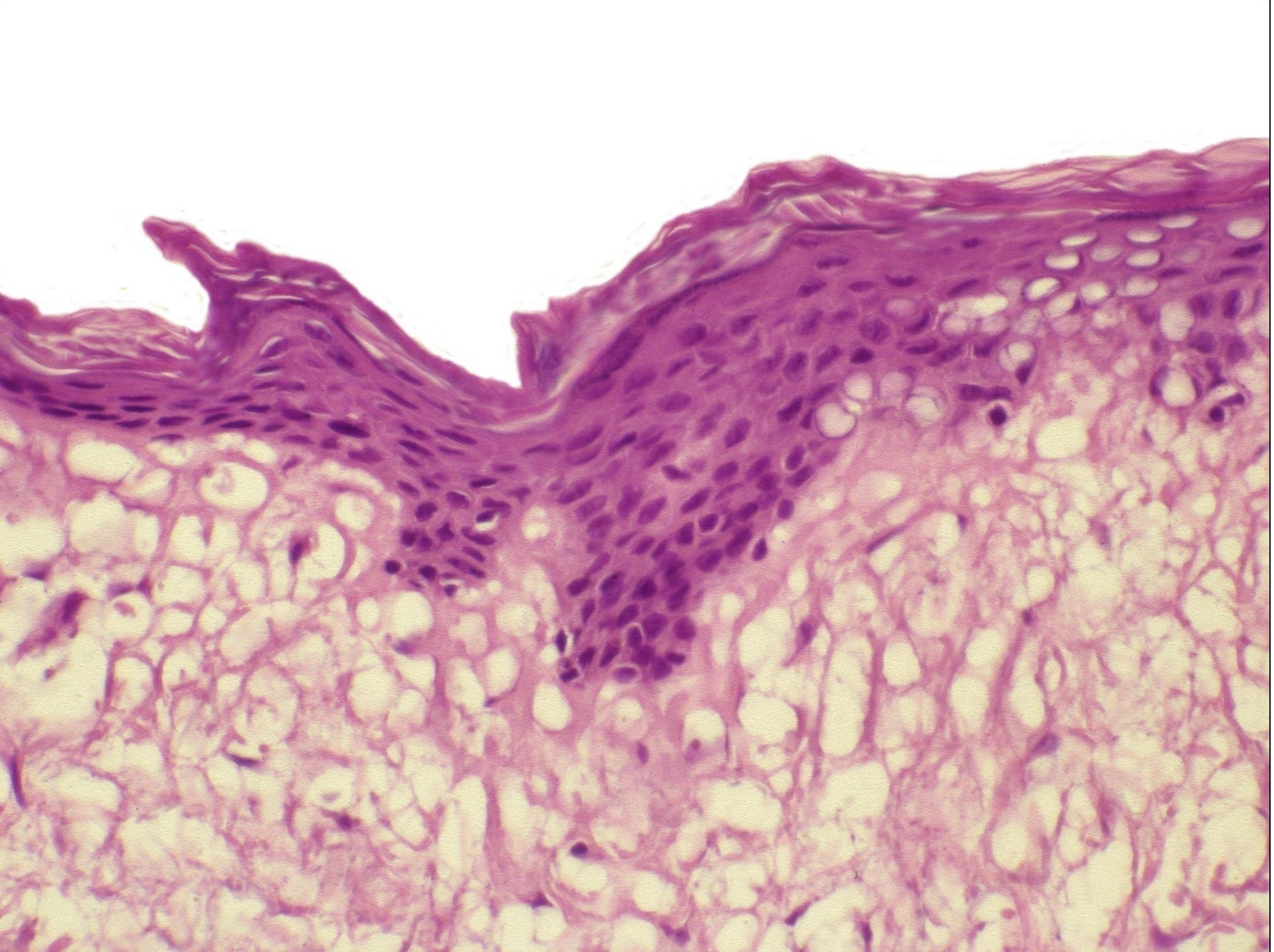

In der Epidermis werden Vakuolen vorgetäuscht. Je nach Fragestellung kann dies die Beurteilung erheblich erschweren.

Eine ausreichende Fixierung ist ebenso wichtig wie eine atraumatische Gewebeentnahme. Nicht weniger gilt dies für die Weiterverarbeitung des Gewebes im Labor. Um dünne Schnitte herstellen zu können, werden die Proben in Paraffin eingebettet. Dafür müssen sie zunächst entwässert werden, damit das Paraffin in das Gewebe eindringen kann.



Anschließend werden am Mikrotom dünne Gewebestreifen geschnitten, die später wieder entparaffiniert werden müssen, damit sie mit wässrigen Farbstoffen gefärbt werden können.



Mit anderen Worten ist das Herstellen gut beurteilbarer Schnitte ein zeitaufwändiger Prozess.

Viel schneller geht es, wenn man Gefrierschnitte anfertigt, wie dies zum Beispiel bei der intraoperativen Schnell-schnittdiagnostik geschieht. Das macht Sinn, wenn in Vollnarkose operiert wird, weil dem Patienten so ein zusätzlicher großer Eingriff erspart bleibt. Allerdings sollte man sich darüber im Klaren sein, dass man für die Geschwindigkeit erhebliche Qualitätseinbußen in Kauf nimmt.

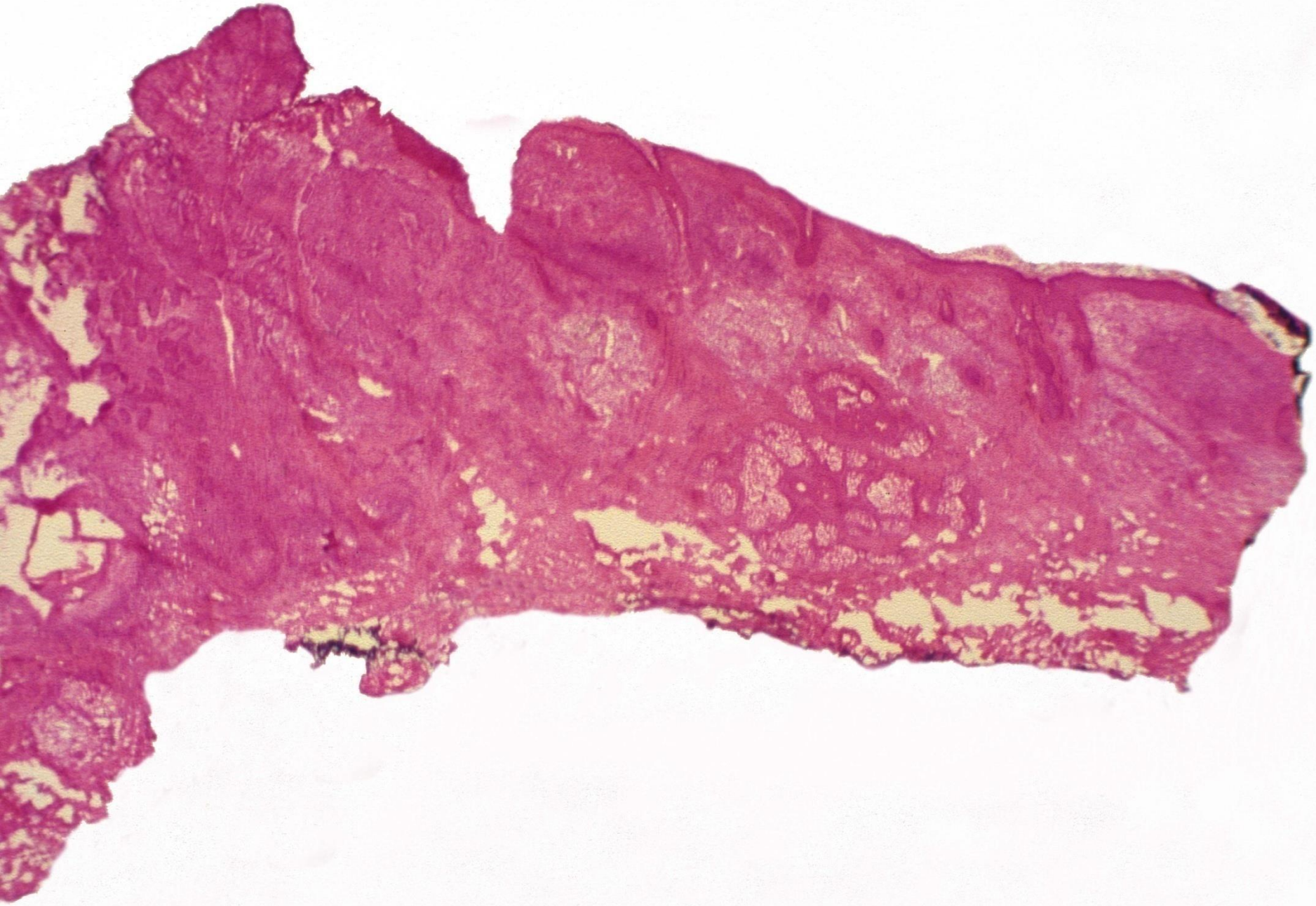

Ein Beispiel ist dieses Schnellschnitt-Präparat eines Basalzellkarzinoms. Im Gefrierschnitt ist das Karzinom gut zu erkennen,

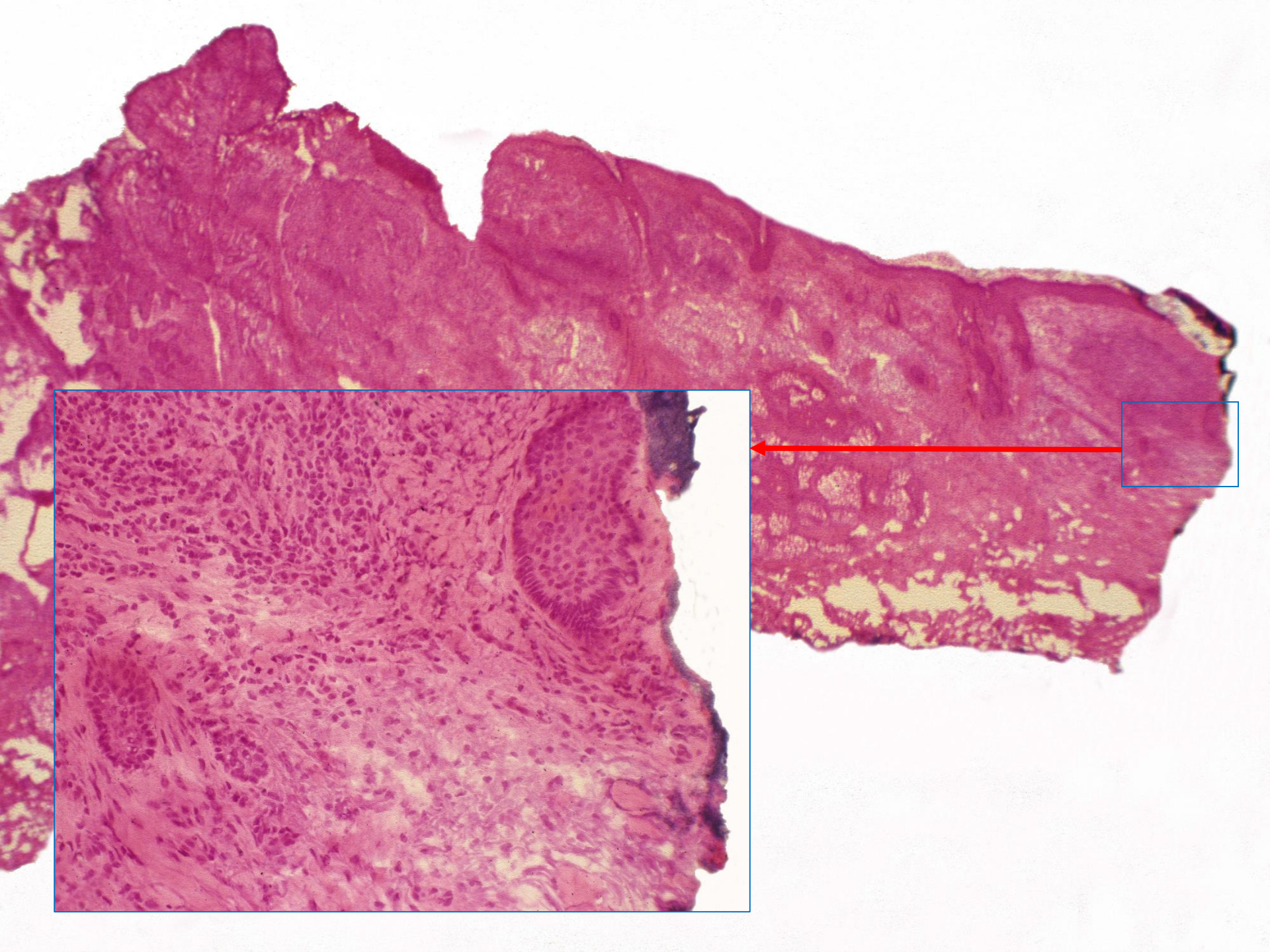

aber im Randbereich finden sich verwaschene Adnexstrukturen und Entzündungszellen, und es ist schwer zu sagen, ob hier noch Tumorausläufer vorhanden sind oder nicht.

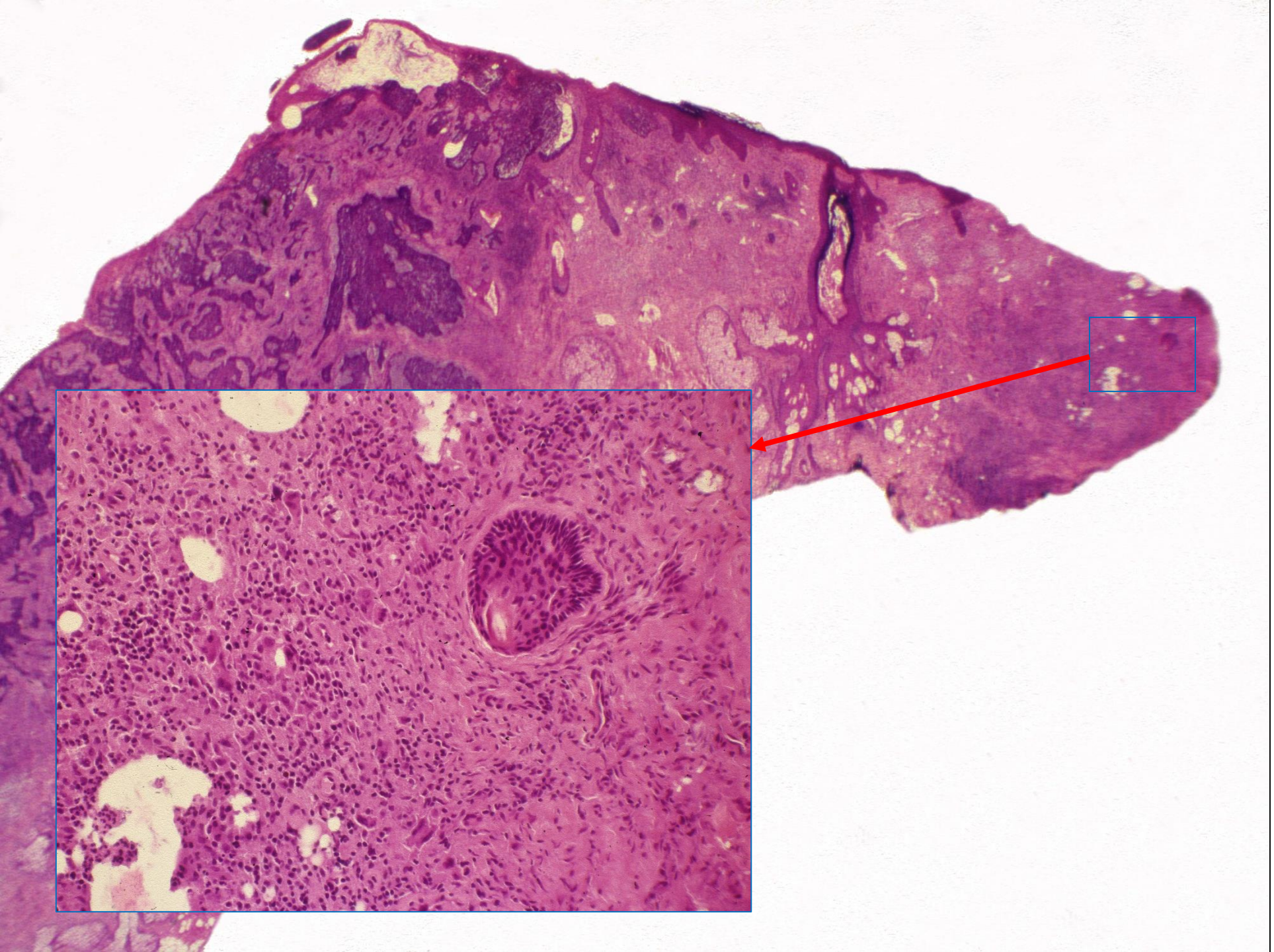

Dasselbe Präparat stellt sich nach Formalinfixierung ganz anders dar: jetzt sind die Strukturen klar abgrenzbar, und man kann erkennen, dass im Randbereich keine Tumorausläufer mehr vorliegen, sondern dass es sich um Adnexstrukturen und eine granulomatöse Entzündung handelt.

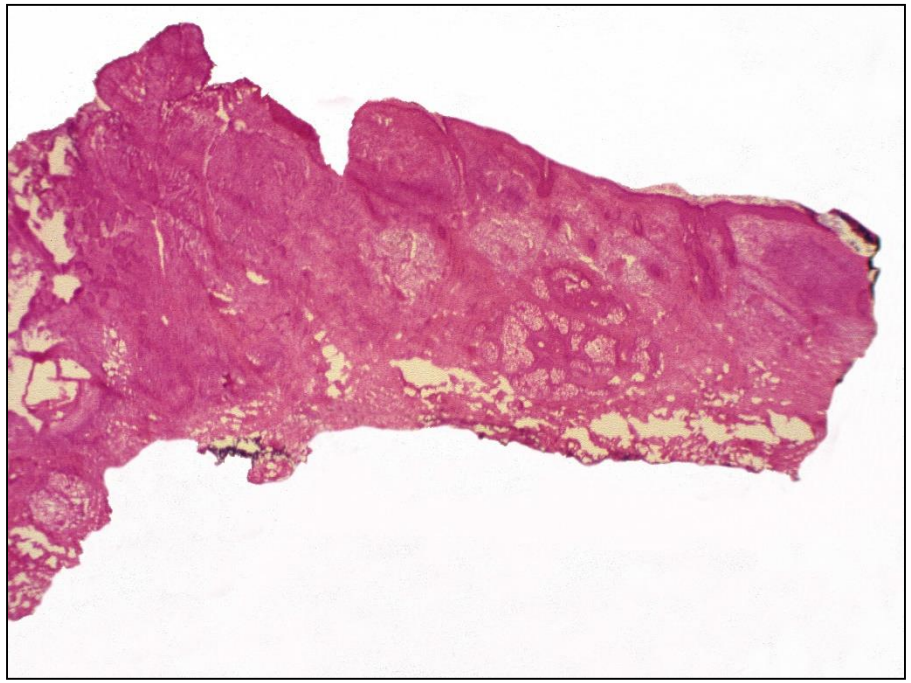

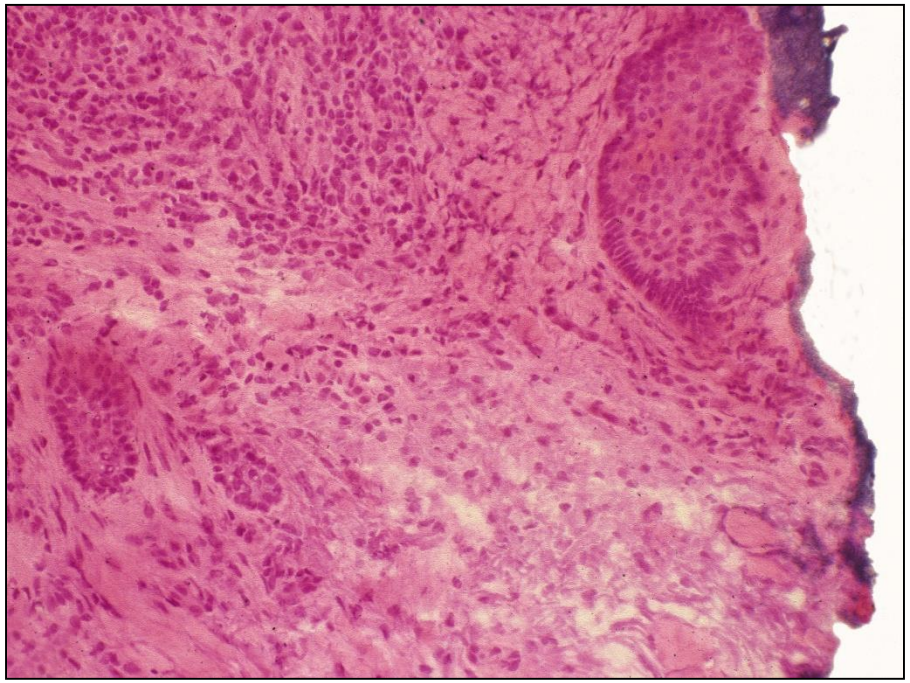

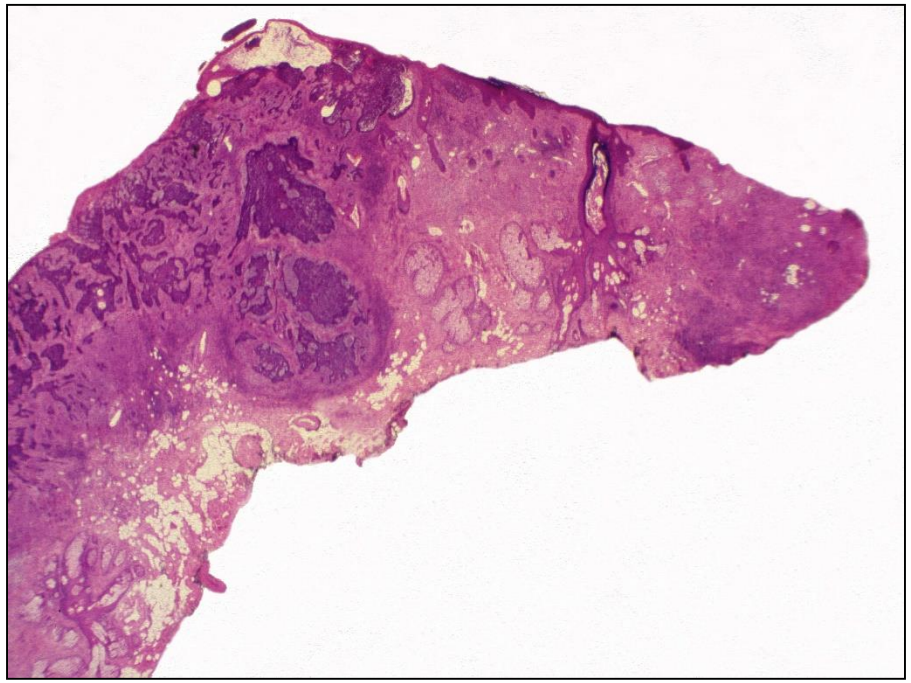

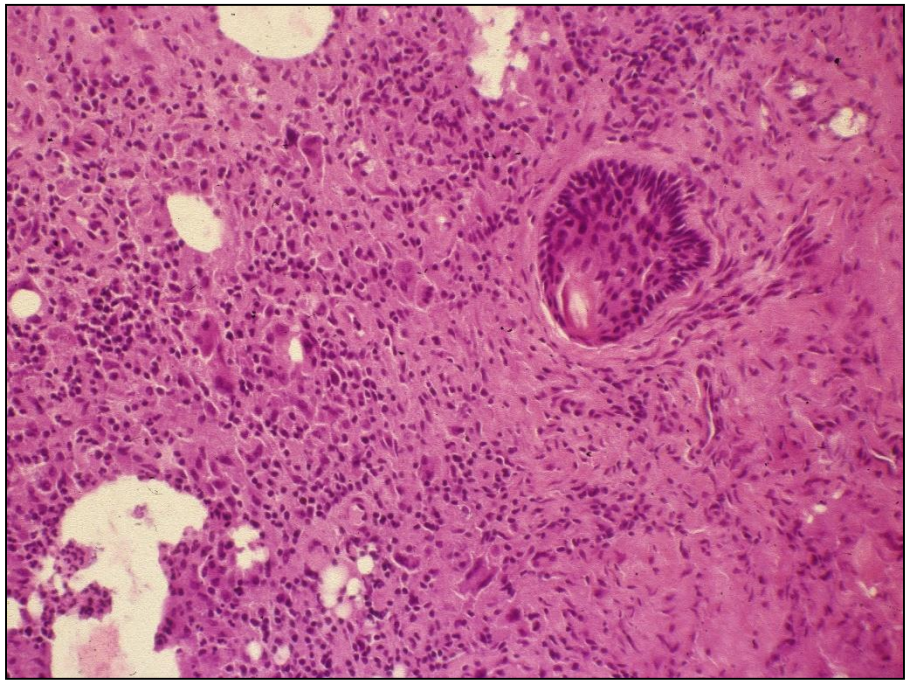

Der Vergleich beider Schnitte macht die Vorteile der gewöhnlichen Gewebeverarbeitung nach Formalinfixierung deutlich. Da die Haut gut zugänglich ist und praktisch immer in Lokalanästhesie operiert wird, sollte man sich diese Vorteile zunutze machen und, von Ausnahmen abgesehen, auf eine intraoperative Schnittrandkontrolle verzichten. Der Wundverschluss kann ohne weiteres am nächsten Tag erfolgen.

Die großen Exzisionen klinisch kleiner Basalzellkarzinome, die gerne als Beweis für die Notwendigkeit der intraoperativen Schnittranddiagnostik angeführt werden, sind sicher nicht selten auf eine Fehlinterpretation von Adnexstrukturen im schlecht fixierten Gewebe zurückzuführen,

so dass trotz bereits vollständiger Tumorentfernung immer weiter geschnitten wird. Die als „gewebesparend“ gepriesene Operationsmethode ist dann das genaue Gegenteil, nämlich „gewebeopfernd“, und das liefert eine gute Erklärung für die geringeren Rezidivquoten.

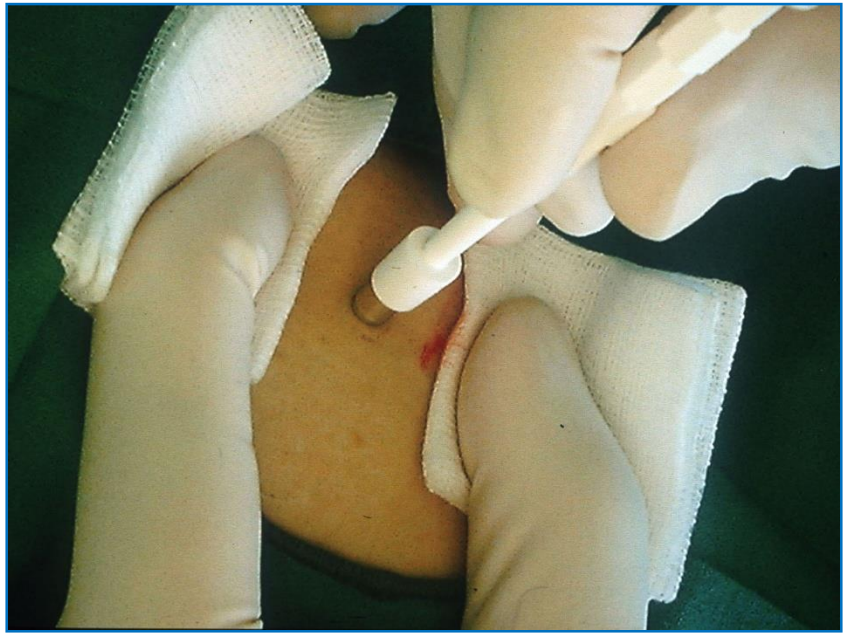

Beurteilung kutaner Neoplasien

Kommen wir nun zu einigen Grundlagen der histopathologischen Beurteilung kutaner Neoplasien, die man kennen sollte, um Biopsien optimal auszuführen. Die wichtigste Frage bei der Beurteilung von Neoplasien ist, ob ein Tumor gutartig oder bösartig ist.

Maligne Neoplasie

Neoplasie, die durch Metastasierung oder durch infiltrierendes und destruierendes Wachstum zum Tode führen kann

Bösartige Neoplasien sind definiert als solche, die durch Metastasierung oder durch infiltrierendes und destruierendes Wachstum zum Tode führen können. Dabei geht es um das Wort „können“, also um das Potential: sie müssen nicht zum Tode führen – zum Beispiel wenn sie frühzeitig entfernt werden oder der Patient vorher aus anderen Gründen stirbt. Aber das Potential dazu müssen sie haben, um als maligne zu gelten.

Die Definition ist weit gefasst, und natürlich gibt es viele verschiedene Neoplasien mit unterschiedlichen Graden der Bösartigkeit.
Manche Malignome führen fast immer zum Tode, manche fast nie, wie etwa das Basalzellkarzinom, ein Engel mit nur wenigen teuflischen Merkmalen. Die genannte Definition setzt die Grenze in diesem Schema

sehr weit links, und der Grund liegt darin, dass sich an dieser Grenze entscheidet, ob man eine Läsion auch bei unvollständiger Entfernung vergessen kann oder ob man weitere Maßnahmen ergreifen oder sie zumindest im Auge behalten sollte.

Wirkung

Ursache

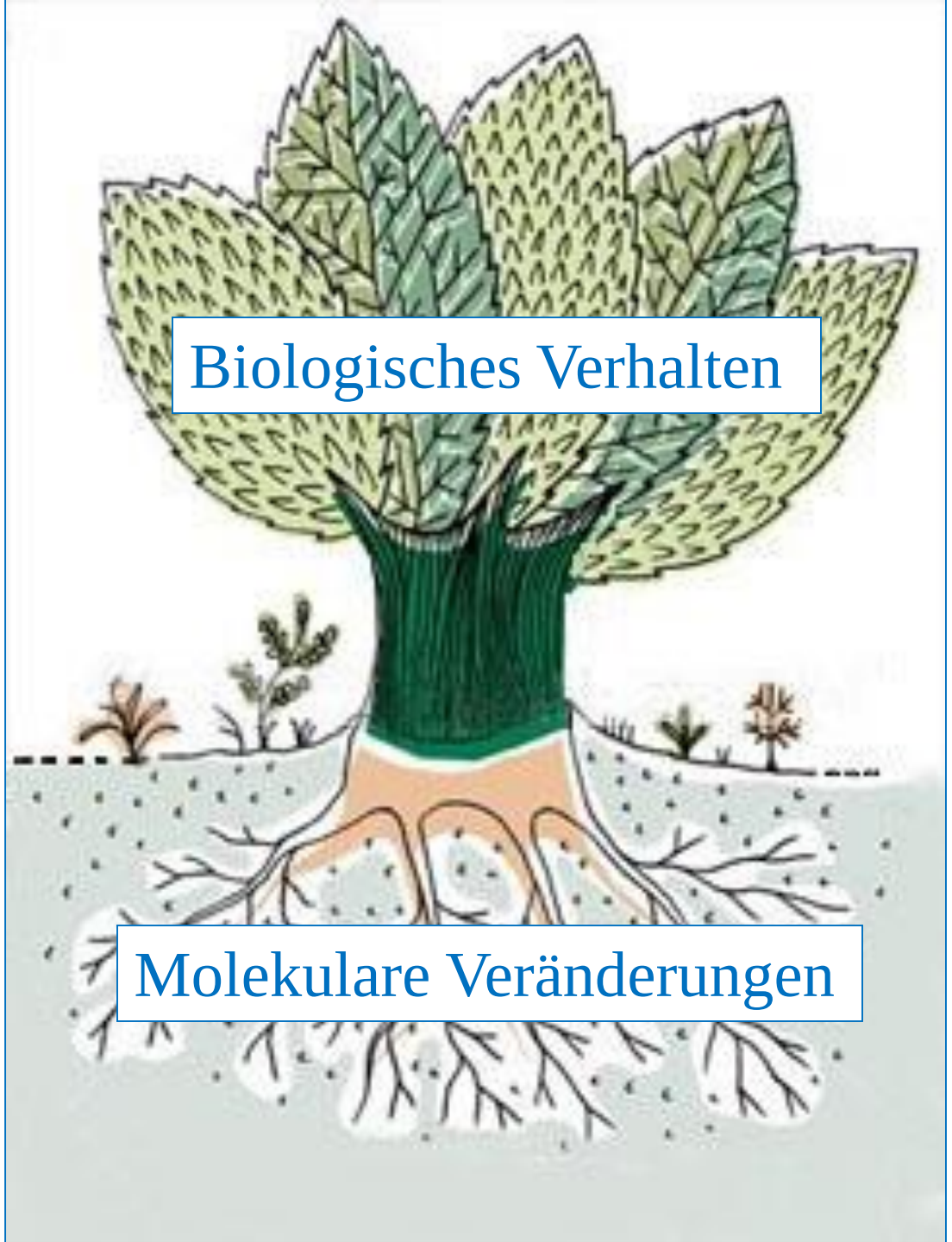

Um eine bösartige Neoplasie zu erkennen, gibt es im Prinzip zwei Möglichkeiten: entweder beurteilt man sie nach ihrer Wirkung oder nach der Ursache. Über viele Jahrhunderte hinweg konnte man sich nur an der Wirkung, dem biologischen Verhalten, orientieren. Inzwischen kann auch die Ursache ins Auge fassen: die molekularen Veränderungen, die dem Verhalten der Tumorzellen zugrunde liegen.

Ursache

Liposarkome	Ringchromosomen, 12q14-15-Amplifikationen
Myxoides Liposarkom	t(12;16)(q13;p11)
Ewing-Sarkom	t(11;22)(q24;q12)
Dermatofibrosarcoma protuberans	t(17;22) mit COL1A1-PDGFB-Fusionsgen
Klarzell-Sarkom	t(12;22)(q13,q12) mit EWS-ATF1-Fusionsgen
Melanom	Mutationen von NRAS u. BRAF-, p16-Verlust etc.

Insbesondere für Weichteiltumore sind charakteristische molekulare Veränderungen bekannt. Bei den meisten bösartigen Neoplasien ist dies jedoch nicht der Fall. Zum Beispiel ist das maligne Melanom genetisch sehr instabil; zahlreiche Mutationen sind bekannt, und es ist nicht klar, ob sie eine Ursache oder ein sekundäres Phänomen und damit ebenfalls eine Wirkung darstellen. Auch heute werden maligne Neoplasien vornehmlich anhand ihrer Wirkung, also am biologischen Verhalten, erkannt.

Maligne Neoplasie

Neoplasie, die durch Metastasierung oder destruierendes Wachstum zum Tode führen kann

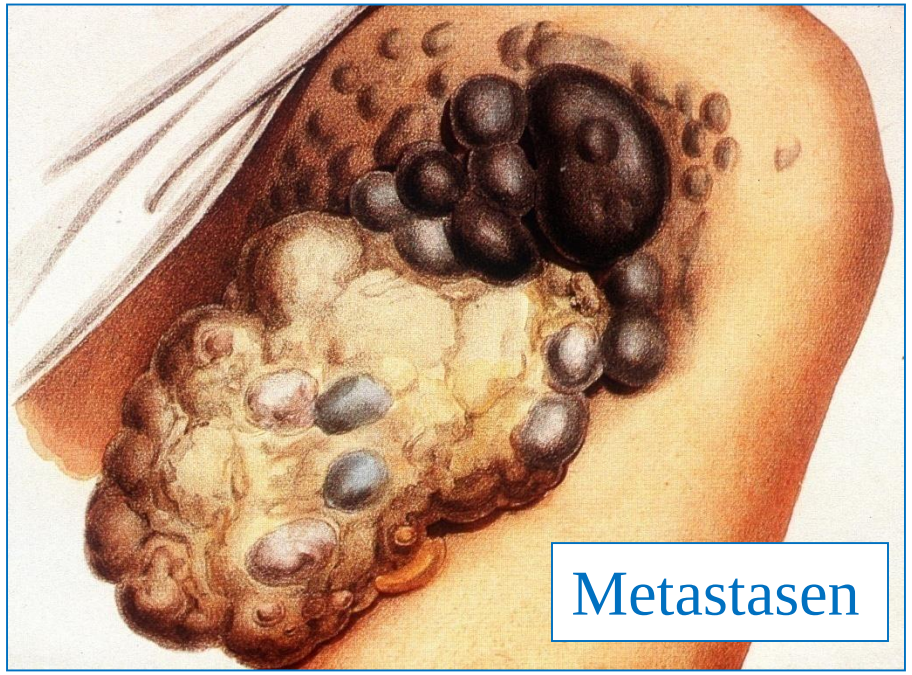

Das Verhalten wird durch die Definition beschrieben. Das sicherste Erkennungs-merkmal für eine Neoplasie, die durch Metastasierung oder destruierendes Wachstum zum Tode führen kann, ist der Tod des Patienten. Dann nutzt die Erkennung allerdings nichts mehr. Das nächstsichere Merkmal sind Metastasen, und auch dann ist der Nutzen der Erkennung meist gering. Als nächstes Merkmal folgt die Destruktion, wie zum Beispiel große und tiefe Ulzerationen, und dann kann der Patient bereits von der Diagnose profitieren.

Wirkung

Ursache

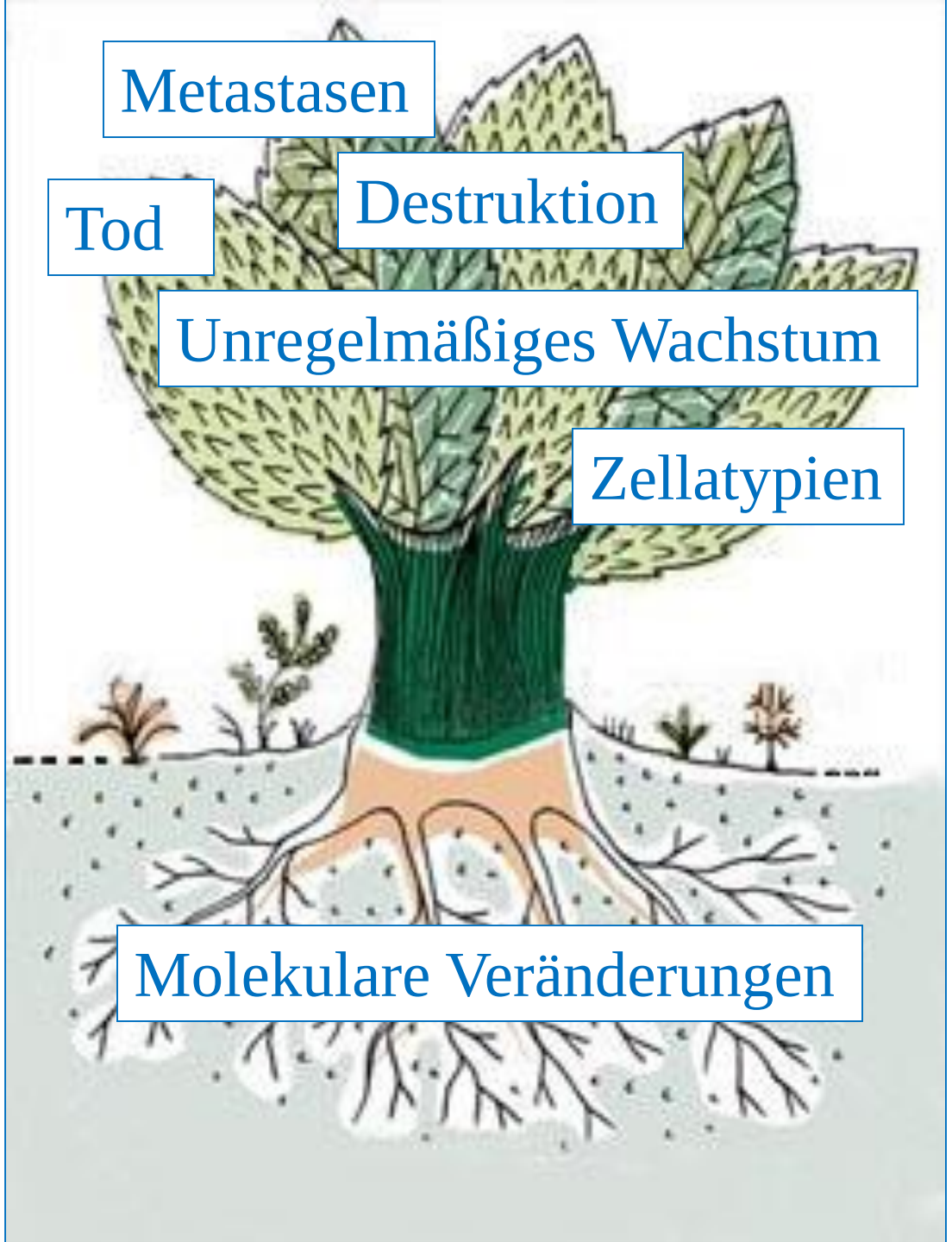

In der Hierarchie der Diagnosekriterien folgen Zeichen unregelmäßigen Wachstums. Gutartige Neoplasien dehnen sich in der Regel gleichmäßig aus, sie sind sozusagen leicht neurotisch, während bösartige Neoplasien psychotisch sind und damit unberechenbar. Das schlägt sich in einem sehr unregelmäßigen Wachstumsverhalten nieder. Zellatypien sind für die Diagnose auch wichtig, aber in der Hierarchie der Kriterien weiter unten angesiedelt. Der Grund liegt darin, dass Zeichen unregelmäßigen Wachstums das biologische Verhalten der Neoplasie im Gewebe unmittelbar widerspiegeln.

Auch die klinische Diagnose wird anhand von Zeichen unregelmäßigen Wachstums gestellt. Für die Erkennung von Melanomen gibt es die ABCD-Regel: Asymmetrie, unregelmäßige Begrenzung, unregelmäßige Färbung und großer Durchmesser.

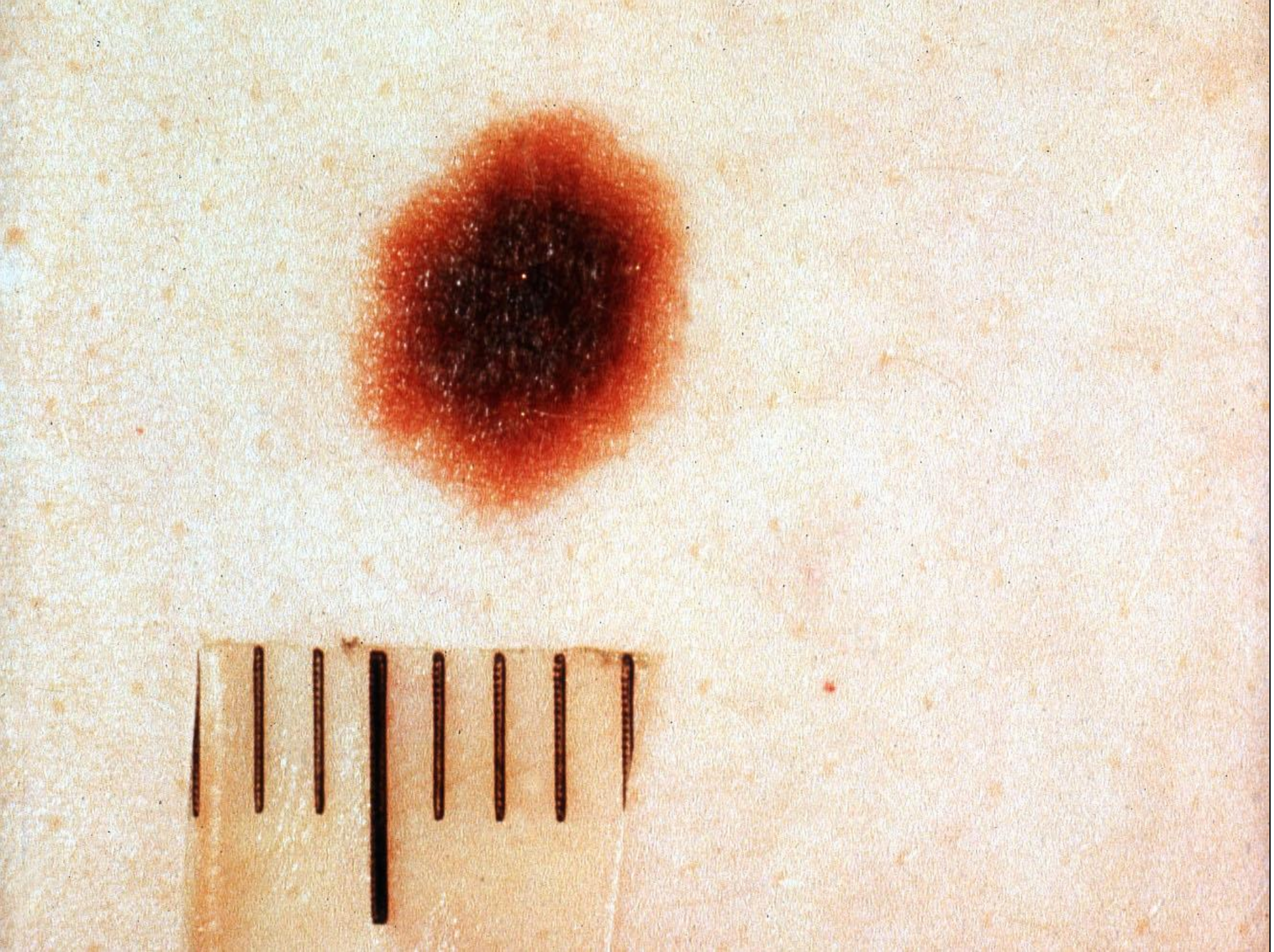

Demgegenüber sind melanozytäre Naevi in der Regel symmetrisch aufgebaut und scharf begrenzt, und selbst wenn ihr Pigmentgehalt nicht durchweg gleich ist, ist er doch nicht unregelmäßig. Die genannten Kriterien sind nicht nur für die klinische, sondern auch für die histopathologische Diagnose wichtig, denn viele Melanome weisen gerade im Frühstadium nur minimale Kernatypien auf,

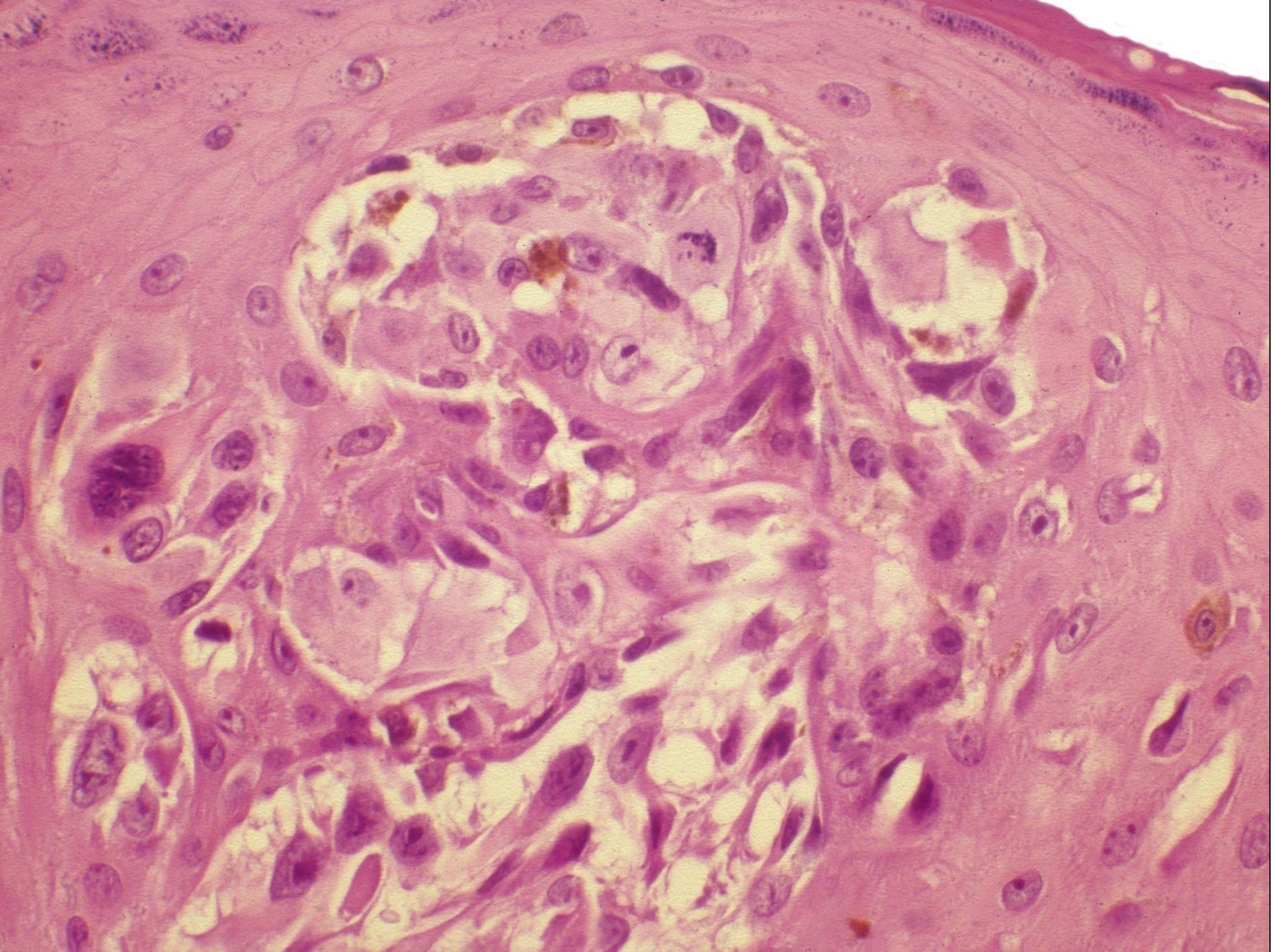

während umgekehrt manche Naevi, insbesondere Spitz-Naevi, ausgeprägte Kernatypien und Mitosen aufweisen können.

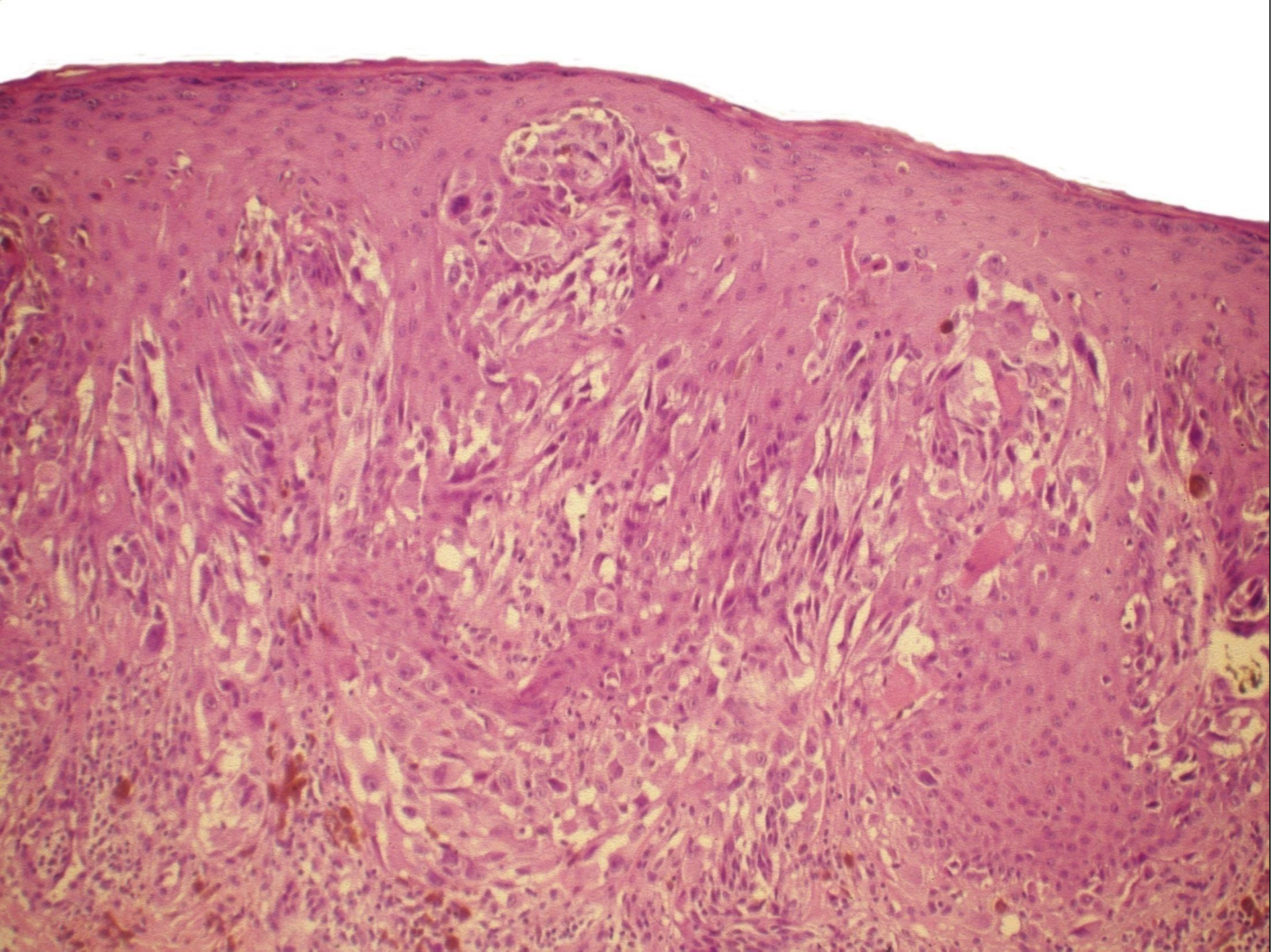

Auch andere Malignitätskriterien, wie etwa Melanozyten in höheren Epidermislagen, sind bei Spitz-Naevi die Regel,

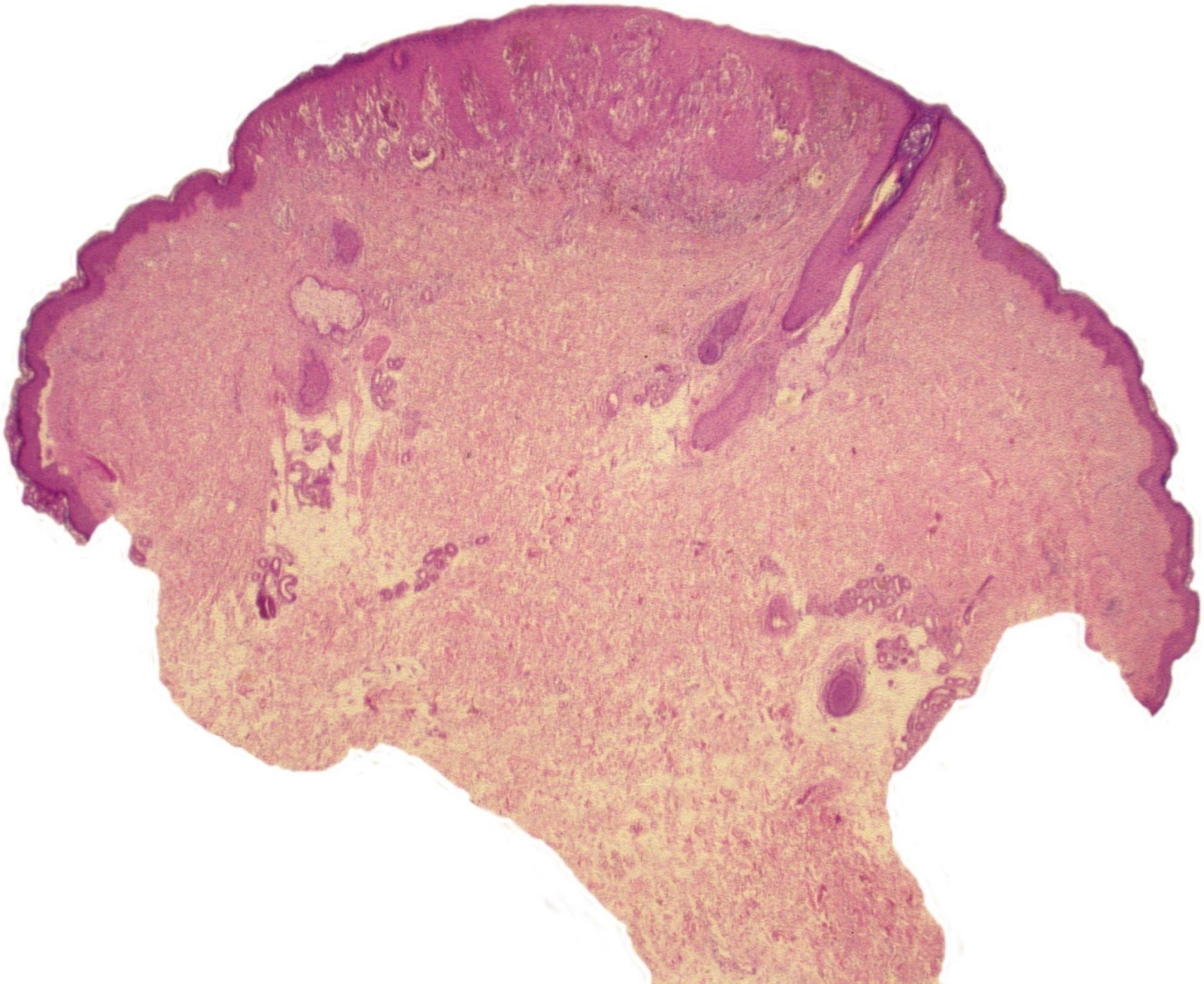

und die Gutartigkeit des Tumors ist nur anhand seiner Gesamtarchitektur zu erkennen: am symmetrischen Aufbau, an der gleichmäßigen Melanozytenverteilung und an der scharfen Begrenzung. Die Biopsie sollte daher so erfolgen, dass die Architektur beurteilt werden kann, und das heißt: in toto.

Aber natürlich ist es nicht immer praktikabel, eine Neoplasie bei vagem Verdacht auf Malignität sofort in toto zu entfernen, wie zum Beispiel bei der Differenzialdiagnose zwischen solarer Lentigo und Melanoma in situ. Bei dieser Läsion würde die vollständige Entfernung eine Verschiebeplastik erforderlich machen, und wäre es nur eine solare Lentigo, wäre das sehr ärgerlich.

In solchen Fällen sind Teilbiopsien vertretbar. Man sollte dabei versuchen, sowohl die klinisch auffälligste Stelle zu erfassen, zum Beispiel die mit der stärksten Infiltration oder stärksten Pigmentierung, als auch zumindest einen Tumorrand in die Biopsie mit einzubeziehen, um die Beurteilung zu ermöglichen, ob der Tumor scharf oder unscharf begrenzt ist. Da die meisten Hauttumore oberflächlich wachsen, eignet sich für Teilbiopsien ein Shave, durch den wesentlich mehr Tumorzellen erfasst werden als durch eine Stanzbiopsie.

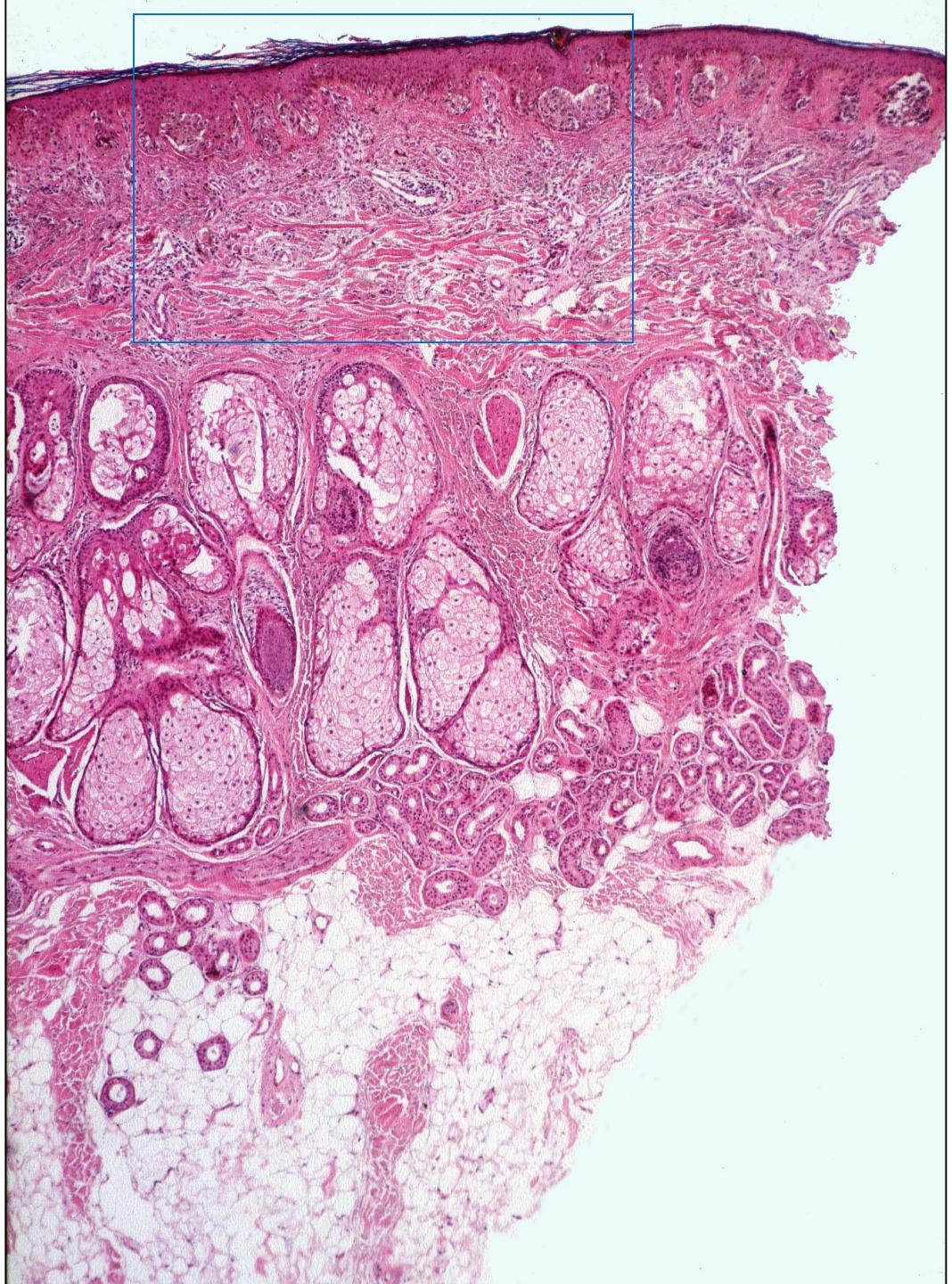

Hier sehen wir das Stanzbiopsat eines Melanoma in situ. Der größte Teil des Biopsates ist völlig normal; die pathologischen Veränderungen sind auf die obersten Millimeter-bruchteile beschränkt.

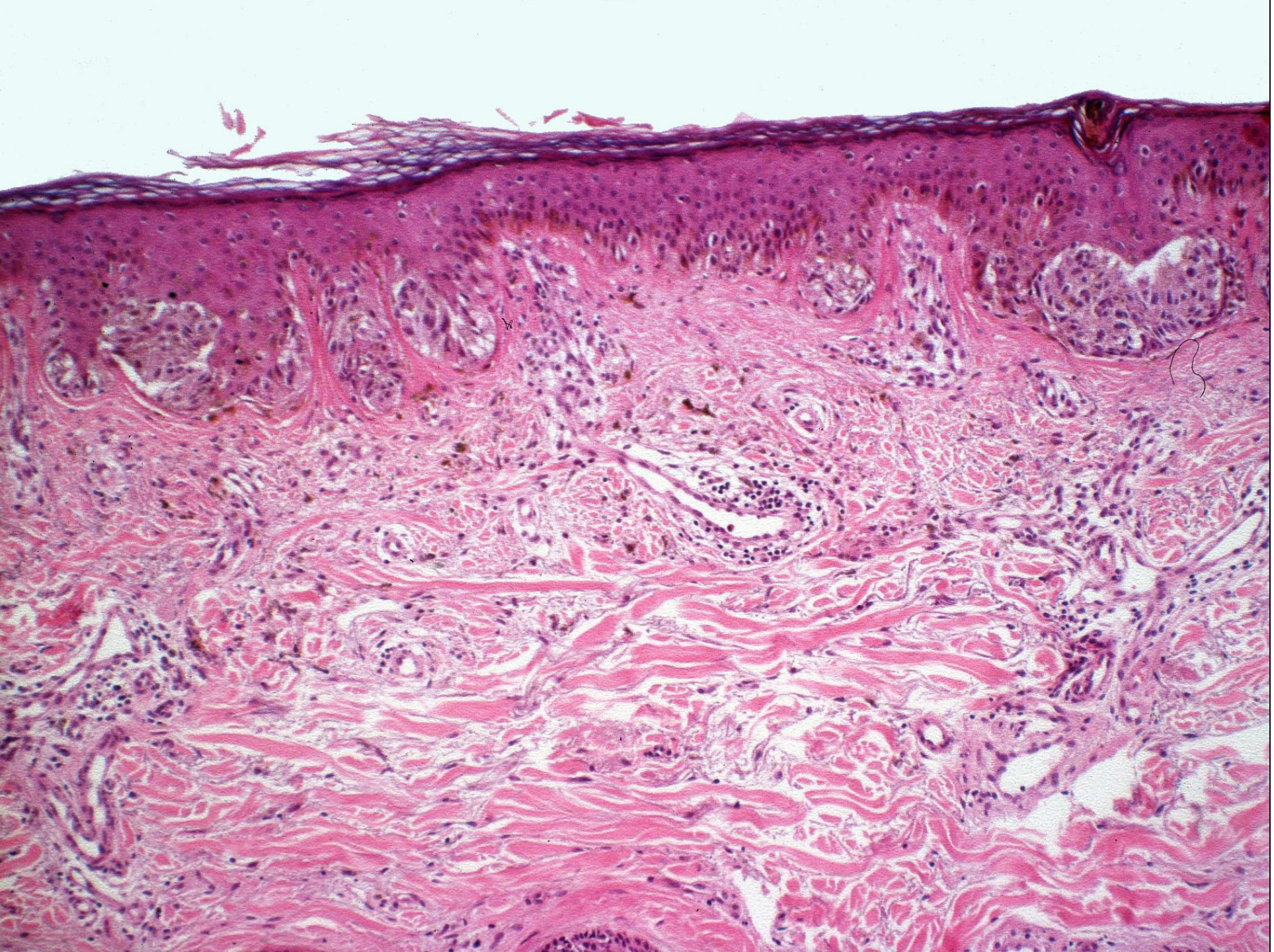

An der Oberfläche finden sich vorwiegend Nester von Melanozyten, die sich in Form und Größe geringfügig unterscheiden, aber auf die Junktion begrenzt sind, ein Befund, der leicht zur Verwechslung mit einem Junktions-Naevus führen kann.

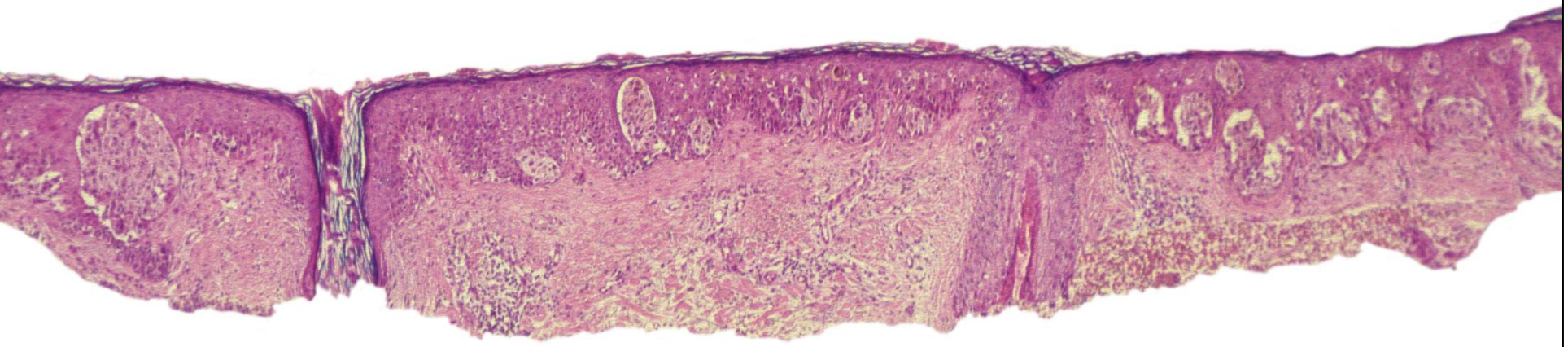

Durch einen Shave wird ein größerer Anteil pathologischen Gewebes erfasst. Auch hier sieht man fokal Nester an der Junktion, gleichzeitig aber auch Areale mit einer Dominanz von Einzelmelanozyten sowie Einzelmelanozyten und Nester in höheren Epidermislagen – mit anderen Worten: Zeichen eines Melanoma in situ.

Sensitivity of diagnosis of malignant melanoma: A clinicopathologic study with a critical assessment of biopsy techniques

Witheiler DD, Cockerell CJ. Sensitivity of diagnosis of malignant melanoma: A clinicopathologic study with a critical assessment of biopsy techniques.
Exp Dermatol 1992: 1: 170–175.

Daniel D. Witheiler and Clay J. Cockerell

University of Texas Southwestern Medical Center, Division of Dermatopathology, Dallas, Texas

Abstract: Although most examples of cutaneous malignant melanoma are easily recognized by their clinical appearances, in some cases this serious neoplasm may clinically simulate other less serious forms of skin cancer or benign processes. This study was undertaken to assess both the sensitivity of clinical diagnosis of cutaneous malignant melanoma and the efficacy of biopsies of clinically unsuspected melanomas in yielding specimens on which complete and accurate histologic assessments could be made. A retrospective analysis of 1784 cases of histologically proven melanomas diagnosed between 1985 and 1990 was performed in search of lesions not clinically suspected. Biopsy techniques used to sample these lesions were subjected to critique of their efficacy in yielding specimens that could be accurately diagnosed and completely assessed histologically. Of 1784 histologically proven primary cutaneous melanomas, 583 were not clinically suspected, yielding a sensitivity of 67%. Clinical diagnosis included nevi (33%), no diagnosis (17%), multiple diagnoses (13%), basal cell carcinoma (12%), keratosis (9%), and lentigo (9%) among others. The biopsy methods used to sample these lesions were shave (56%), excisional (24%), punch (11%), curettage (2%), and undetermined (6%). Eighty-six percent of shave biopsies could be accurately assessed while only 32% of punches and no curettages provided sufficient material for both definitive and complete evaluation of melanomas. Eighteen percent of specimens histologically reviewed were considered inadequate for complete evaluation. In 34%, the actual diagnosis of melanoma was uncertain because of inability to assess diagnostic features as a consequence of the biopsy technique. Melanoma may be unsuspected clinically in a significant number of cases and may be mistaken for less serious cutaneous neoplasms. Biopsy material that is not representative of the entire process may lead to misdiagnosis. Biopsy specimens measuring 5–6 mm in breadth and extending to at least the mid-reticular dermis for 4–5 mm will provide representative sections in most cases and should allow for detection of clinically occult melanoma.

Key words: malignant melanoma; diagnosis; biopsy; sensitivity

Clay J. Cockerell, M.D., University of Texas Southwestern Medical Center, 5323 Harry Hines Blvd., Dallas, Texas 75235-9072, U.S.A.

Accepted for publication 30 March 1992

Eine vergleichende Studie über Teilbiopsien beim Melanom ergab, dass 86% der Shave-Biopsien eine vollständige und zuverlässige Beurteilung ermöglichten, während dies bei Stanzbiopsien nur in 32% der Fall war.

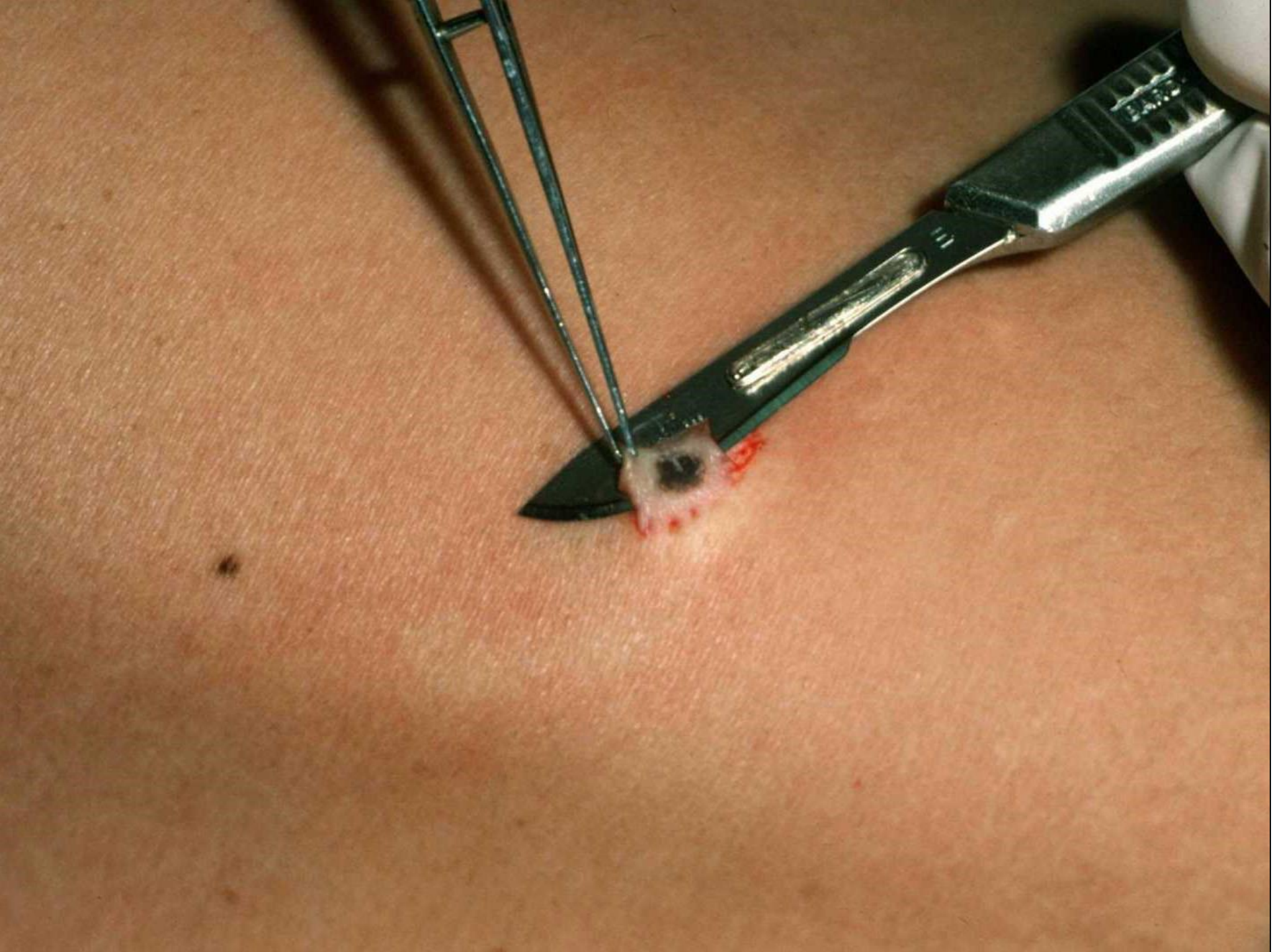

Für die Biopsie oberflächlicher Hautveränderungen ist die Shave-Technik ideal, wenn die Biopsie weit und tief genug erfolgt.

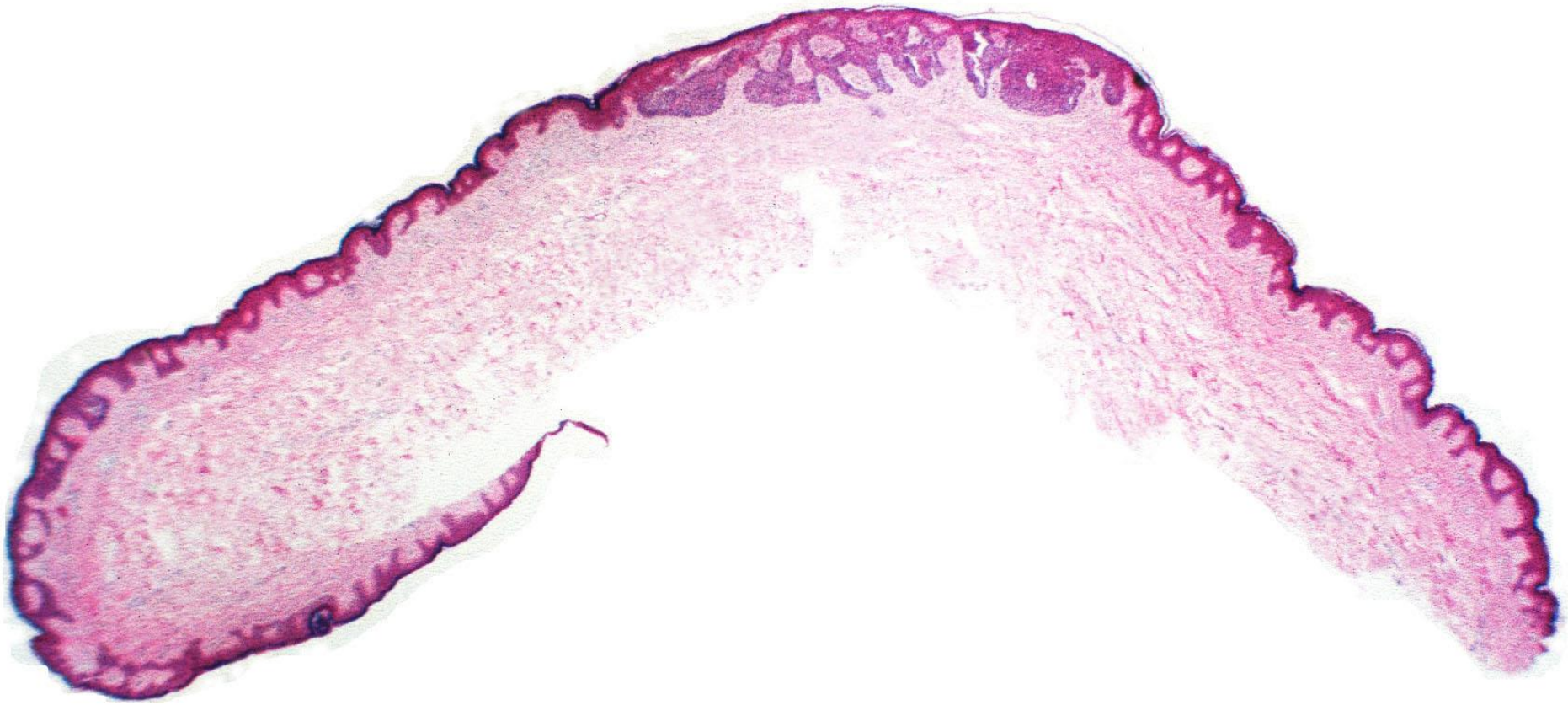

Viele Hautveränderungen lassen sich durch eine Shave-Biopsie in toto entfernen, wie zum Beispiel dieses Basalzellkarzinom. Der erhaltene Anteil des Stratum reticulare verhindert eine Narbendehiszenz, und die Reepithelisierung erfolgt über das Adnexepithel.

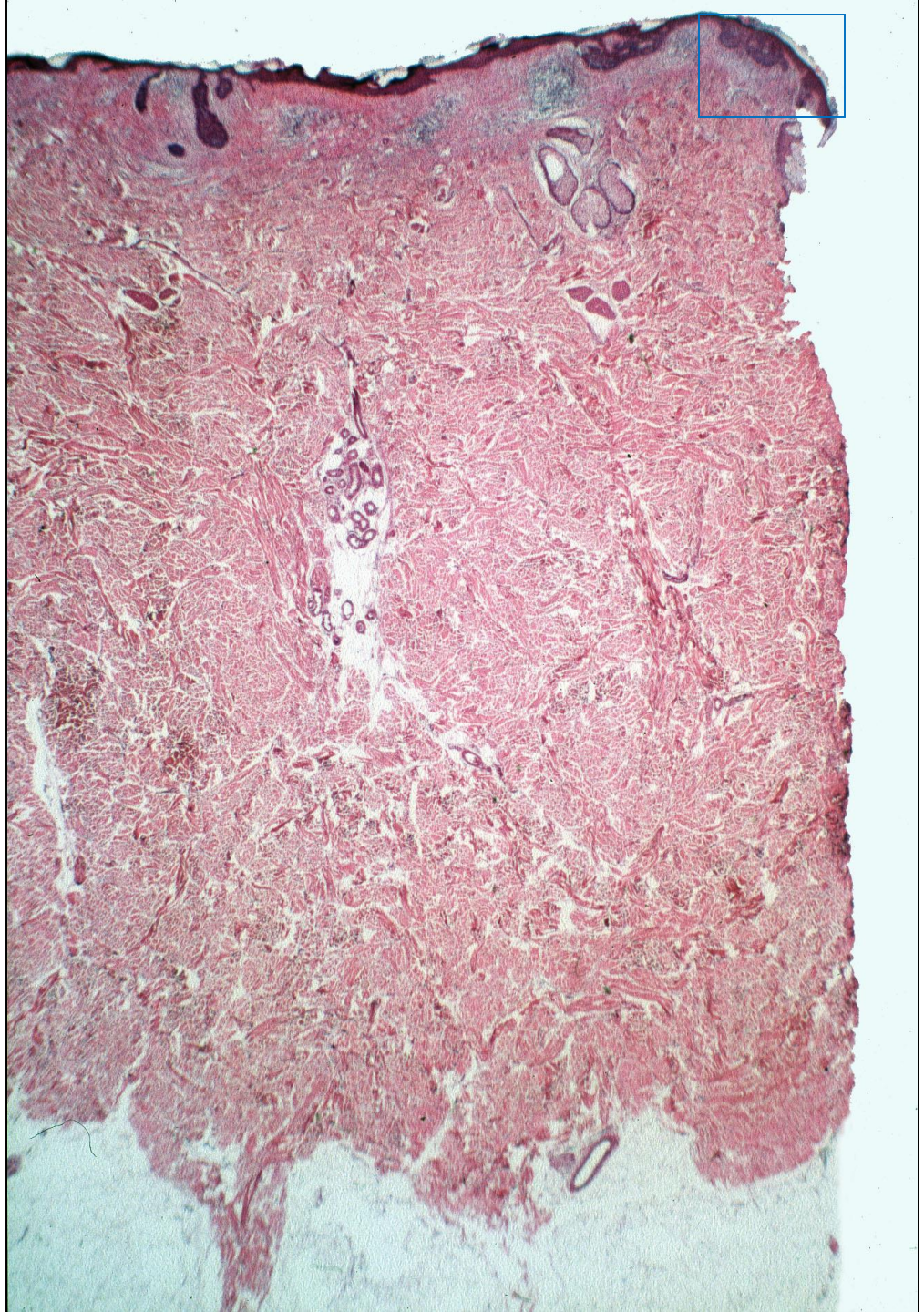

Die kosmetischen Ergebnisse sind günstiger als bei solch tiefreichenden Exzisionen mit dem Skalpell. Da dieses Basalzellkarzinom auf die obersten Millimeterbruchteile beschränkt ist, wurden Stratum reticulare und Subcutis unnötig entfernt.

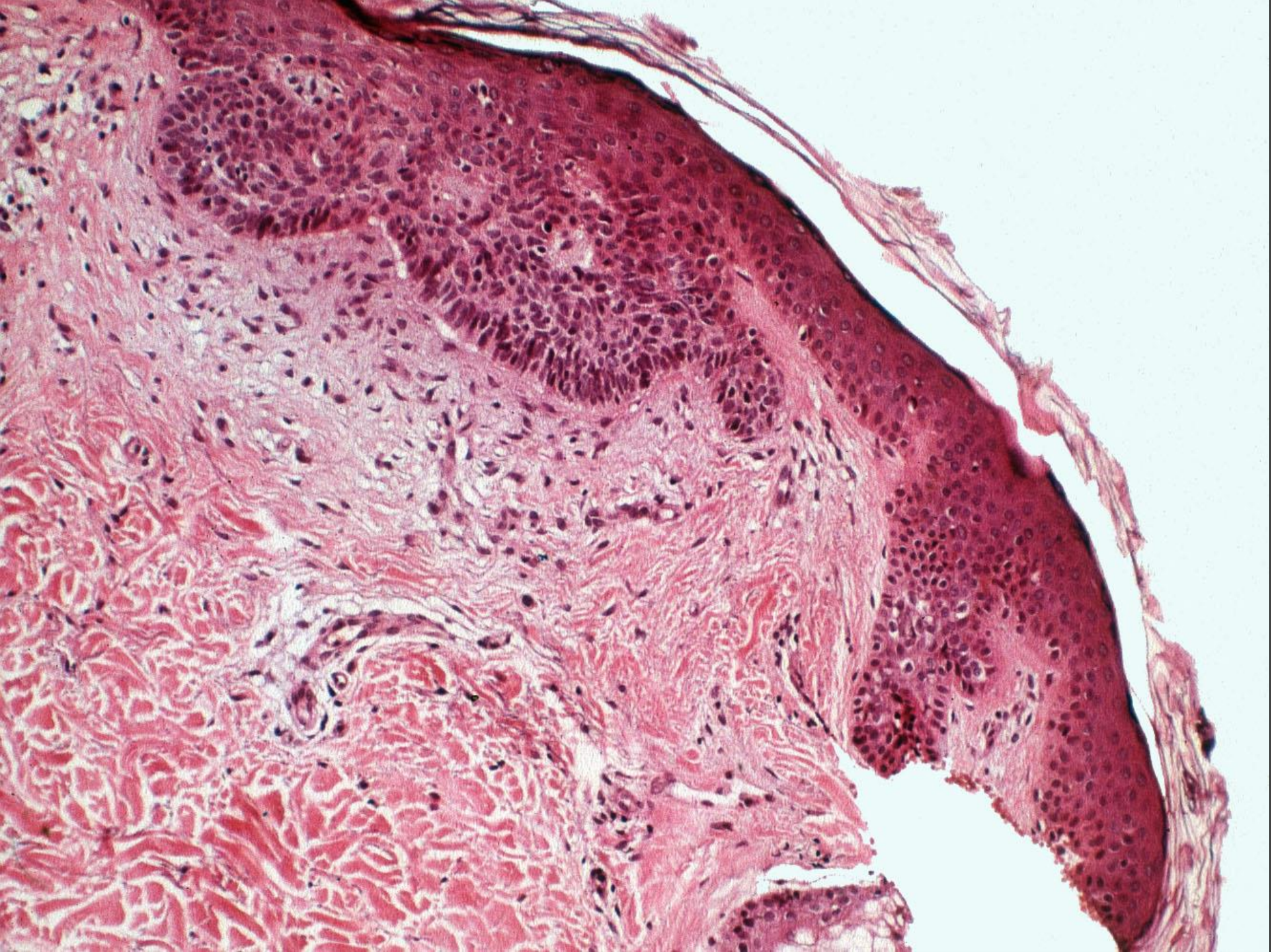

Statt der unnötigen Tiefenausdehnung der Biopsie hätte man besser die horizontale Ausdehnung vergrößert, denn an der Oberfläche grenzt das Basalzellkarzinom an den Schnittrand.

Meist oberfläch-liche Tumoren	Meist tief-reichende Tumoren
Superfizielles Basal-zellkarzinom, Morbus Paget, extramammärer Morbus Paget, Morbus Bowen, solare Keratose, seborrhoische Keratose, Clark-Naevus, frühes Melanom	Solides Basalzellkarzi-nom, fortgeschrittenes Ca. spinocellulare, Keratoakanthom, Merkelzell-Karzinom, Dermatofibrosarcoma protuberans, fort-geschrittenes Melanom

Shave-Biopsien sind allerdings nur für oberflächliche Tumoren geeignet, wie für das superfizielle Basalzellkarzinom, den Morbus Paget, den Morbus Bowen, solare und seborrhoische Keratosen, flache melanozytäre Naevi und frühe Stadien des malignen Melanoms. Sobald ein Tumor klinisch als Knoten imponiert, wie zum Beispiel ein Keratoakanthom, ein Merkel-Zell-Karzinom oder ein Dermatofibrosarcoma protuberans, ist eine tiefe Biopsie erforderlich,

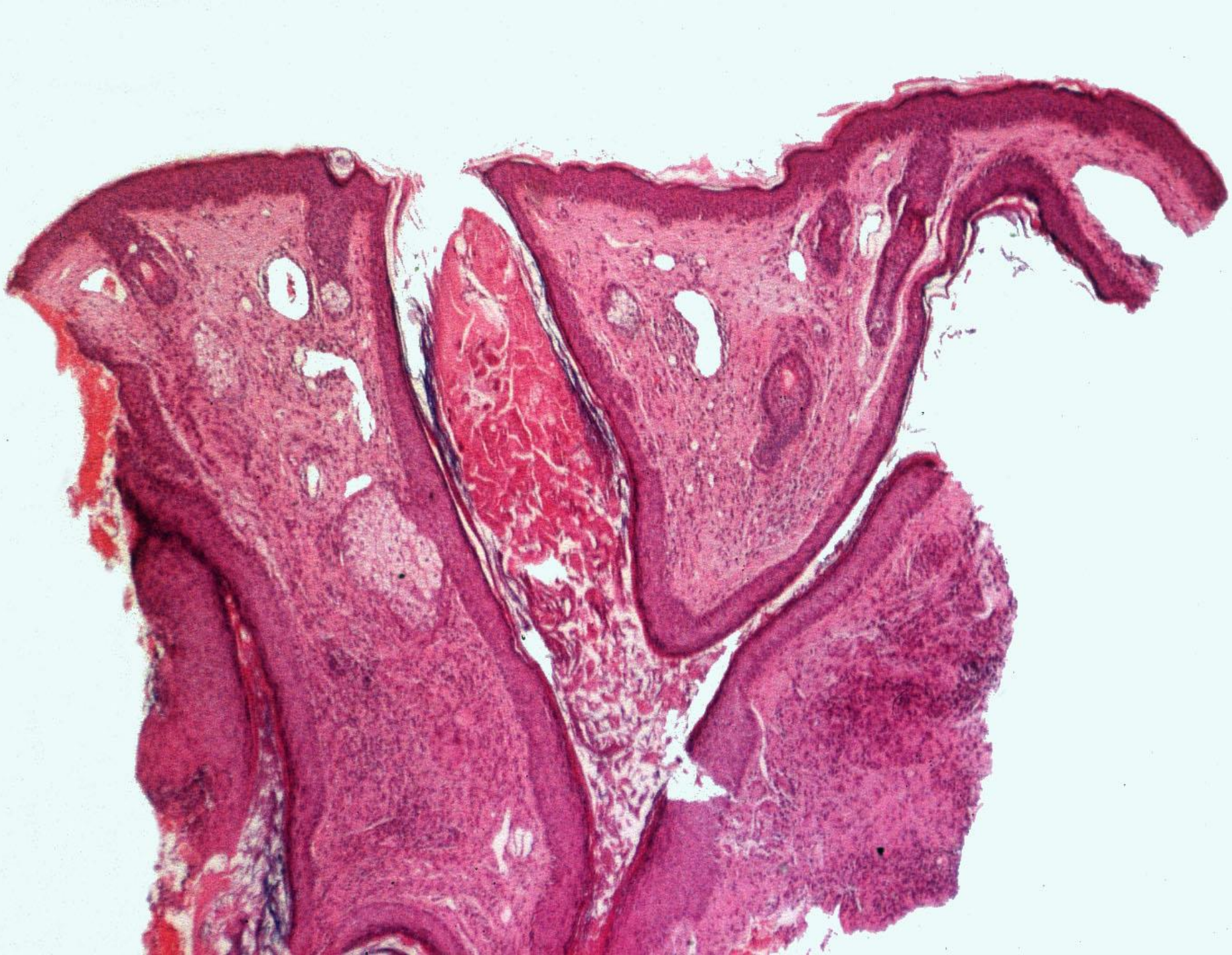

denn sonst wird der Tumor unzureichend oder gar nicht erfasst. In diesem Fall sieht man an der Oberfläche nur zystisch erweiterte Haarfollikel mit einer granulomatösen Entzündung in der Umgebung.

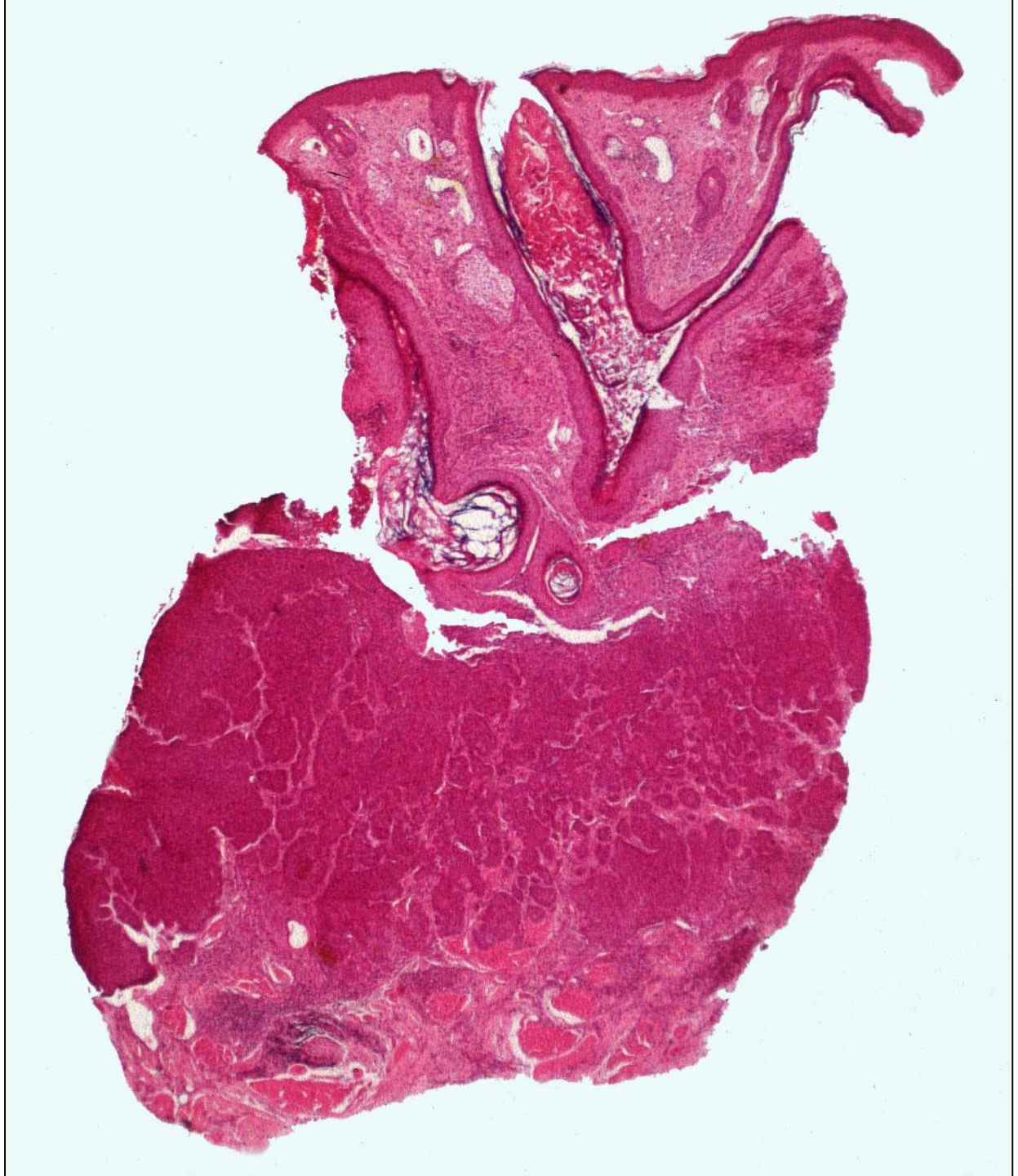

Das Basalzellkarzinom wächst in der Tiefe. Hätte man hier eine Shave-Biopsie gemacht, dann hätte man histopathologisch eine granulomatöse Follikulitis diagnostiziert. Die Diagnose wäre korrekt gewesen, aber nicht relevant. Deshalb sollte die Biopsietechnik stets dem klinischen Befund angepasst werden.

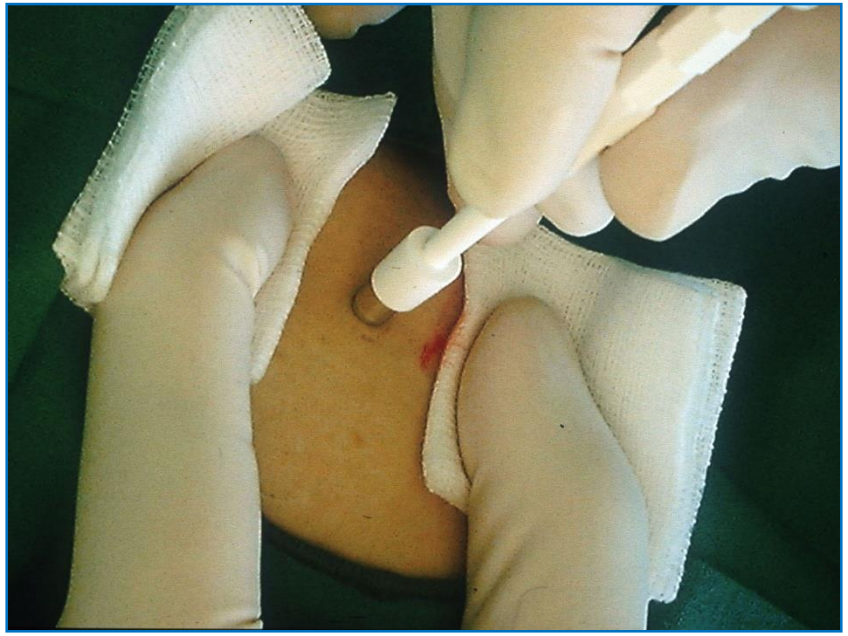

Kommen wir nun zu entzündlichen Dermatosen. Deren Beurteilung ist oft schwierig und hängt entscheidend davon ab, welche Strukturen vom Entzündungsgeschehen betroffen sind.

Beurteilung entzünd-licher Dermatosen

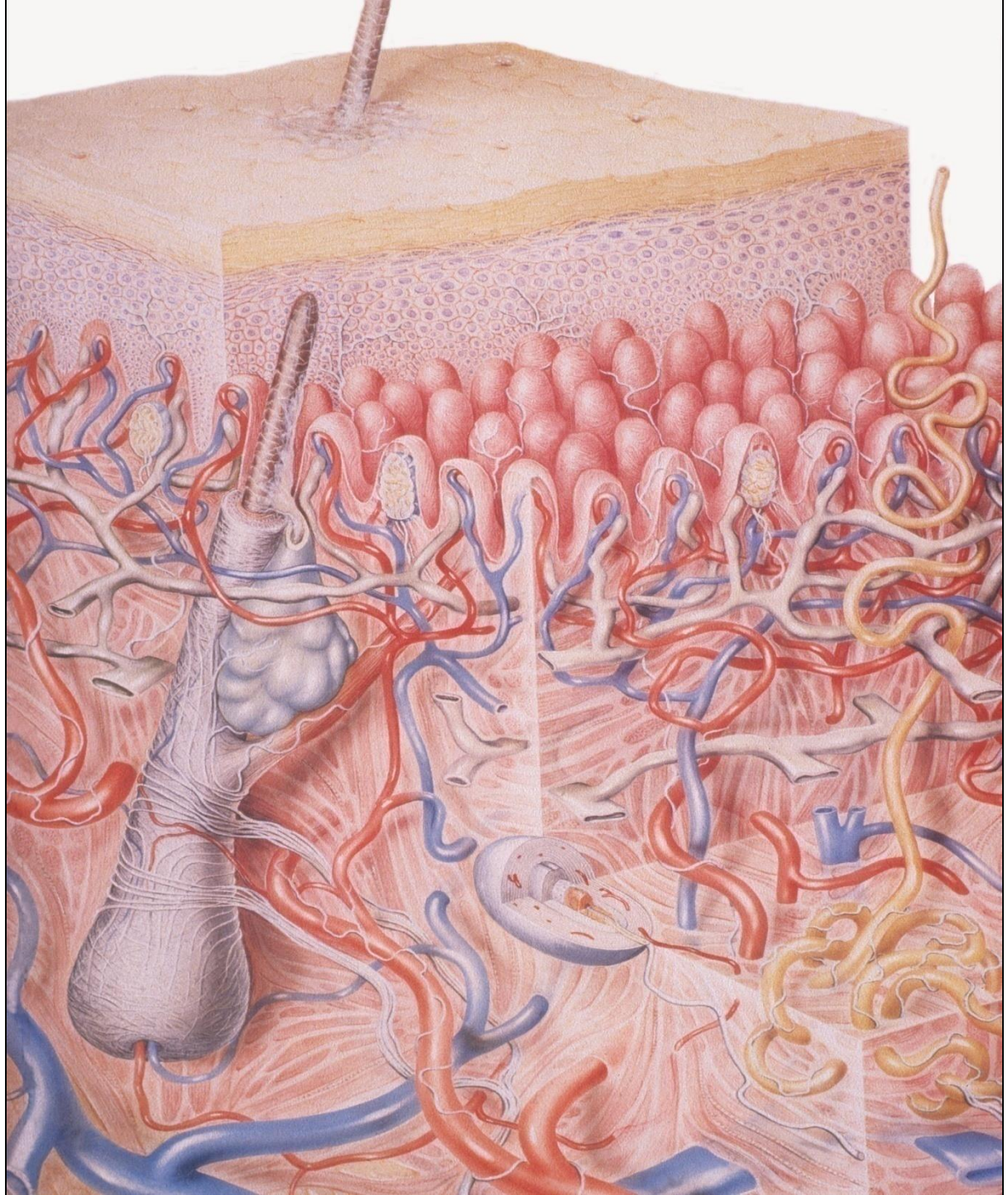

Zum Beispiel können entzündliche Infiltrate auf den Bereich des superfiziellen Gefäßplexus an der Grenze von Stratum papillare und Stratum reticulare begrenzt sein oder auch den tiefen Plexus an der Grenze von Stratum reticulare und Subkutis betreffen. Bei manchen entzündlichen Dermatosen sind Haarfollikel besonders stark betroffen, während sie bei anderen ausgespart bleiben. Manche Dermatosen gehen mit Epidermisveränderungen einher, andere nicht. Für die Beurteilung sollten all diese Strukturen durch die Biopsie erfasst werden.

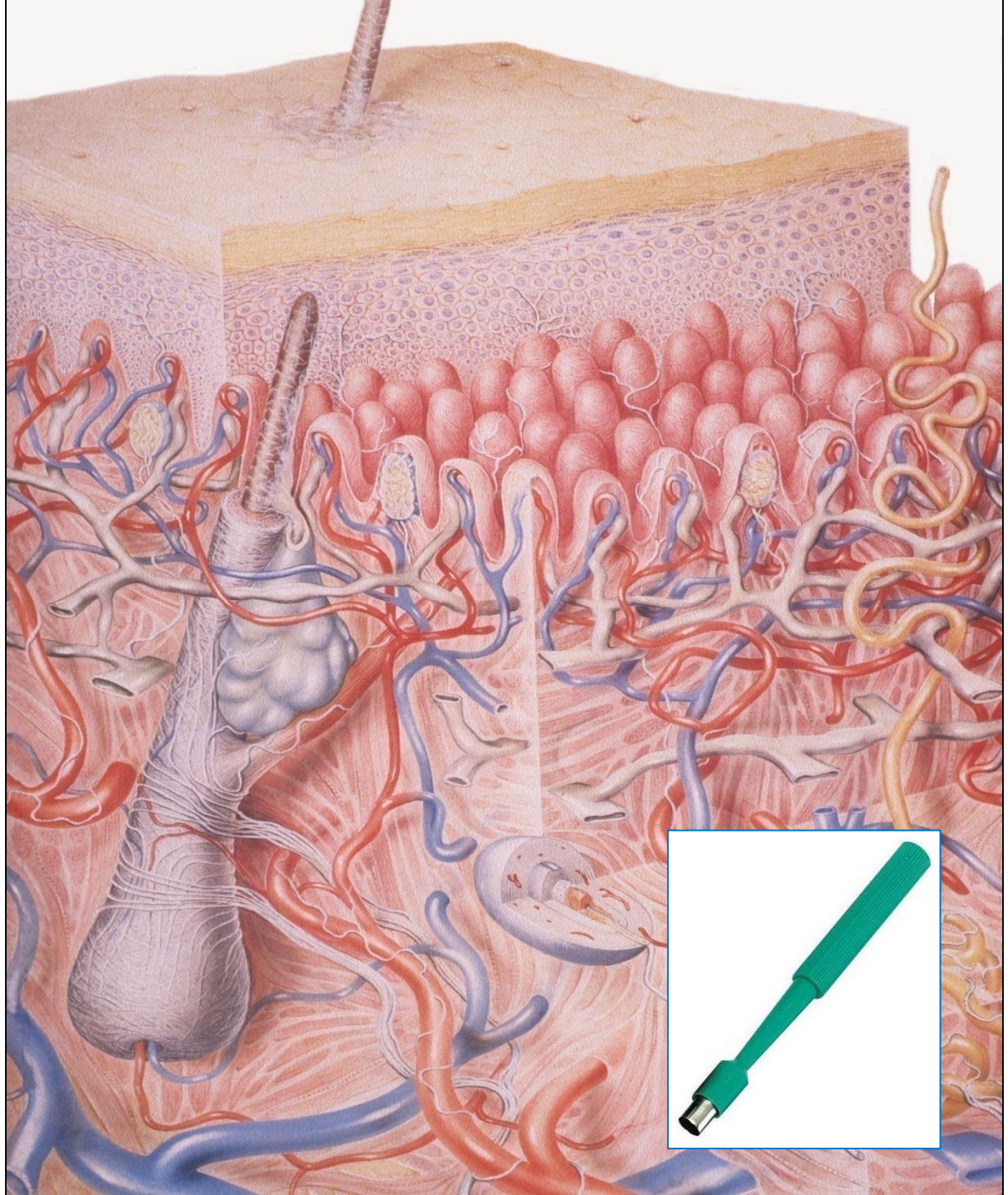

Dafür ist eine Stanzbiopsie am besten geeignet, so dass die Stanze für die Biopsie entzündlicher Dermatosen das Instrument der Wahl ist.

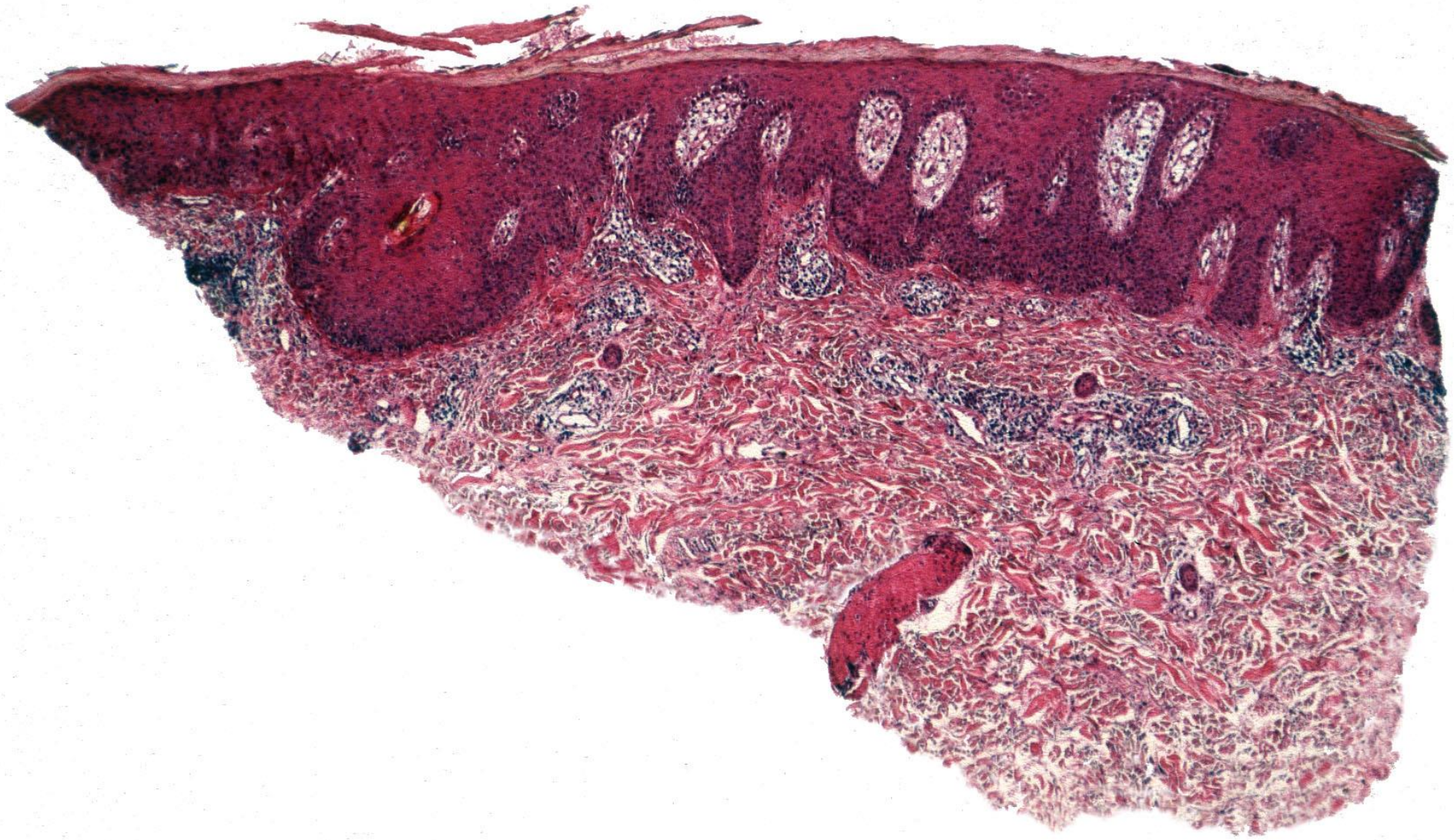

Natürlich ist die Diagnose nicht immer schwer und oft auch dann möglich, wenn nicht die gesamte Dermis erfasst wird. Manchmal reicht schon die Epidermis aus, wenn sie typische Veränderungen zeigt, wie eine Hyperplasie mit schmalen, gleichmäßig verlängerten Reteleisten bei der Psoriasis,

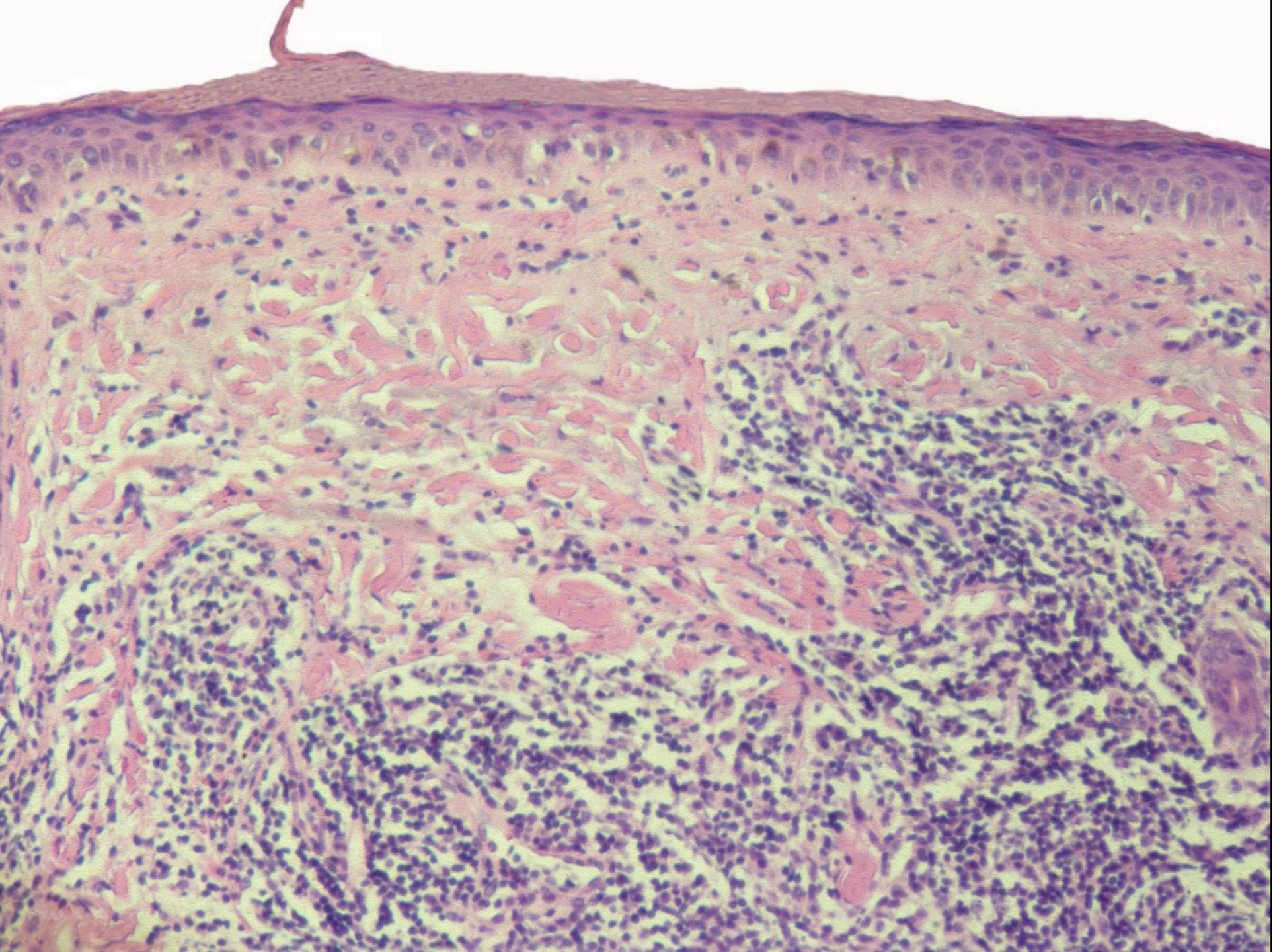

eine ausgeprägte Atrophie mit vollständig verstrichenen Reteleisten und vakuolären Veränderungen an der dermo-epidermalen Junktion beim Lupus erythematosus

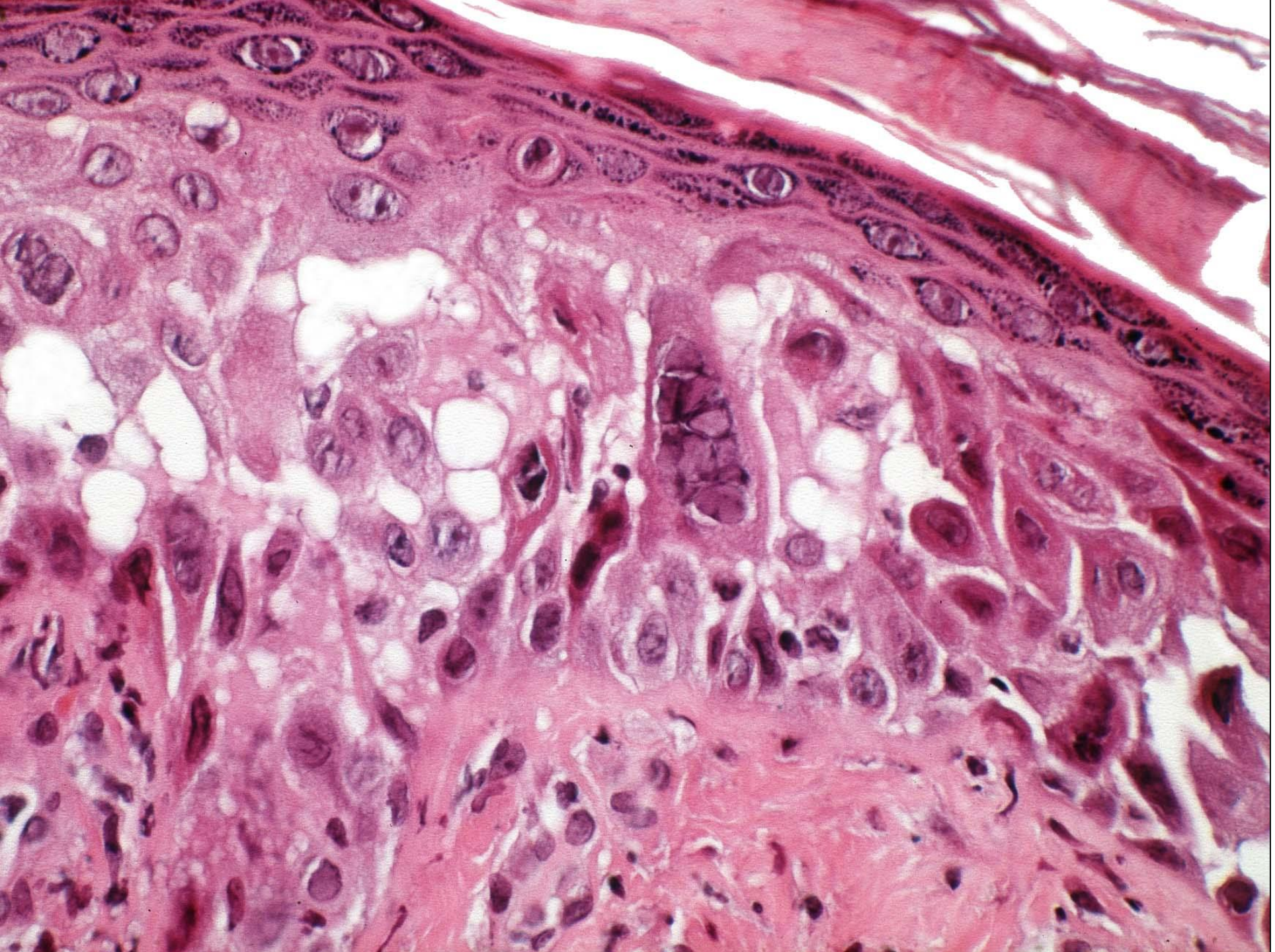

oder mehrkernige epitheliale Riesenzellen mit geschwollenen Kernen und randständig betontem Nucleoplasma bei Herpesvirus-Infektionen.

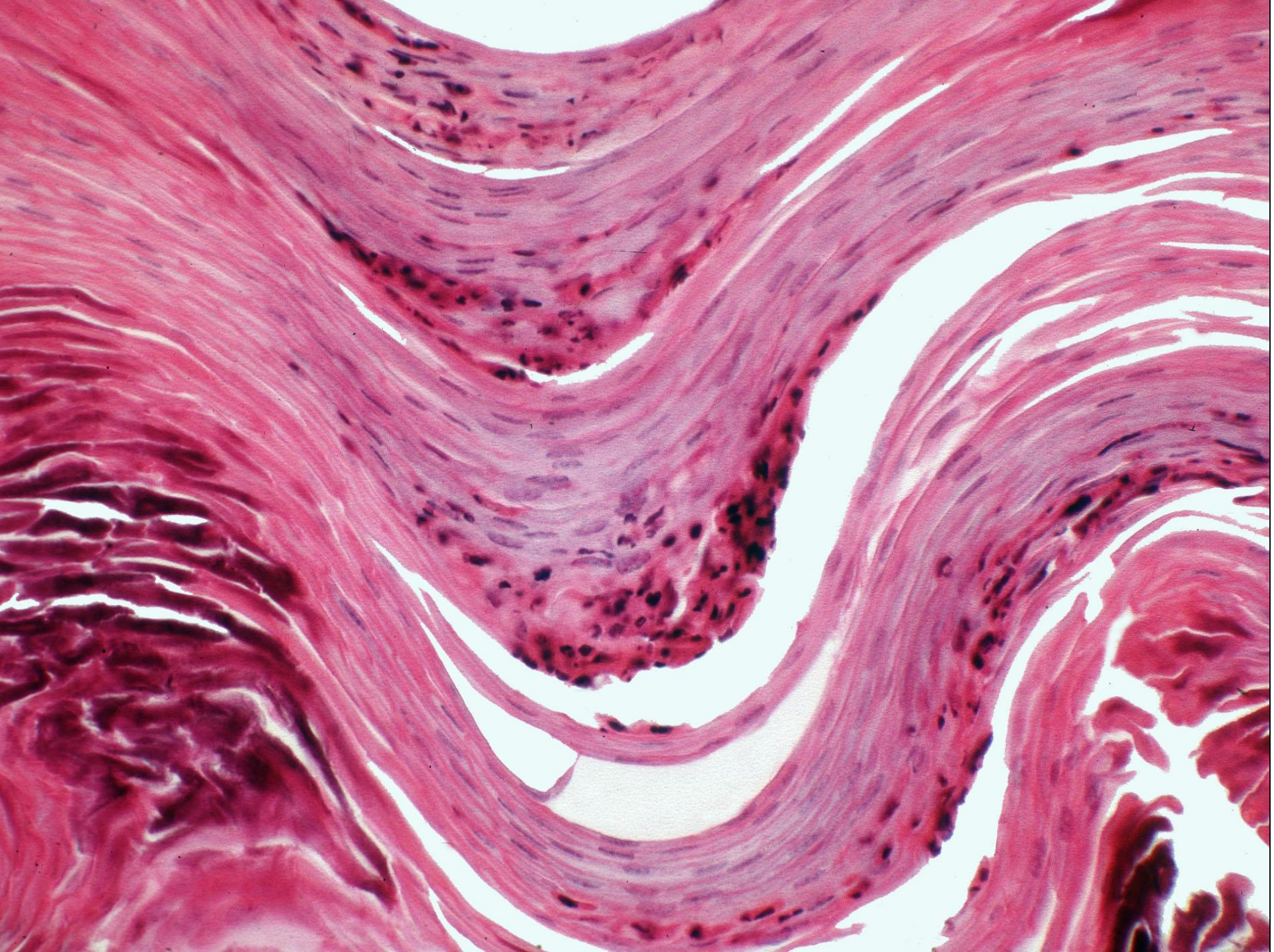

Manchmal reicht sogar die Hornschicht aus, wenn man zum Beispiel bei einer Psoriasis übereinander gestaffelte Parakeratosehügel mit Einlagerung neutrophiler Granulozyten sieht,

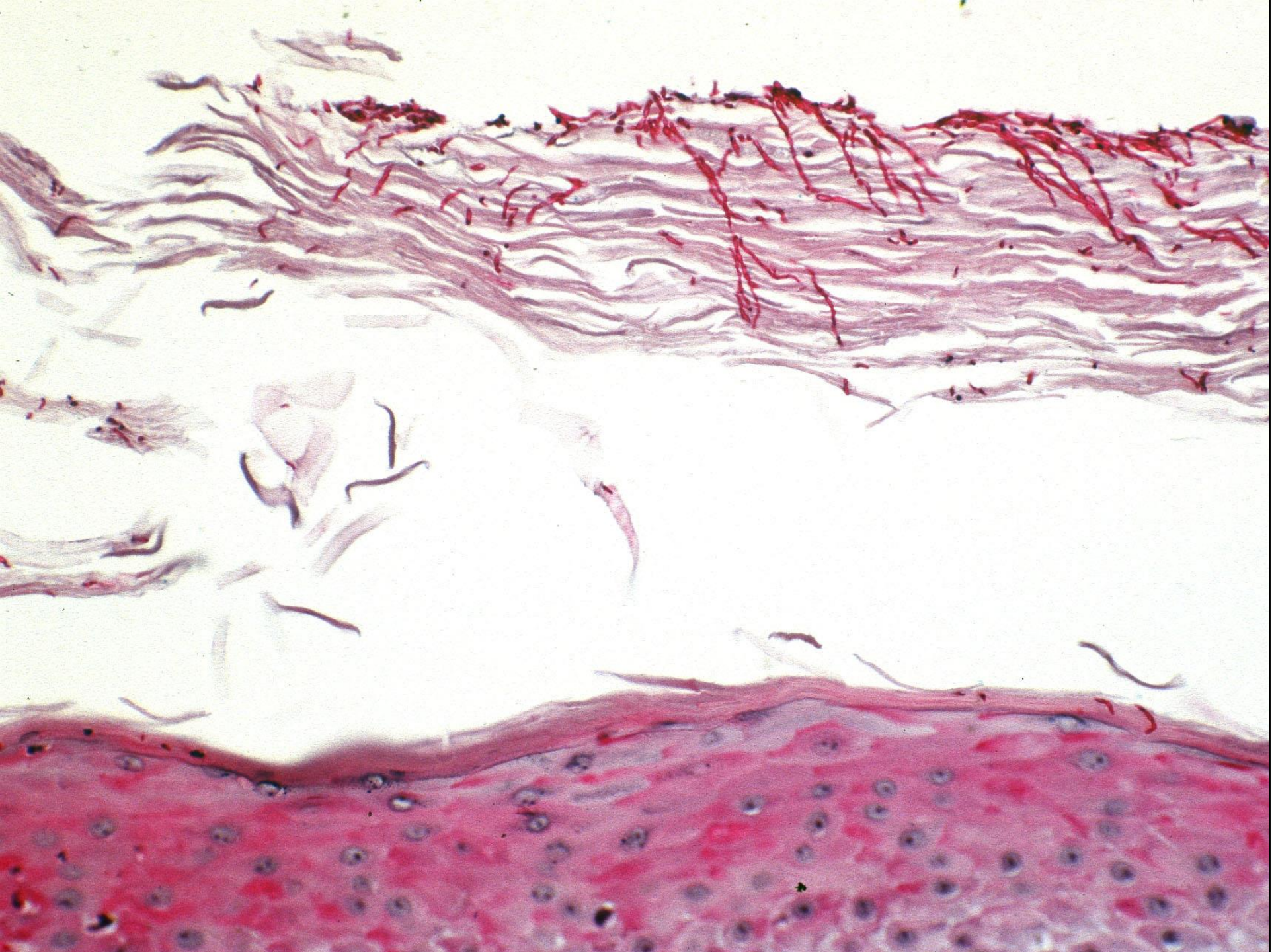

bei einer Epidermomykose
Hyphen

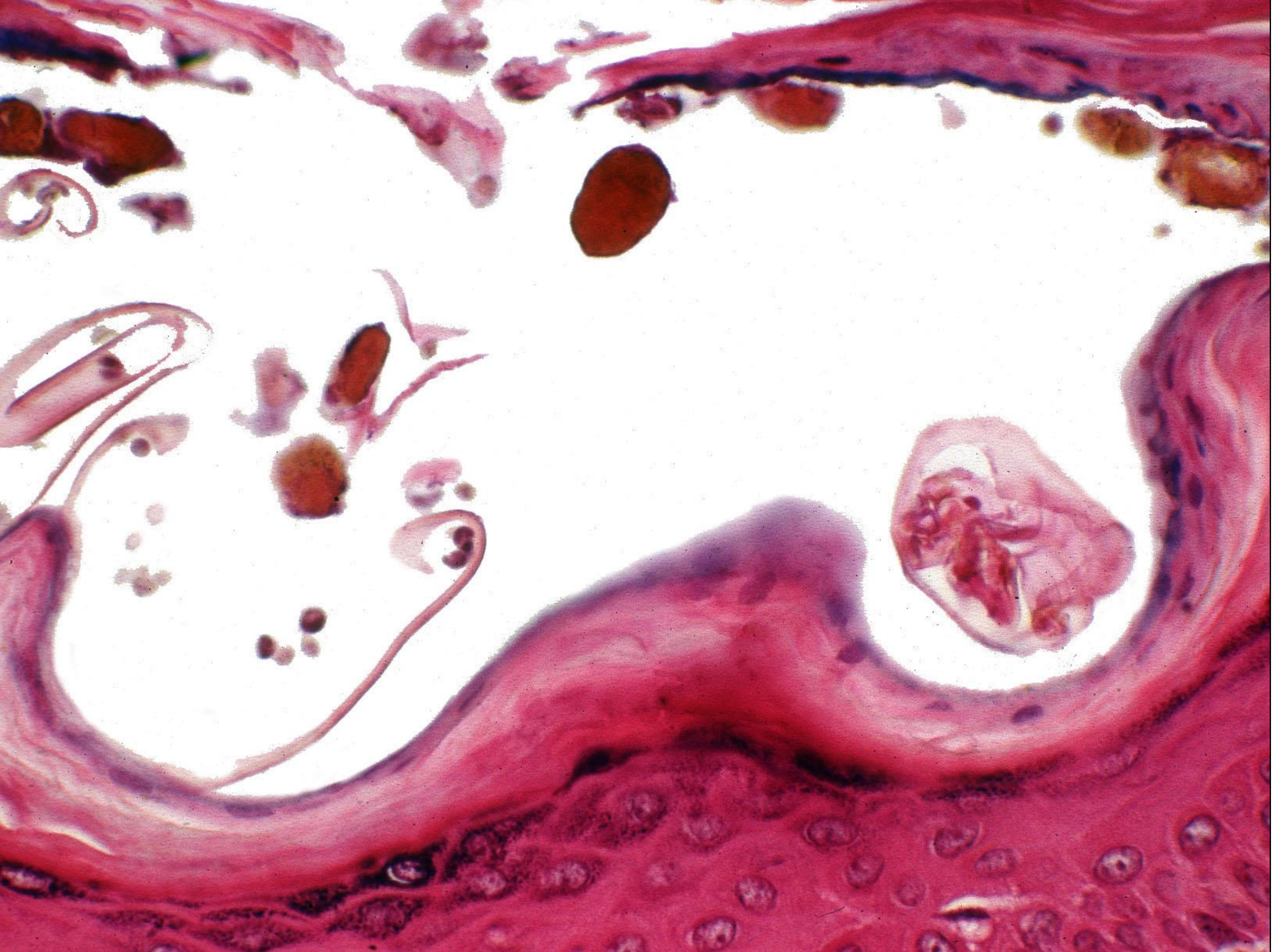

oder bei einer Skabies Milben in der Hornschicht. Ebenso beweisend wie Anschnitte von Milben sind Skybala, die Kotballen der Milbe,

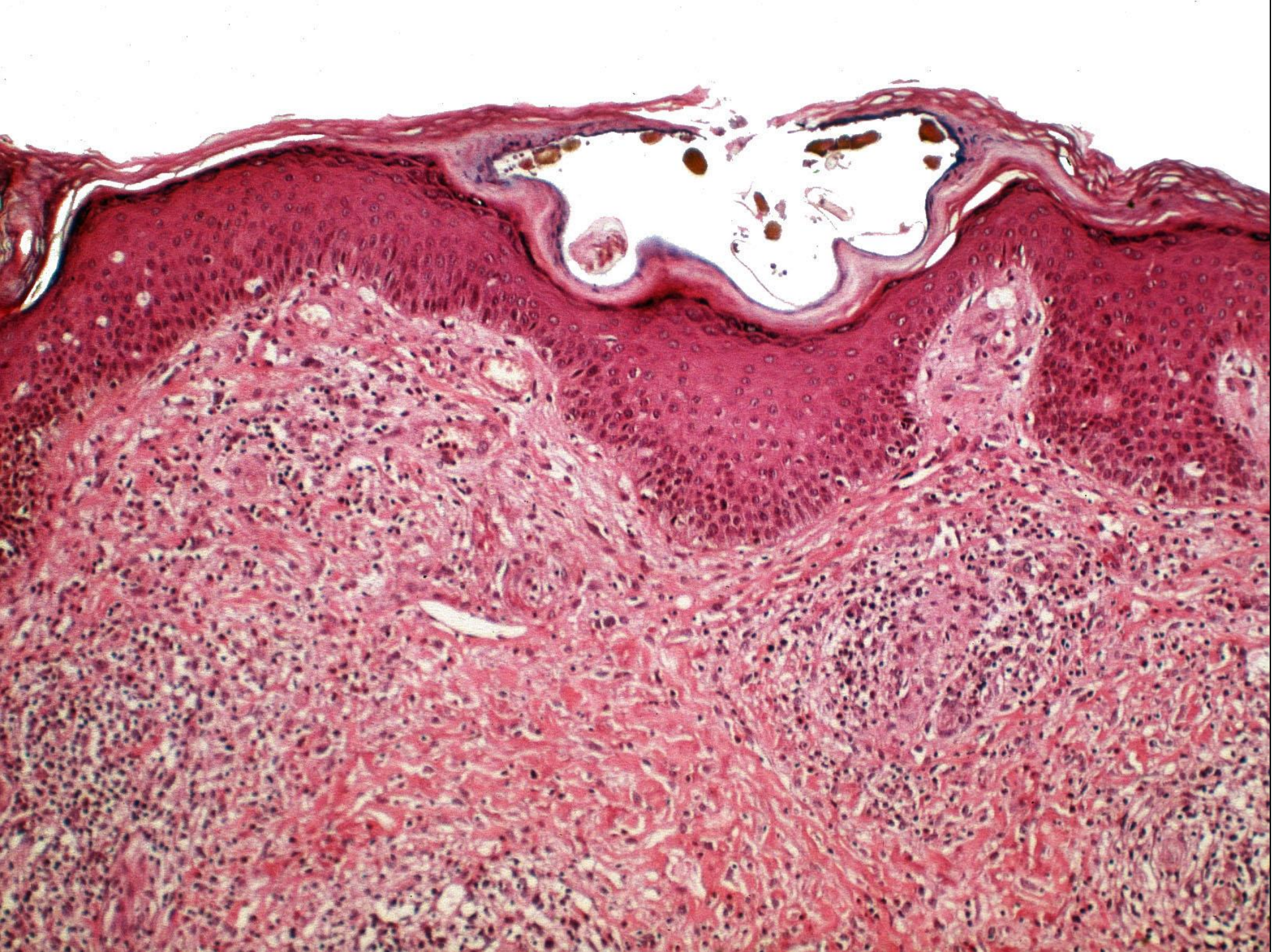

und mehrbogig begrenzte Hohlräume in der Hornschicht, die den Milbengängen entsprechen.

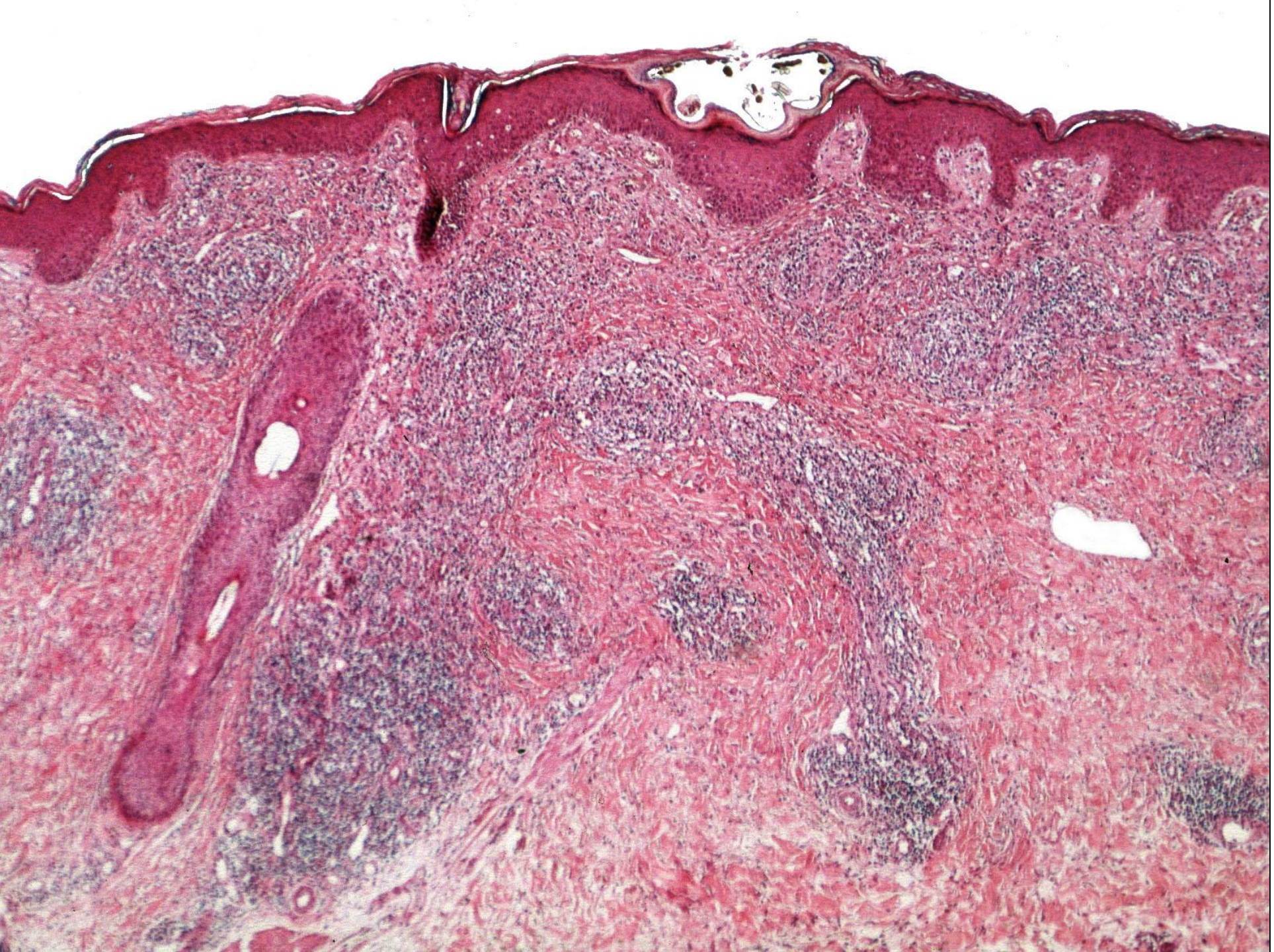

In den meisten Fällen fehlen aber diese diagnostischen Veränderungen. Milben finden sich zum Beispiel nur selten, und dann ist man gezwungen, die Diagnose aus der Konstellation unterschiedlichster Befunde ableiten. Ein solch dichtes, knotiges Infiltrat mit Beteiligung eosinophiler Granulozyten in der oberen und tiefen Dermis und einer Epidermishyperplasie ist auch ohne Milbennachweis verdächtig auf eine Skabies.

Verteilungsmuster

oberflächlich perivaskulär, oberflächlich und tief perivaskulär, knotig, diffus etc.

↓

Epidermisveränderungen

Spongiose, psoriasiforme Hyperplasie, vakuoläre Veränderungen an der Junktion

↓

Infiltratzusammensetzung

Lymphozyten, Histiozyten, Eosinophile, Neutrophile, Plasmazellen

↓

Diagnose

Für die Diagnose müssen dann aber alle Kriterien beurteilbar sein: Verteilungsmuster des Infiltrates, assoziierte Epidermisveränderungen (wie Spongiose, psoriasiforme Hyperplasie oder vakuoläre Veränderungen an der Junkton) und Infiltratzusammensetzung (Lymphozyten, Histiozyten, Eosinophile, Neutrophile, Plasmazellen).

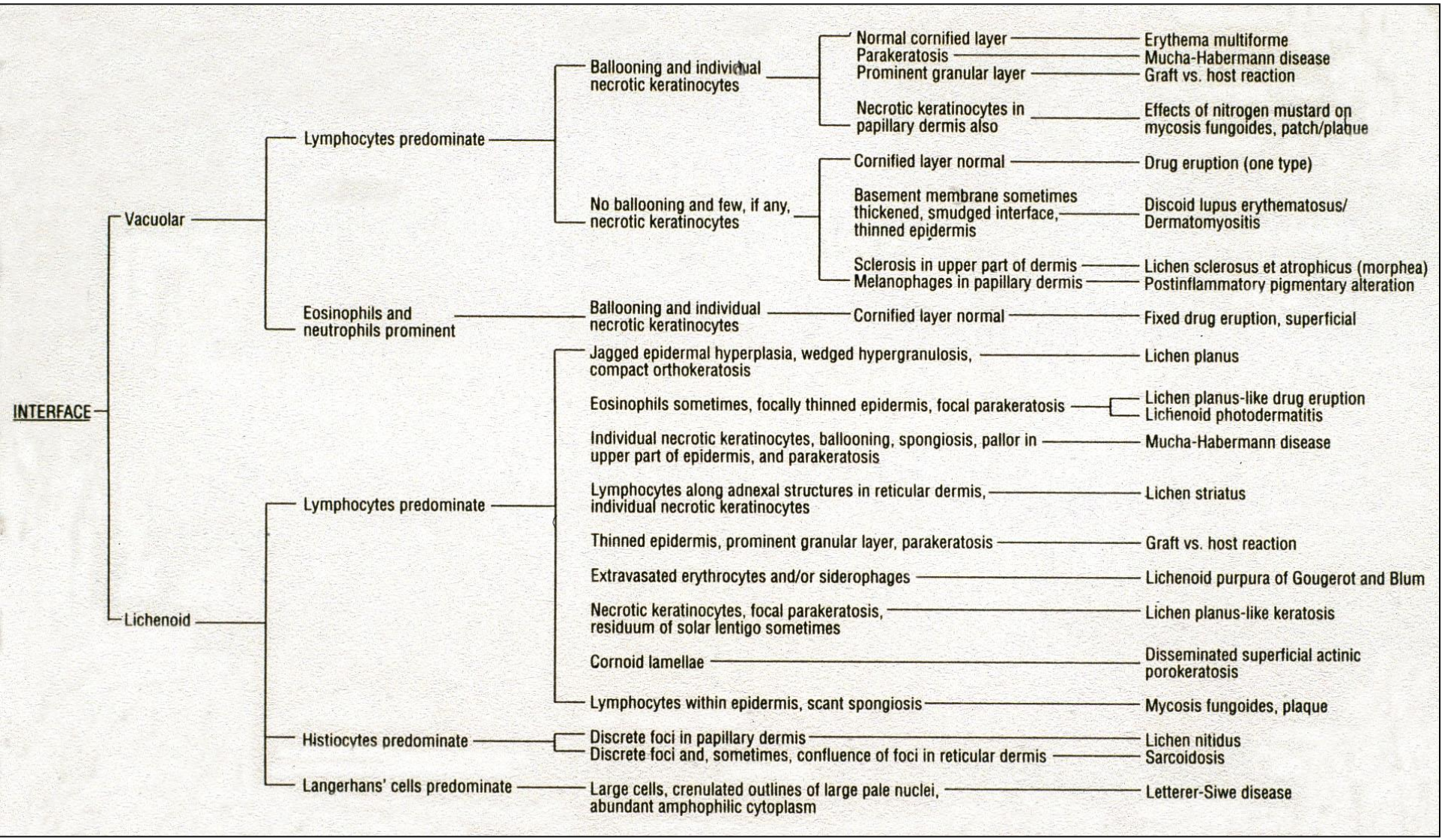

Nur dann ist eine systematische Analyse möglich, die mit unspezifischen Befunden beginnt und durch zusätzliche Berücksichtigung weiterer Kriterien zu einer spezifischen Diagnose oder zumindest zu kleinen Zahl von Differenzialdiagnosen gelangt.

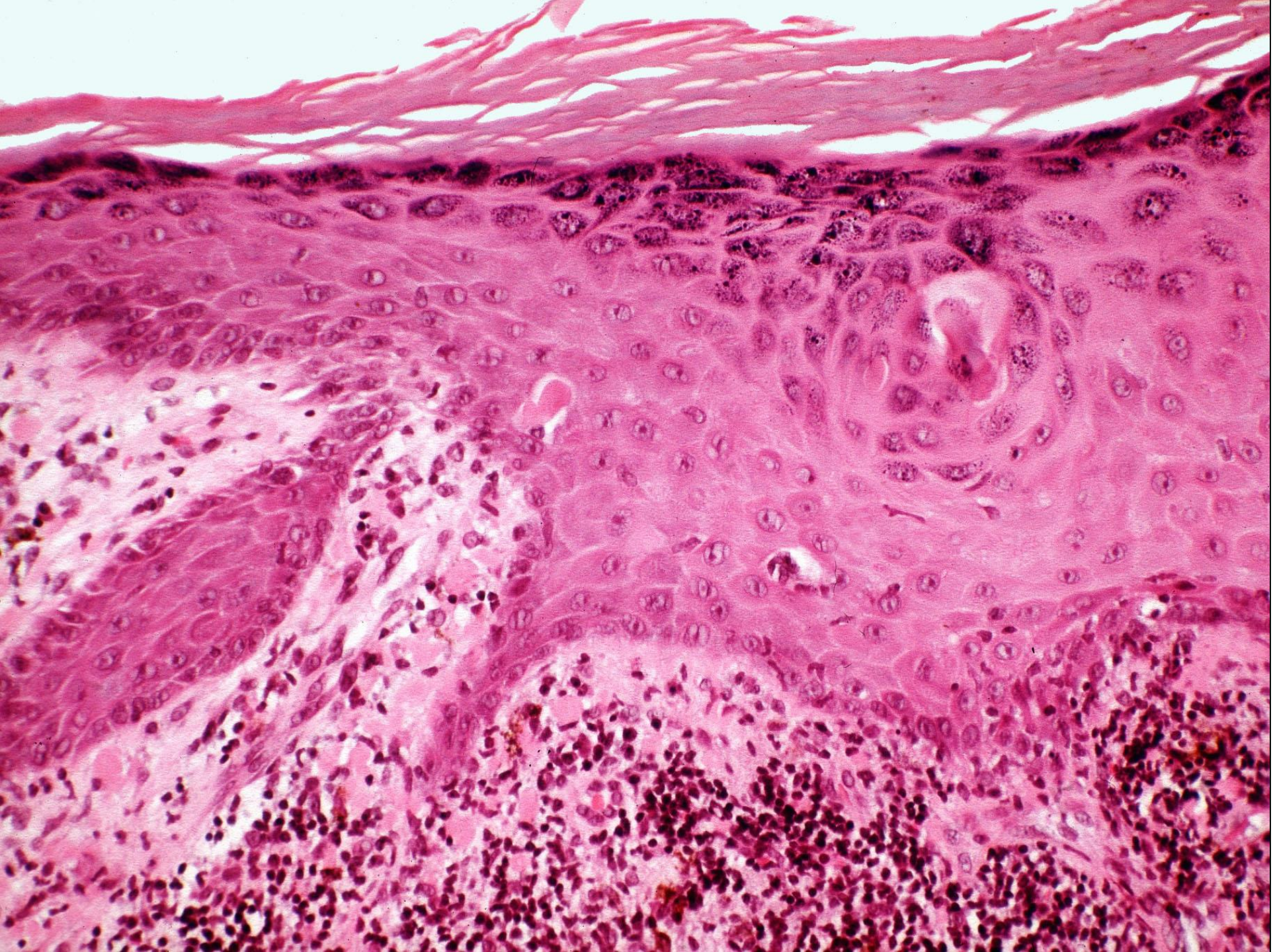

Ein Beispiel: Wir sehen ein lichenoides Lymphozyteninfltrat, das auf die Epidermis übergreift, nekrotische Keratozyten und eine Hypergranulose und Orthohyperkeratose, Veränderungen, die für einen Lichen planus sprechen.

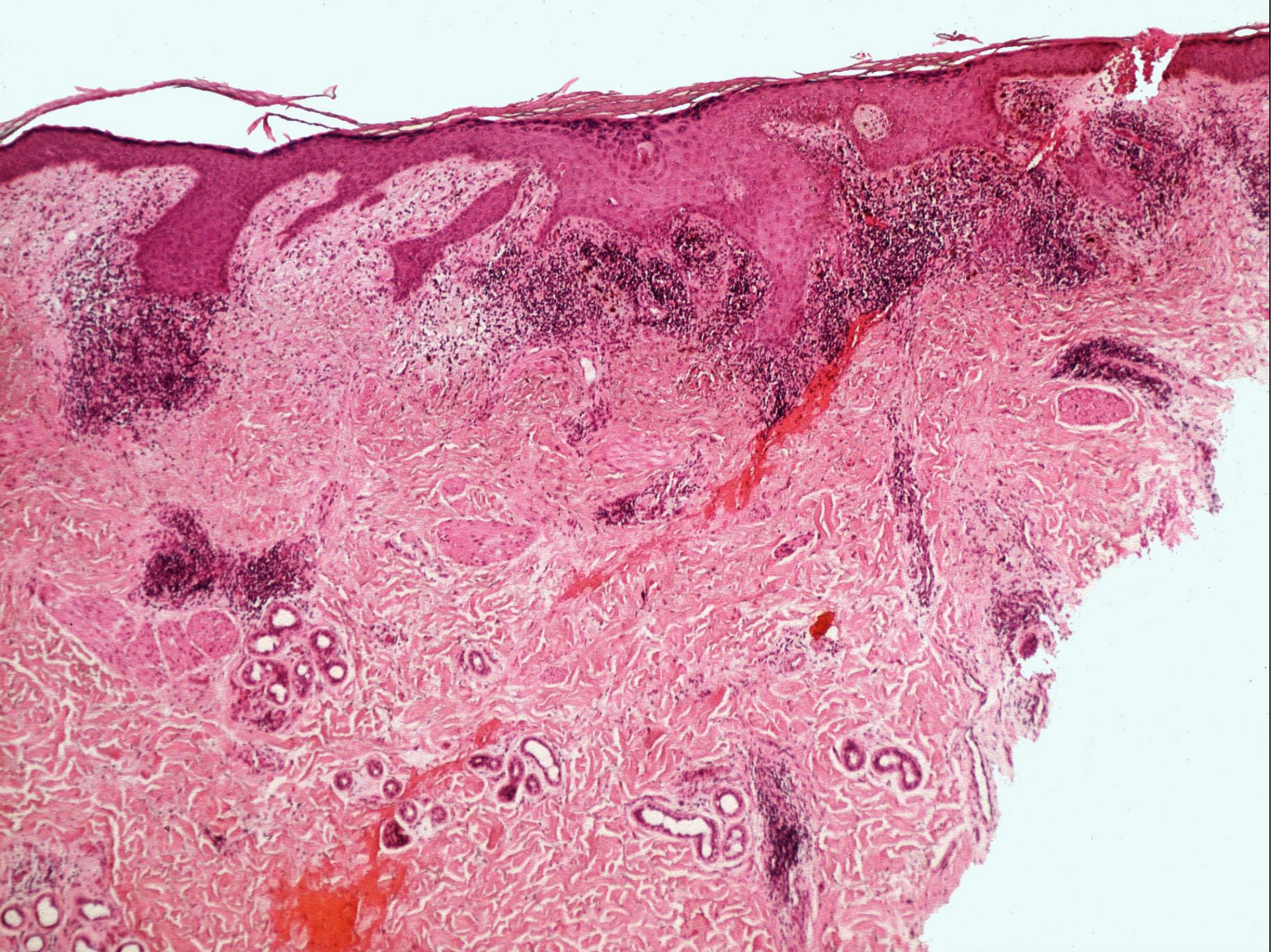

Das Infiltrat erstreckt sich aber auch auf die untere Dermis, was beim Lichen planus praktisch nie vorkommt, beim Lupus erythematosus dagegen die Regel ist.

Tatsächlich handelt es sich um einen Lupus erythematosus – hier ist das dazugehörige klinische Bild. Die spezifische histopathologische Diagnose war nur möglich, weil die Biopsie mit einer Stanze erfolgte, die die gesamte Cutis erfasst hat.

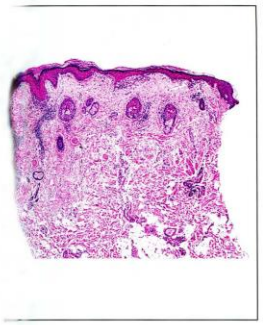

ficial perivascular dermatitis, face, vacuolar

+

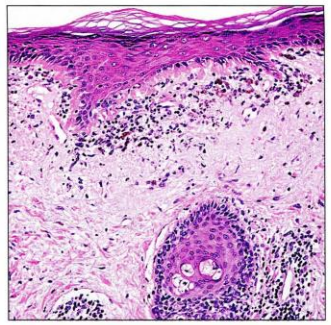

Lichenoid infiltrate of lymphocytes and melanophages, thickened basement membrane, and thin epidermis

= Discoid lupus erythematosus, classic
A thickened epidermal basement membrane, like the one illustrated here, is seen only in classic discoid lupus erythematosus and in dermatomyositis.

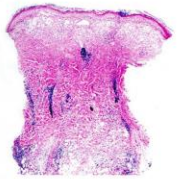

ficial and deep perivascular atitis, interface, vacuolar

+

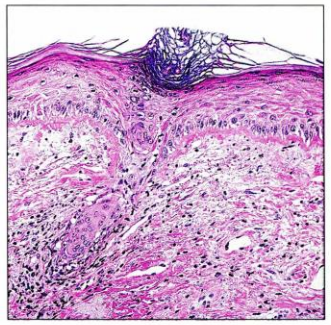

Mucin in the upper part of the dermis, thickened epidermal and infundibular basement membrane, and thin epidermis

= Discoid lupus erythematosus, classic
In interface dermatitides, such as discoid lupus erythematosus, changes that occur at the junction of epidermis and dermis also may be encountered at the interface between adnexal epithelium (particularly infundibula and the upper part of the eccrine dermal ducts) and dermis.

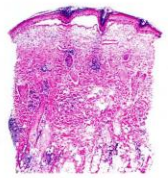

ficial and deep perivascular atitis, interface, vacuolar, and folliculitis

+

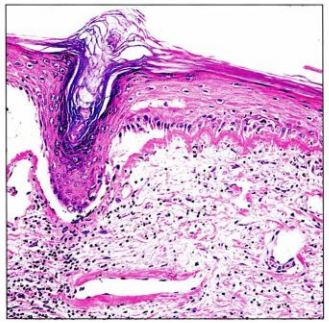

Lymphocytes, telangiectases, mucin in upper part of dermis, thickened epidermal and infundibular basement membrane, and thin epidermal and infundibular epithelium

= Discoid lupus erythematosus, classic
The prominent perifolliculitis presages alopecia consequent to destruction of follicular epithelium.

Entzündliche Dermatosen weisen ein großes Spektrum histopathologischer Veränderungen auf, anhand derer sie erkannt werden können, aber nur dann, wenn die Biopsie den Histopathologen in die Lage versetzt, die Kriterien zu evaluieren und zu einer Diagnose aufzuaddieren. Dazu muss die Biopsie nicht nur tief genug reichen, sondern auch breit genug sein. Die Stanze sollte in der Regel einen Durchmesser von 4 mm haben.

Evaluation of the 2-mm punch biopsy in dermatological diagnosis

P.TODD, J.J.GARIOCH, S.HUMPHREYS,* M.SEYWRIGHT,† J.THOMSON AND A.W.P.du VIVIER *Departments of Dermatology and *Morbid Anatomy, King's College Hospital, London; Departments of Dermatology and †Histopathology, Glasgow Royal Infirmary, Glasgow, UK*

Accepted for publication 2 *October* 1995

Summary

This prospective study was undertaken to determine whether the 2-mm punch biopsy technique yields specimens of sufficient size and quality to allow a reliable histological diagnosis to be made. A histopathological comparison was made between tissue obtained from a 2-mm punch biopsy and a standard ellipse biopsy taken from a wide range of dermatoses and benign and malignant skin tumours. In 79 of the 84 cases studied, the same histopathological diagnosis was reached with the 2-mm punch biopsy and the standard ellipse. Use of the 2-mm punch biopsy technique produces specimens which allow an accurate histological diagnosis to be made in a wide range of dermatological conditions.

Auch kleinere Stanzen ermöglichen häufig eine Diagnose, in dieser Evaluation von 2 mm-Stanzen sogar in 79 von 84 Fällen. Der Vorteil ist, dass man dann nicht zu nähen braucht. Diesem Vorteil stehen jedoch eine Reihe von Nachteilen gegenüber:

Evaluation of the 2-mm punch biopsy in dermatological diagnosis

P.TODD, J.J.GARIOCH, S.HUMPHREYS,* M.SEYWRIGHT,† J.THOMSON AND A.W.P.du VIVIER *Departments of Dermatology and *Morbid Anatomy, King's College Hospital, London; Departments of Dermatology and †Histopathology, Glasgow Royal Infirmary, Glasgow, UK*

Accepted for publication 2 *October* 1995

Summary

This prospective study was undertaken to determine whether the 2-mm punch biopsy technique yields specimens of sufficient size and quality to allow a reliable histological diagnosis to be made. A histopathological comparison was made between tissue obtained from a 2-mm punch biopsy and a standard ellipse biopsy taken from a wide range of dermatoses and benign and malignant skin tumours. In 79 of the 84 cases studied, the same histopathological diagnosis was reached with the 2-mm punch biopsy and the standard ellipse. Use of the 2-mm punch biopsy technique produces specimens which allow an accurate histological diagnosis to be made in a wide range of dermatological conditions.

- Erschwerte Orientierung des Gewebes
- Vermehrt Quetschartefakte
- Herabgesetzte Diagnosesicherheit

Erstens ist die Orientierung im Labor bei kleinen Biopsaten schwieriger. Vor allem bei gleicher Kantenlänge kommt es oft zu Fehleinbettungen und damit zu Tangential-schnitten, die die Beurteilung erschweren. Zweitens sind in kleinen Biopsaten Quetsch-artefakte besonders häufig, da sich der leichte seitliche Druck mit der Pinzette auf das gesamte Biopsat auswirkt. Und drittens geht nicht nur darum, eine Diagnose, sondern dies mit möglichst großer Sicherheit zu tun. Die Diagnose-sicherheit erhöht sich, wenn mehr Kriterien erfasst werden können.

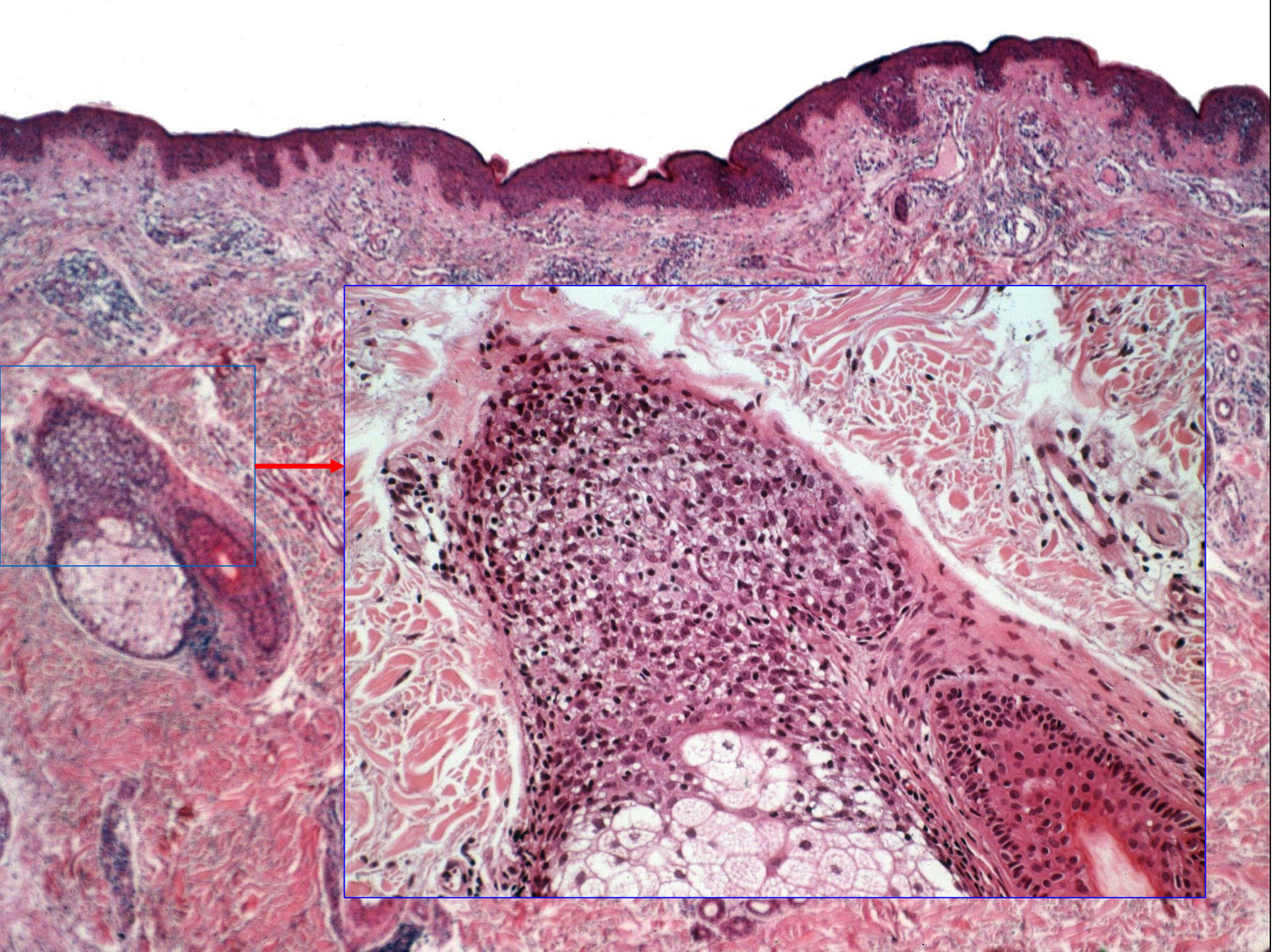

So ist für Erkennung vieler Krankheiten die Beteiligung von Haarfollikeln wichtig, wie bei dieser follikulären Mycosis fungoides. Bei Verwendung von 2 mm-Stanzen sieht man häufig auch in Stufenschnitten keinen Haarfollikel.

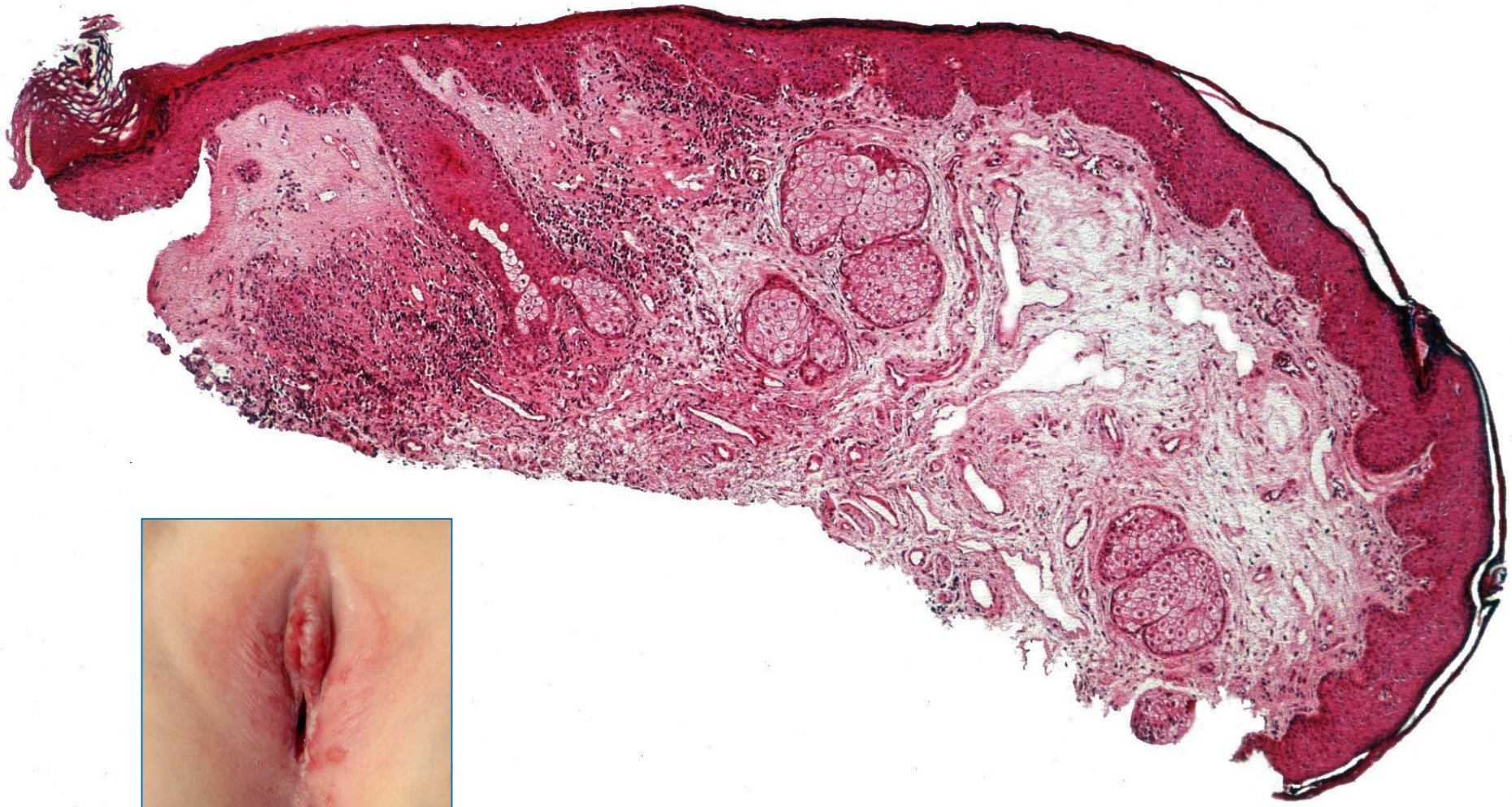

Nicht selten sind Entzündungszeichen nur fokal anzutreffen. Hier das Beispiel eines Lichen sclerosus. Die diagnostischen Veränderungen wurden durch die kleine Biopsie eben noch erfasst; hätte man die Stanze etwas weiter rechts angesetzt, hätte man nur normale Haut gesehen.

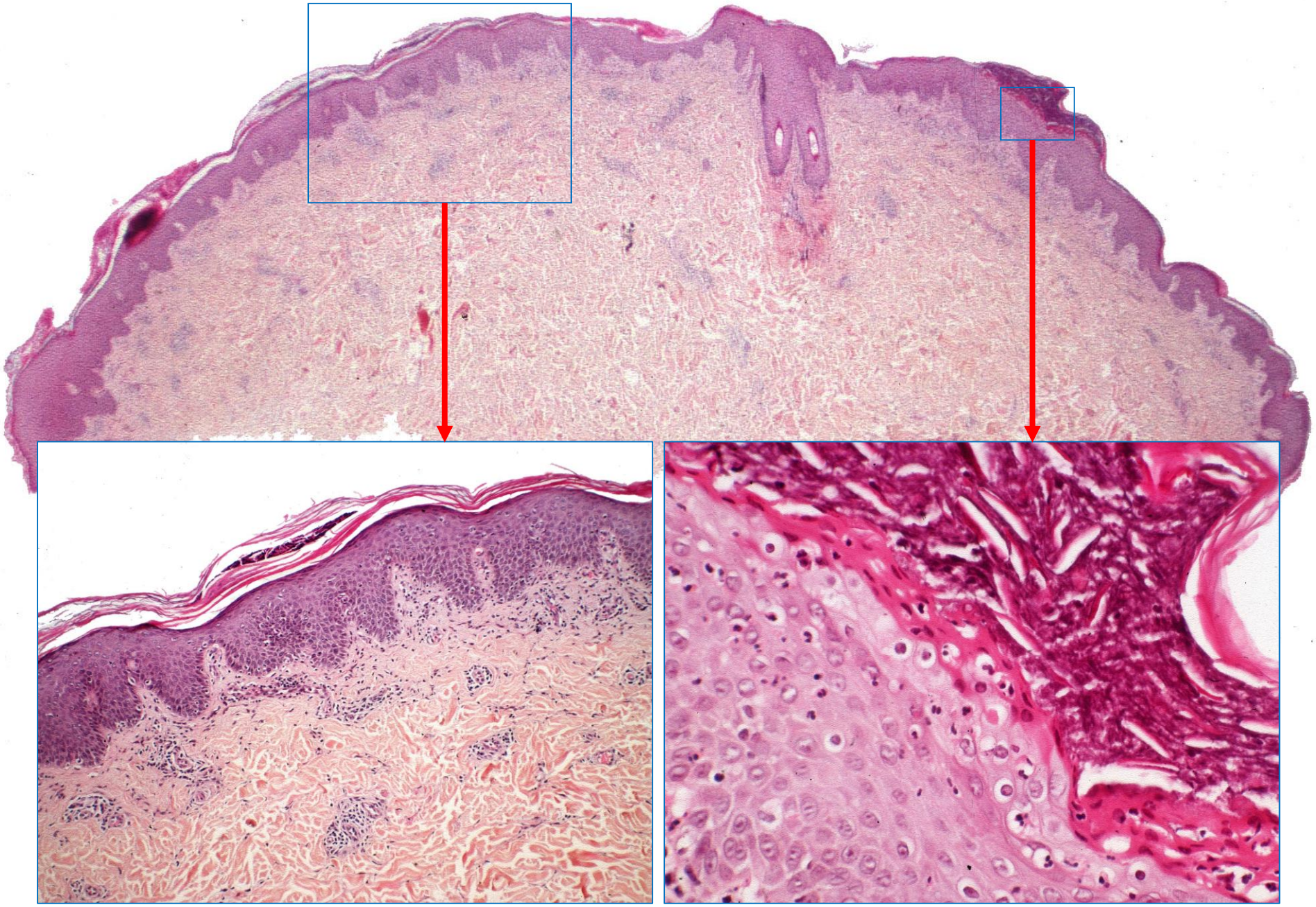

Ein anderes Beispiel: links sehen wir einen Parakeratosehügel mit einem Munro’schen Mikroabszess, ein Befund, der auf eine Psoriasis vulgaris hinweist. Diese Diagnose wäre anhand einer kleinen Biopsie wahrscheinlich gestellt worden. Glücklicherweise war die Biopsie breit genug, um auch das Areal weiter rechts zu erfassen: man sieht hier eine Abblassung der Keratinozyten im oberen Stratum spinosum Veränderungen, die für eine Mangelerkrankung typisch sind, für eine Pellagra, ein Erythema necroticans migrans

oder – in diesem Fall – eine Acrodermatitis enteropathica, und natürlich ist die korrekte Diagnose wichtig für die Therapie, denn man braucht keine Antipsoriatica, sondern muss Zink zuführen. Die Hautveränderungen bilden sich dann rasch zurück.

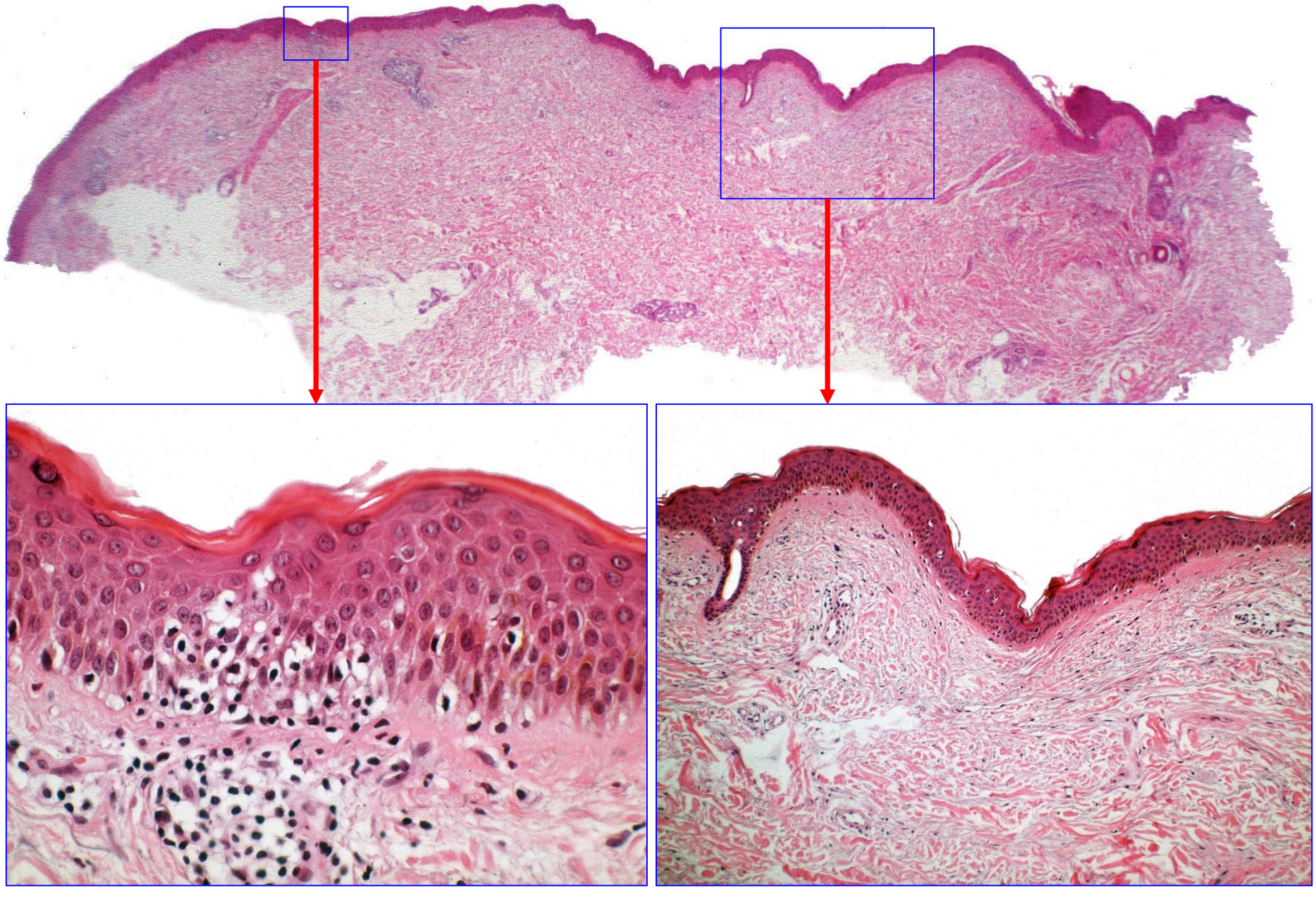

Auch im Patch-Stadium der Mycosis fungoides sind die diagnostischen Veränderungen oft nur fokal anzutreffen. Dieses große Biopsat zeigt über weite Strecken normale Haut. Die Diagnose kann nur anhand eines kleinen Focus gestellt werden: an einer umschriebenen Stelle finden sich zahlreiche Lymphozyten mit großen Kernen innerhalb der Epidermis bei nur minimaler Spongiose – in einem kleinen Biopsat wäre dies wahrscheinlich nicht zur Darstellung gekommen.

Durch die große Biopsie konnte die Diagnose gesichert werden, und das ist für den Patienten relevant und besser, als jahrelang herumzueiern.

Weil die diagnostischen Veränderungen nicht immer nachweisbar sind, werden für das Patch-Stadium der Mykosis fungoides – hier unter dem klinischen Bild einer Parapsoriasis en plaques – oft Verlaufsbiopsien empfohlen, und das ist sinnvoll.

Ebenfalls sinnvoll, aber nur selten empfohlen, sind bei unklaren Befunde mehrere Biopsien, die zeitgleich durchgeführt werden. Bei diesem Erythema chronicum migrans wurden zwei Biopsate entnommen.

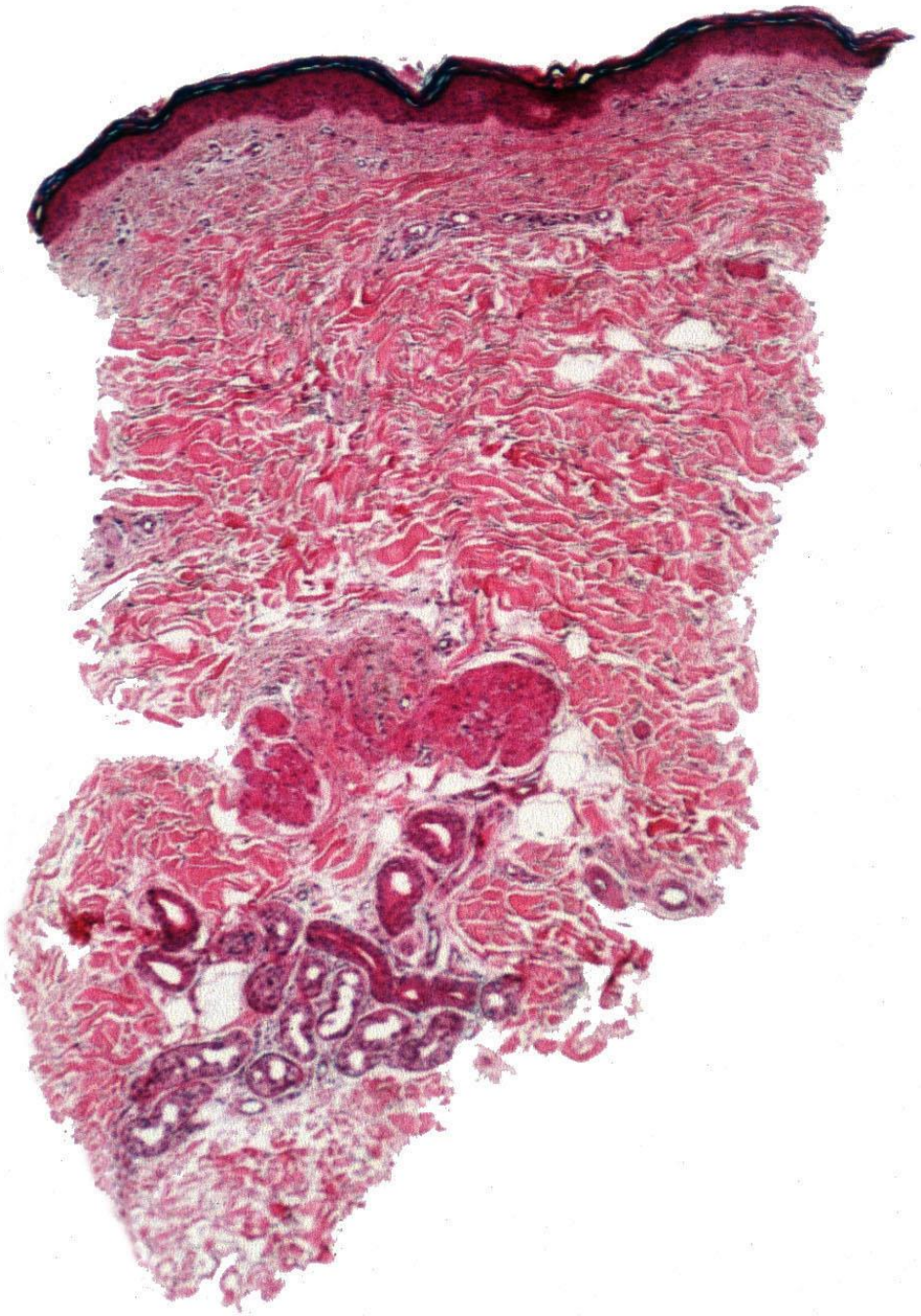

Eines zeigt keinen nennenswerten pathologischen Befund –

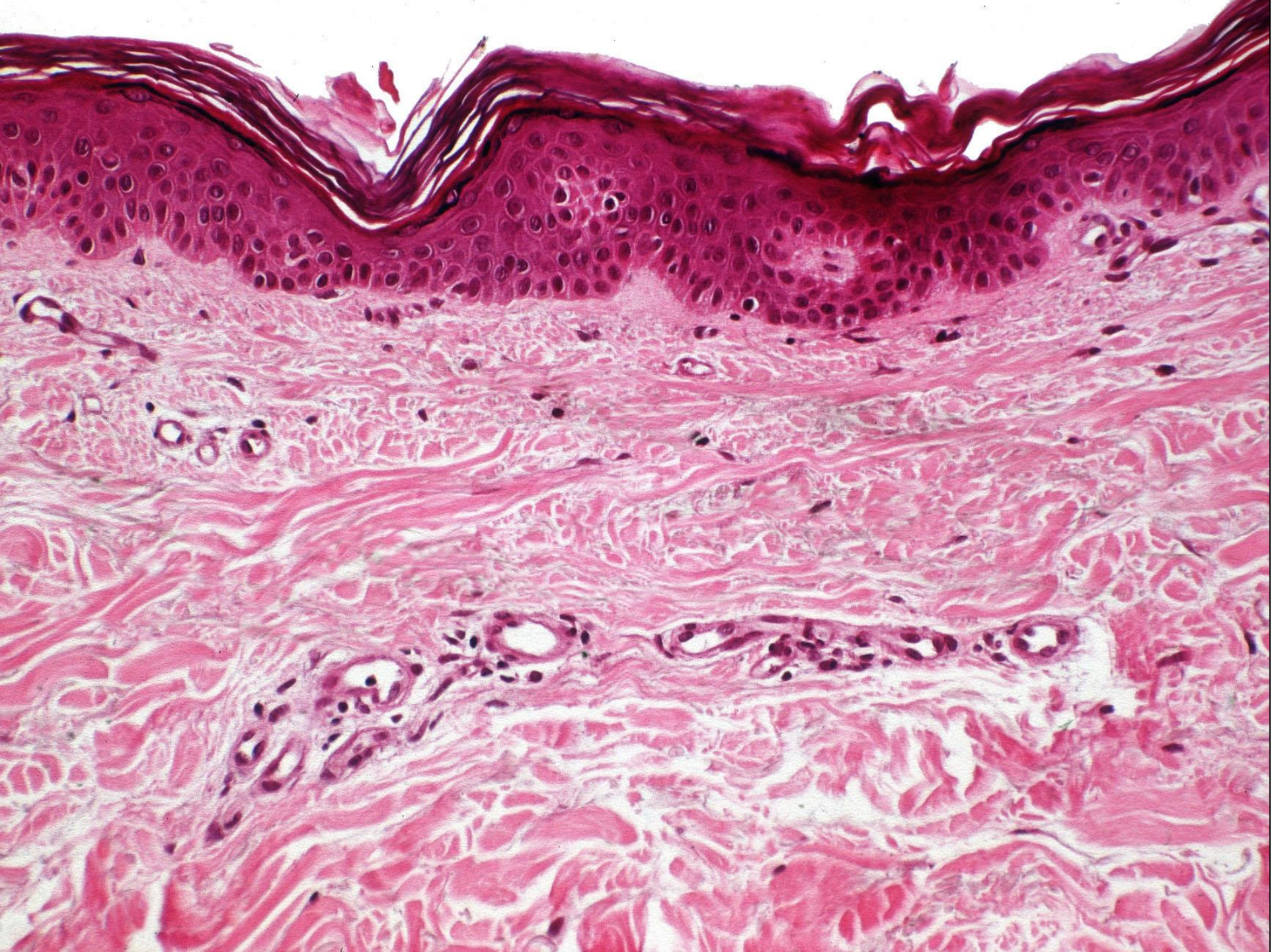

ein leichtes superfizielles perivaskuläres Lymphozyteninfiltrat, das keine diagnostische Zuordnung erlaubt.

Das andere zeigt dagegen ein superfizielles und tiefes perivaskuläres und interstitielles Infiltrat,

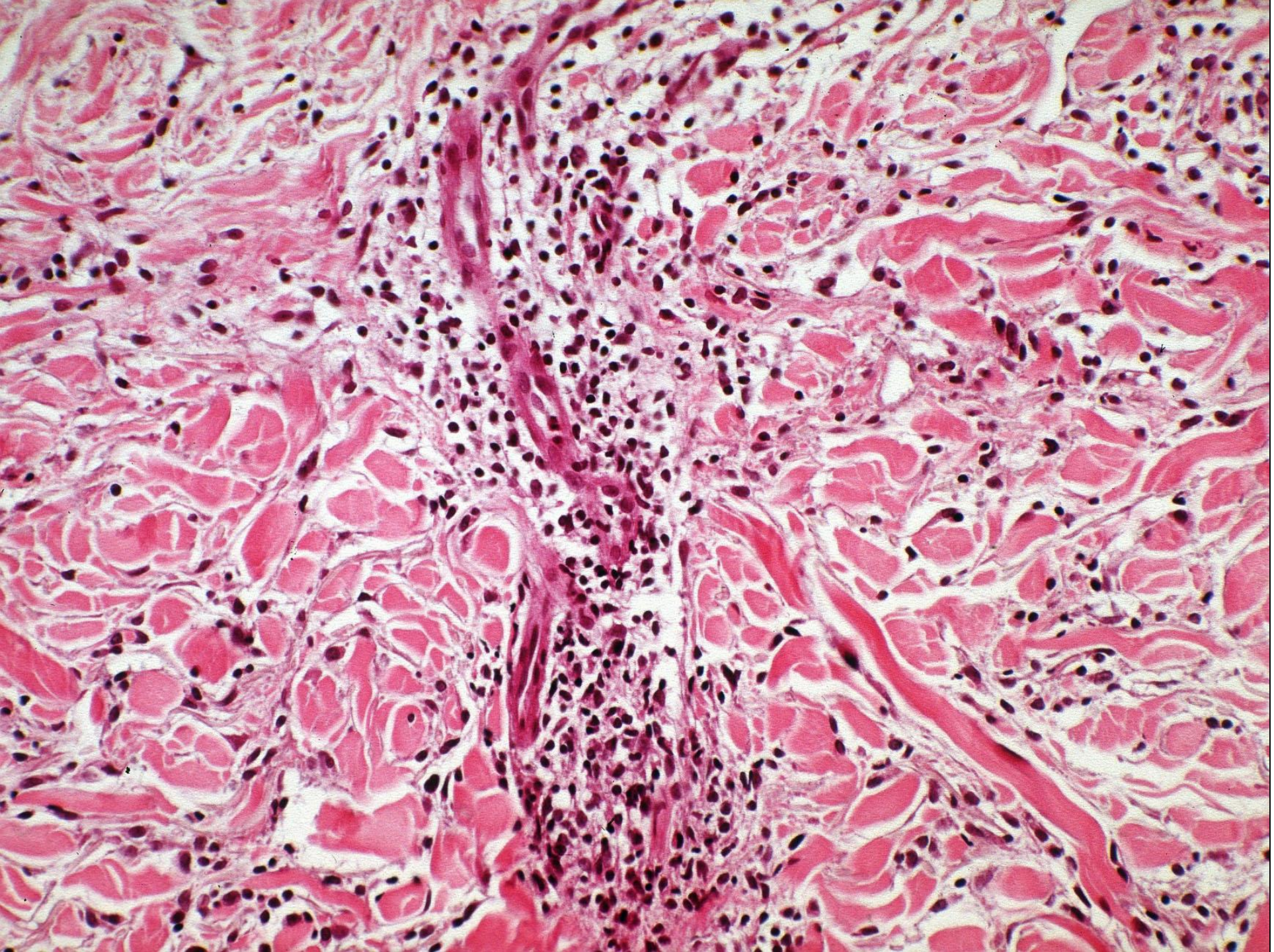

wie es für das Erythema chronicum migrans typisch ist – ein Befund der auch bei fehlendem Nachweis von Borrelien-DNA im Gewebe und bei negativer Serologie für eine Borreliose spricht und zumindest Anlass geben sollte, über eine antibiotische Therapie nachzudenken.

Mit anderen Worten gilt für Biopsien wie für Tennisspieler: der zweite Aufschlag ist oft der wichtigere.

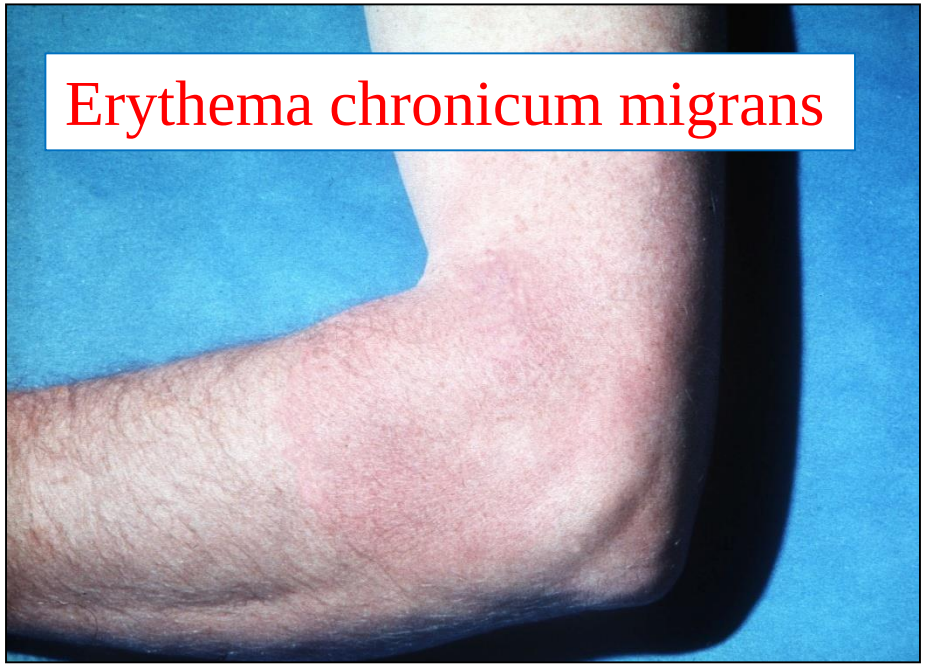

Natürlich sollte man sich überlegen, wann man sich einen zweiten Aufschlag gönnt: scharf begrenzte, oberflächliche Veränderungen, wie dieser Lichen planus oder die Psoriasis, sind klinisch meist leicht einzuordnen. Dann reicht eine Biopsie aus und braucht auch nicht groß zu sein. Bei unscharf begrenzten Veränderungen, wie dieser Parapsoriasis, oder bei fehlender Epidermisbeteiligung im Falle des Erythema chronicum migrans, sind mehrere Biopsien nicht selten hilfreich und sollten einen Durchmesser von mindestens 4 mm haben.

Je tiefer der Schwerpunkt der Entzündung liegt, desto schwieriger ist sie klinisch abzugrenzen. Mehr noch als für das Erythema chronicum migrans gilt dies für Pannikulitiden, die deshalb eine größere Spindelbiopsie mit dem Skalpell erforderlich machen. Für diese Forderung gibt es noch andere, wichtigere Gründe:

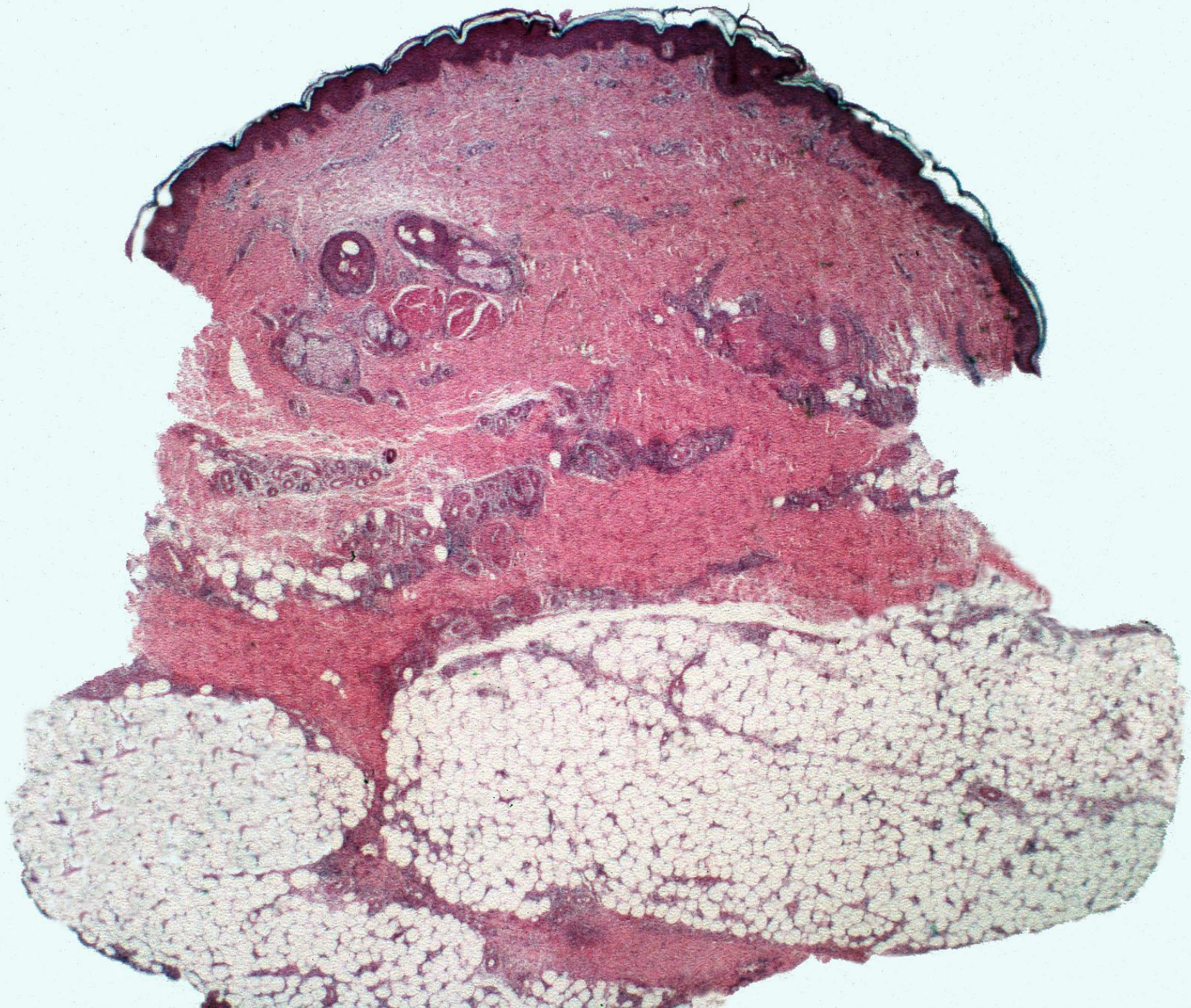

Erstens ist die Verteilung des Entzündungsinfiltrates im Fettgewebe für die Diagnose wichtig. Es muss deutlich werden, ob vornehmlich die Fettgewebssepten betroffen sind, wie beim Erythema nodosum,

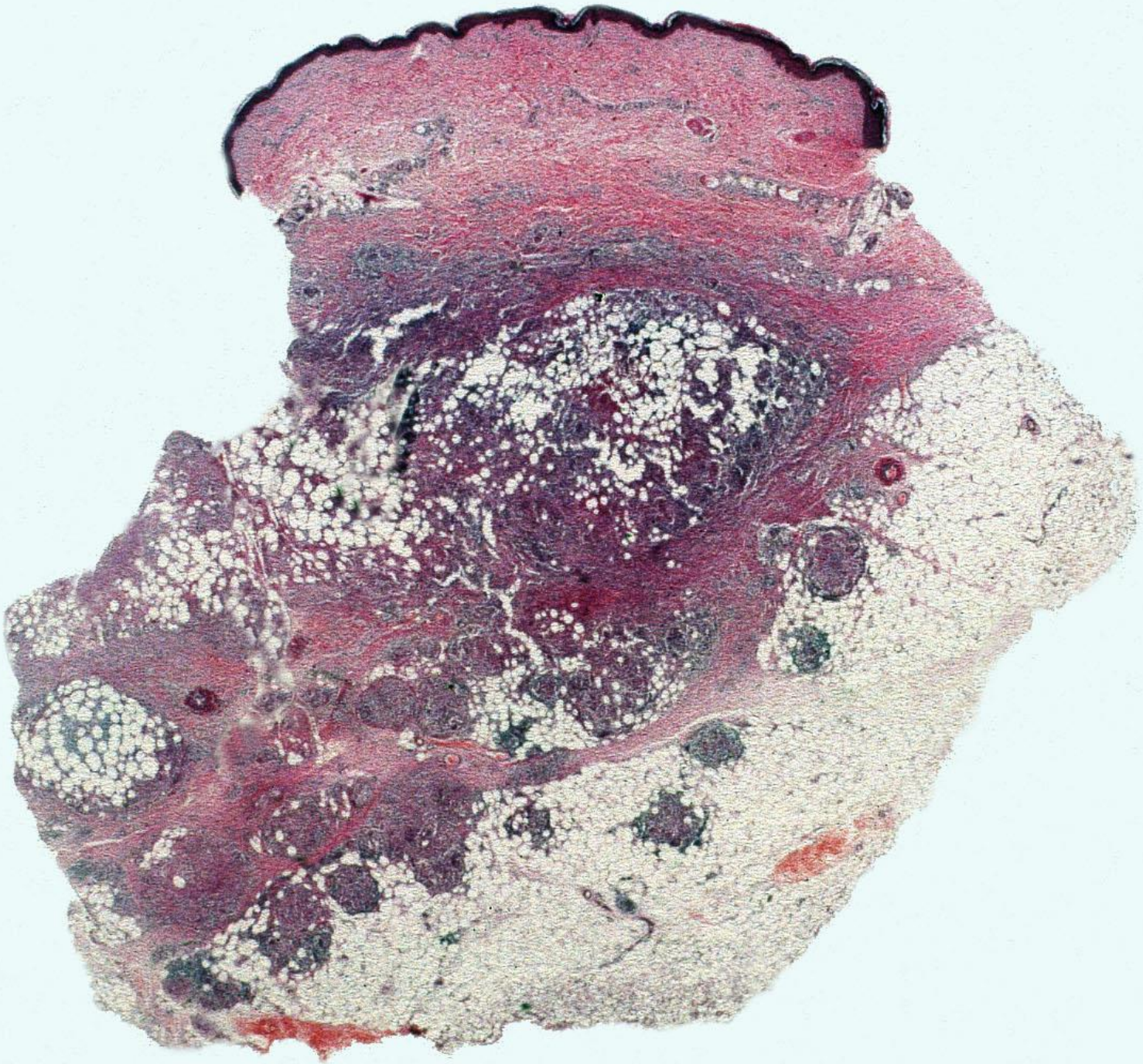

oder die Läppchen, wie beim Erythema induratum. Zweitens ist das Fettgewebe sehr zart und verletzlich, und wenn es obendrein entzündet ist, löst es sich nach der Biopsie nicht selten völlig auf, wenn es nicht durch die Septen stabilisiert wird. Die Septen müssen daher einbezogen werden, wie in diesem Fall geschehen.

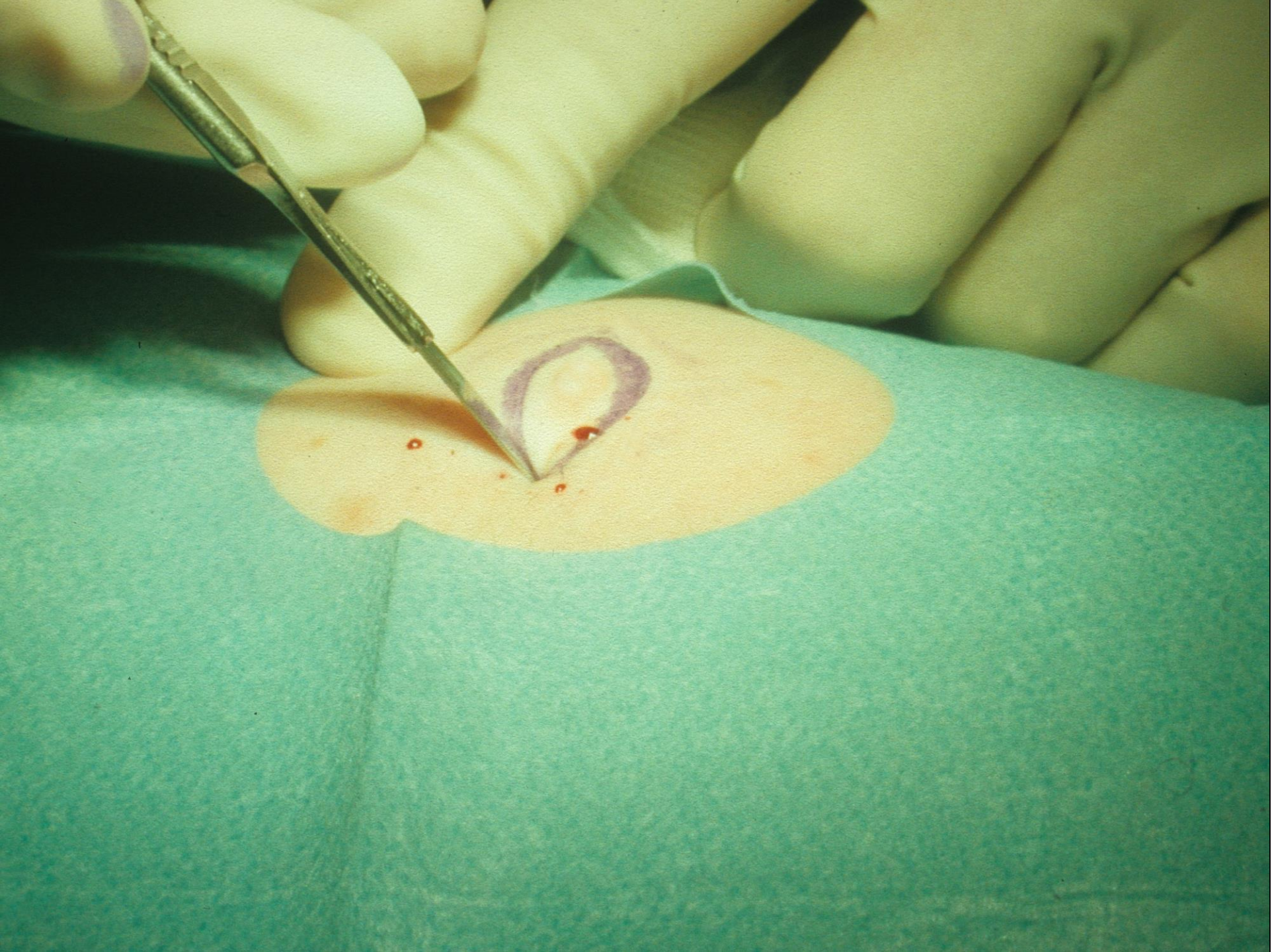

Bei der Biopsie ist darauf zu achten, dass das Skalpell nicht schräg gehalten wird, weil sonst das Exzidat zur Tiefe hin schmaler wird und die interessierenden Areale nicht erfasst werden.

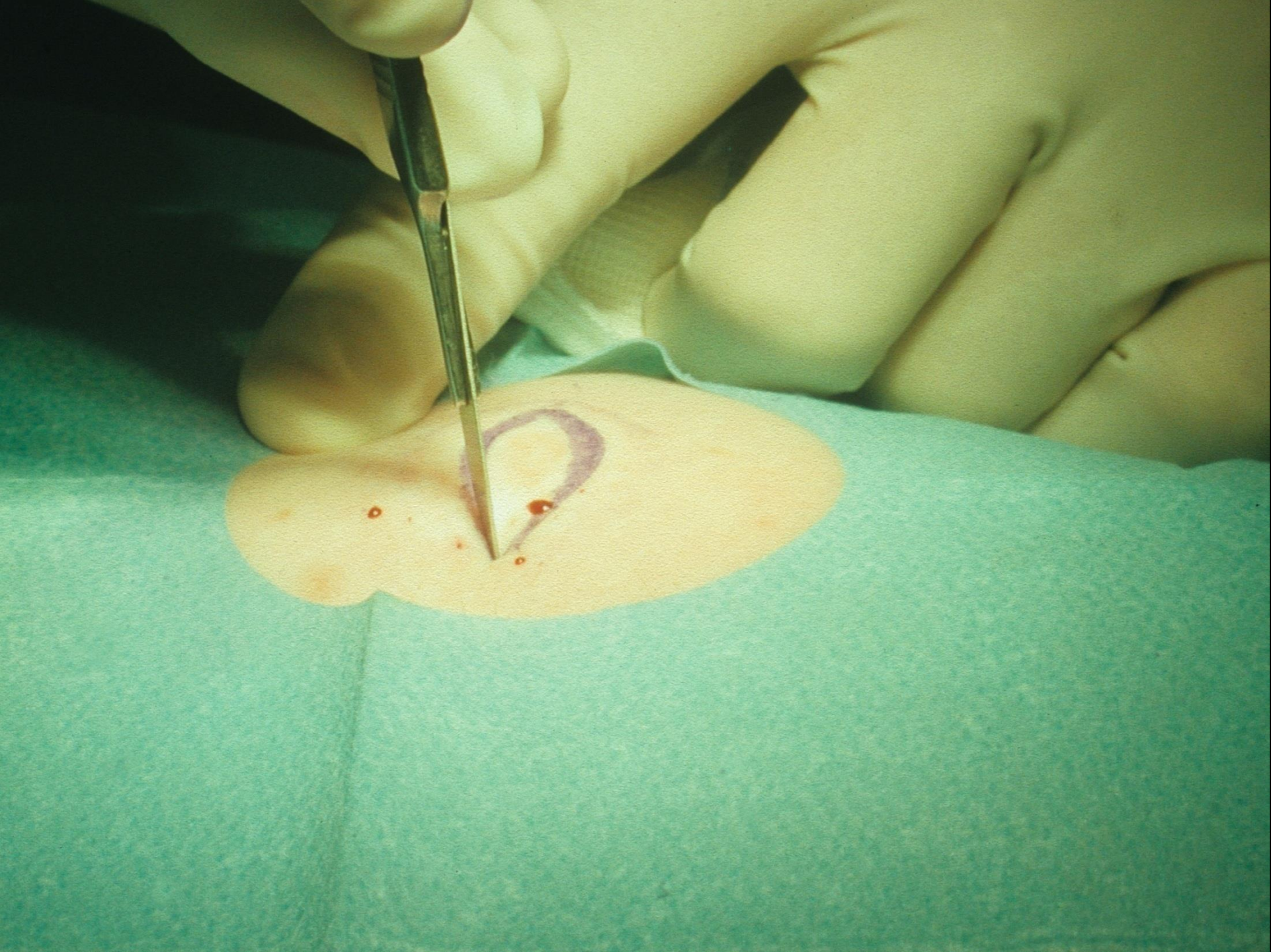

Die Schnittführung sollte senkrecht oder sogar mit einem leichten Winkel nach außen erfolgen. Dass für die Biopsie von Pannikulitiden eine Spindelbiopsie mit dem Skalpell erforderlich ist, ist allgemein bekannt und steht in jedem Lehrbuch. Leider wird dieses Wissen nur selten berücksichtigt.

In der Praxis erhält man in der Regel kleine Stanzbiopsate, die entweder gar kein Fettgewebe oder nur einen kleinen Rest aufweisen. Eine Diagnose ist anhand eines solchen Biopsates nicht zu stellen.

Wo sollte biopsiert werden? Im Grundsatz gilt: „Go for the Action“, das heißt, man sollte keine besonders frischen oder alten,

sondern voll entwickelte Läsionen wählen, wie diese voll entwickelte Papel einer Pityriasis lichenoides.

Oft ist der Rand einer Läsion besonders geeignet. Hier das Beispiel eines Erythema anulare centrifugum. Wo sollte biopsiert werden?

Im erythematösen Randsaum, denn hier ist der Befund charakteristisch,

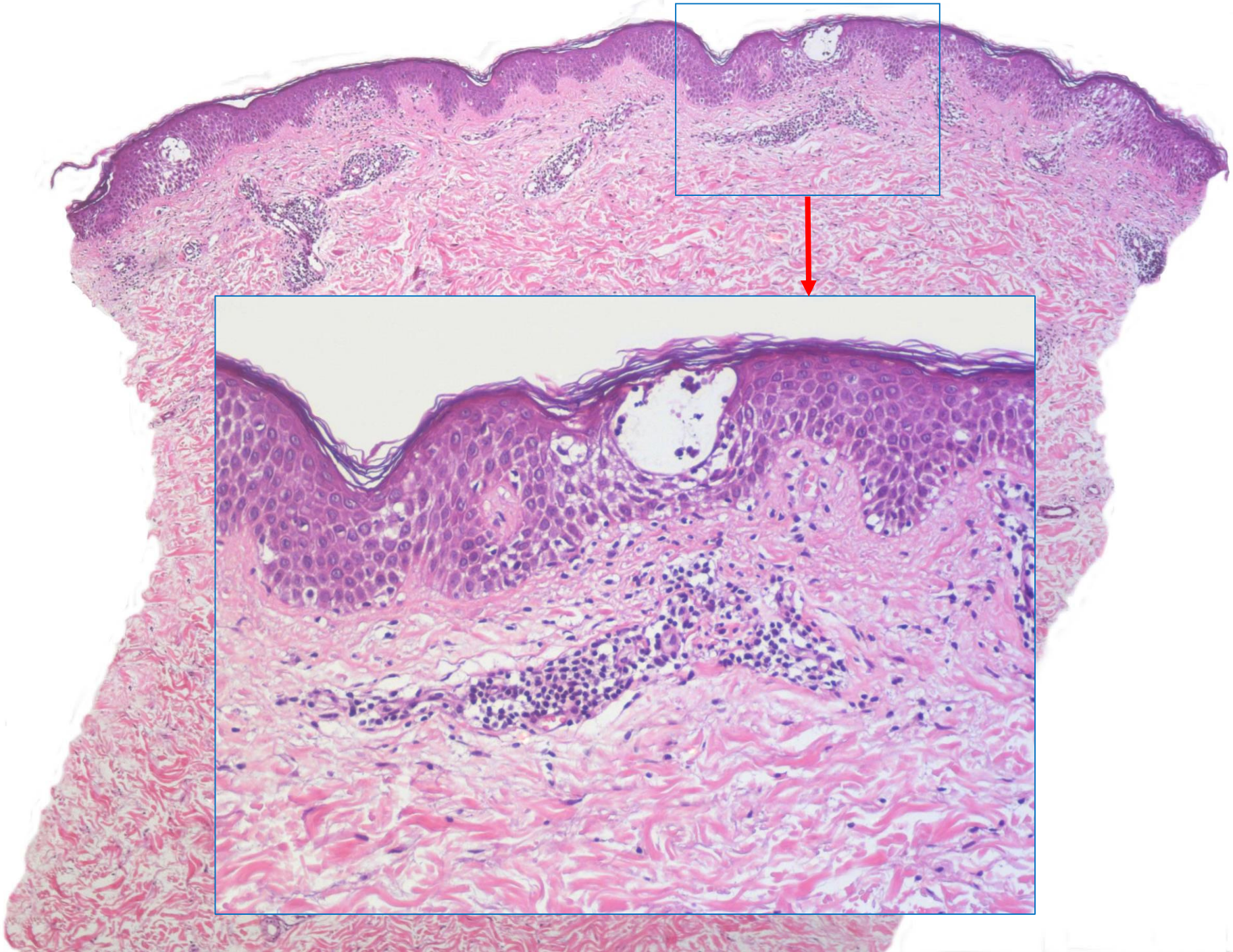

eine stark ausgeprägte, aber fokale Spongiose, die zu mehreren isoliert gelegenen Spongiosebläschen führt, wie man dies sonst nur noch bei der Pityriasis rosea und selten bei Arzneimittelexanthemen sieht.

Diese typischen Merkmale sieht man aber nur im erythematösen Randsaum biopsiert. Wird die Biopsie weiter innen vorgenommen, an einer Stelle, an der die Entzündung wieder abgeklungen ist,

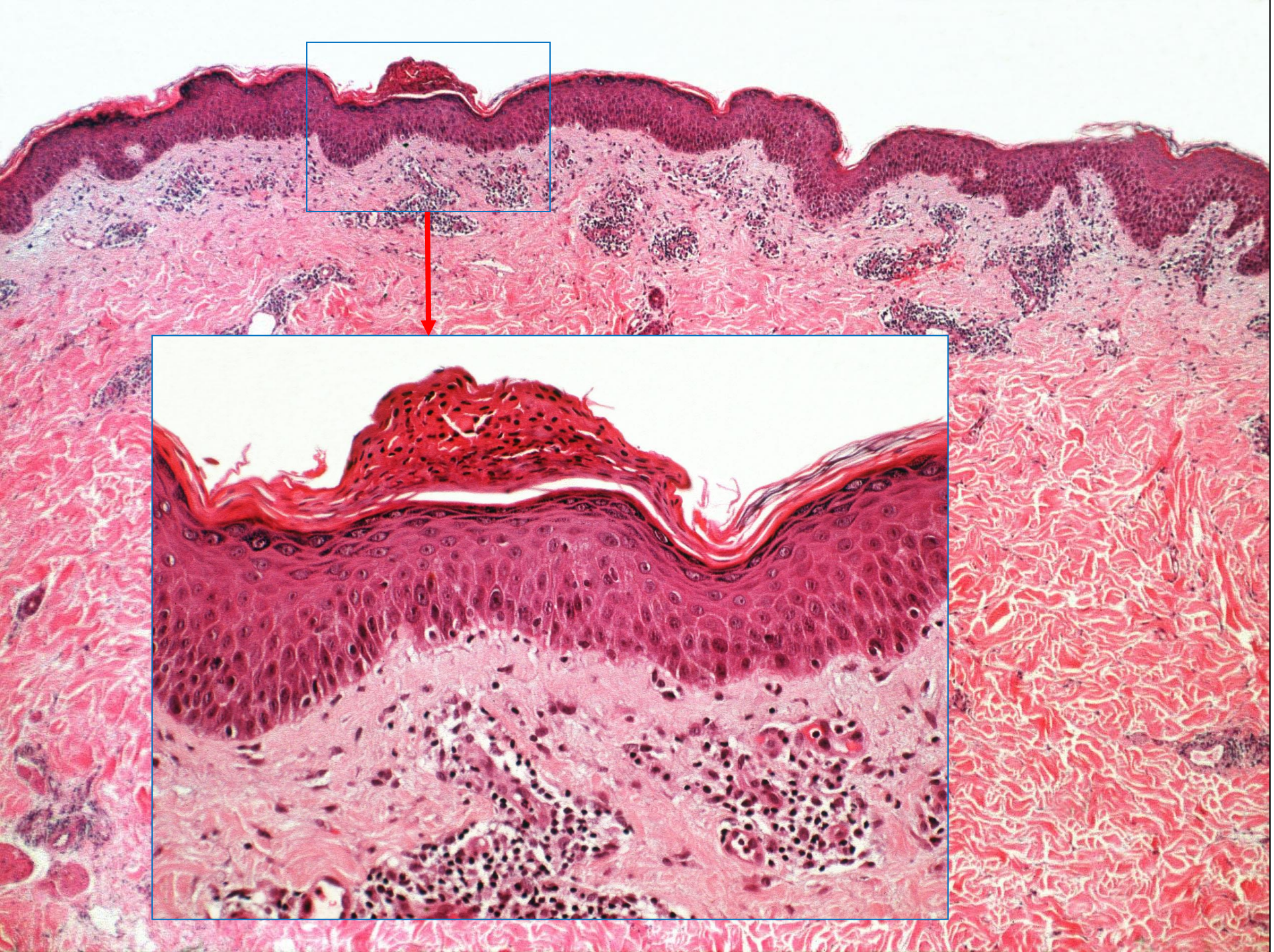

finden sich nur noch Restveränderungen: kurze Parakeratosehügel, die den fokalen Charakter der vorausgegangenen Spongiose widerspiegeln, aber kein sicheres diagnostisches Urteil mehr erlauben.

Zum einen sollte man für die Biopsie voll entwickelte Läsionen auswählen, zum anderen Läsionen meiden, die sekundäre Veränderungen aufweisen, wie zum Beispiel Kratzeffekte. Bei diesem bullösen Pemphigoid, das keine frischen Blasen zeigt,

erfolgt die Biopsie am besten im Bereich der entzündlichen Rötung. Erosionen sollten grundsätzlich gemieden werden, da sie ihrerseits zu einer Entzündungsreaktion führen, die das Erscheinungsbild der zugrunde liegenden entzündlichen Dermatose verändern kann.

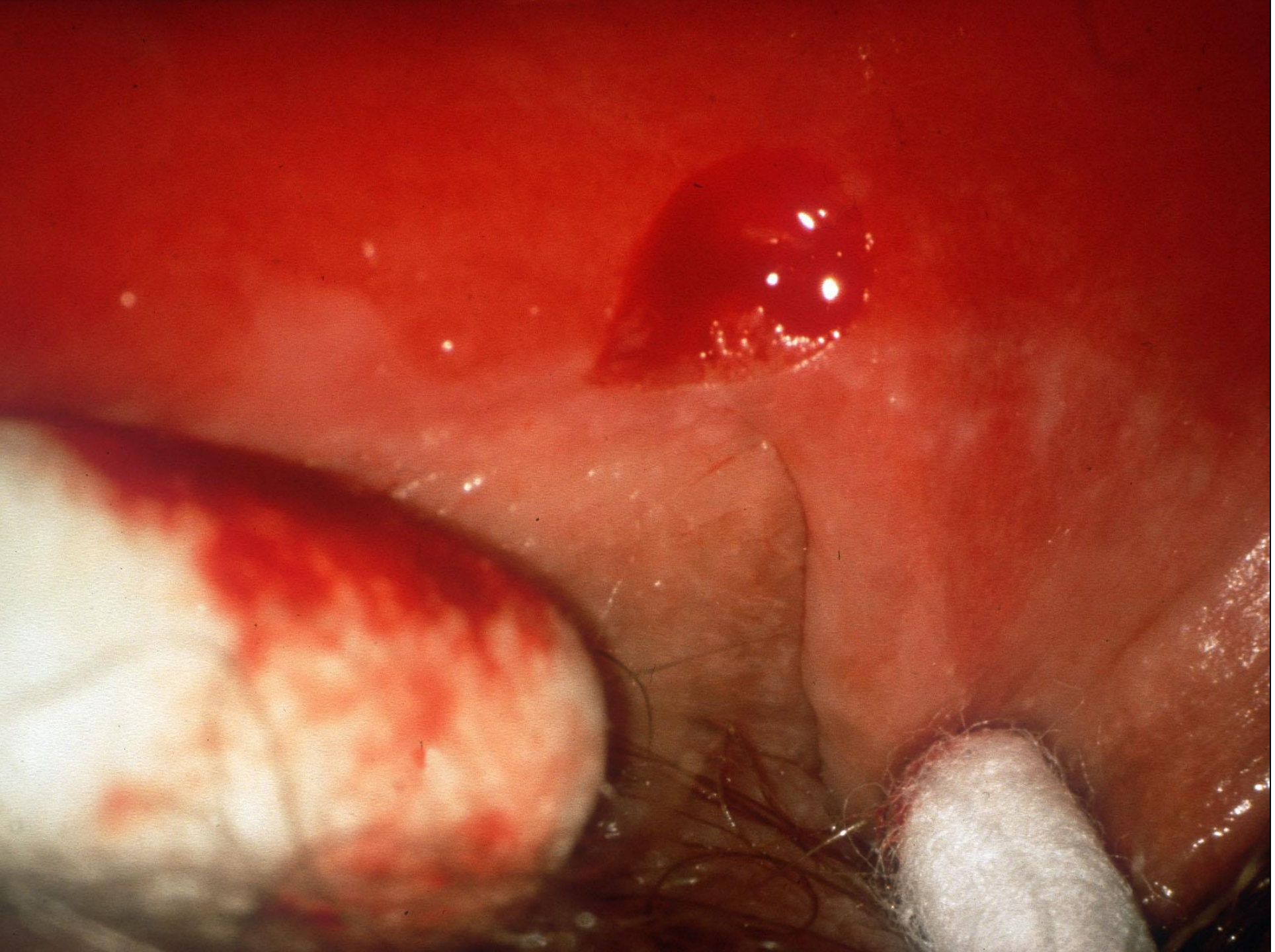

Ein Beispiel ist diese Biopsie von der Vulva, die genau an der Grenze einer großflächigen Erosion erfolgte.

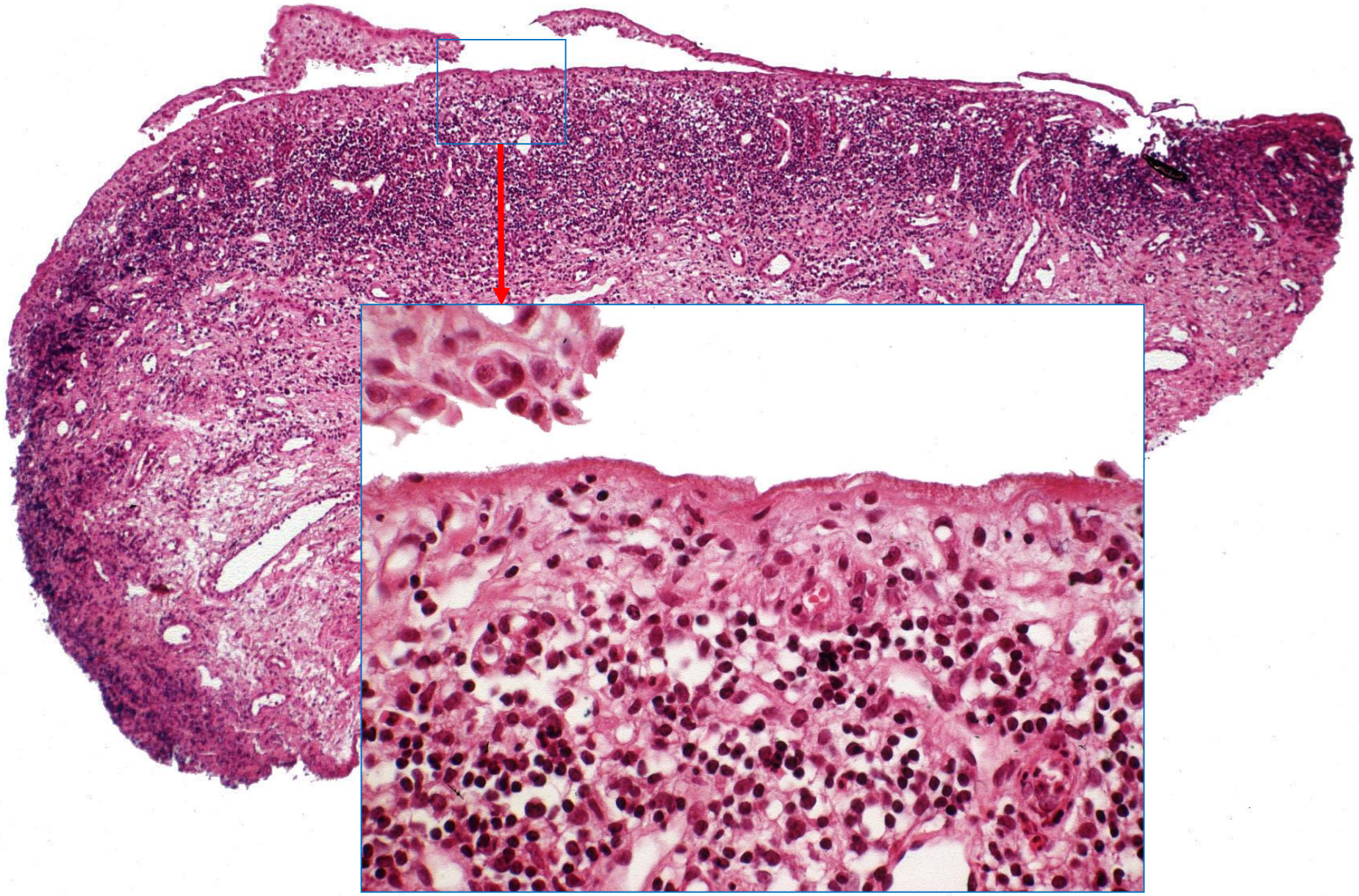

Im erodierten Bereich sieht man nur noch Epidermis-reste und ein dichtes bandförmiges lympho-plasmazelluläres Infiltrat mit einigen neutrophilen Granulozyten – das unspezifische Bild einer Vulvitis Zoon.

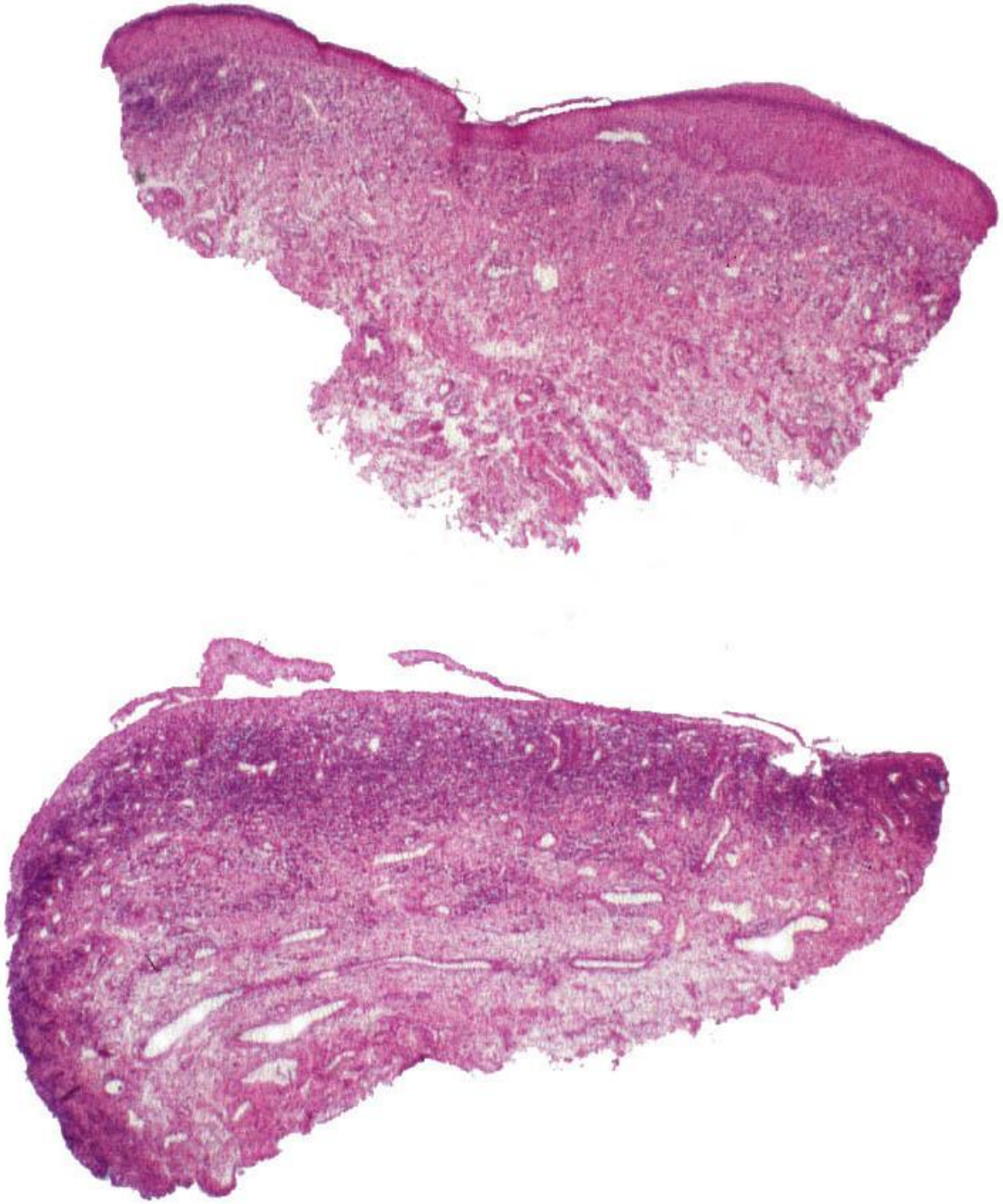

Die diagnostischen Veränderungen finden sich im nicht-erodierten Bereich,

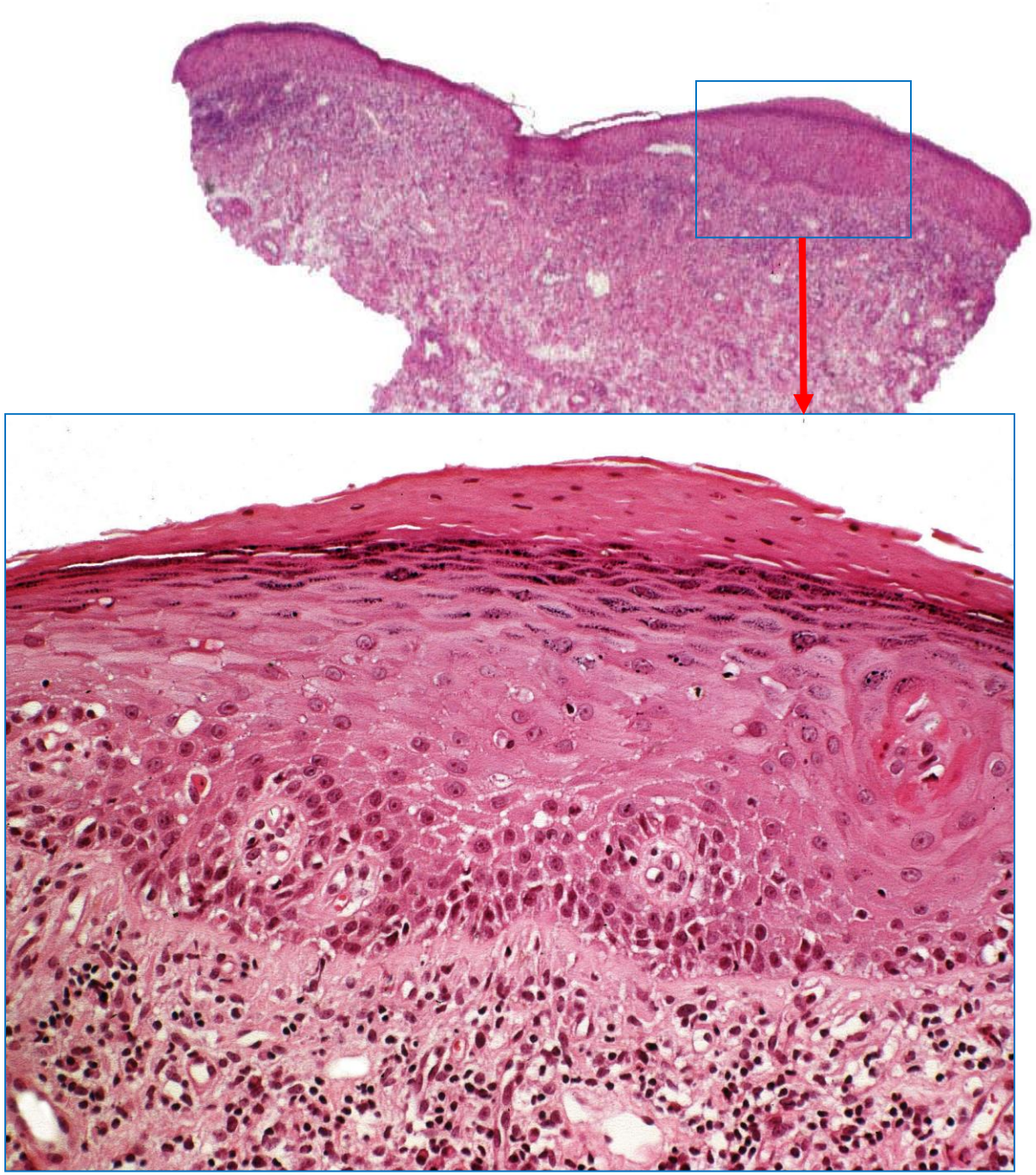

Nämlich eine Epithelhyperplasie mit Hypergranulose und kompakter Hornschicht, spitzzipfelig ausgezogenen Reteleisten, vakuolären Veränderungen an der Junktion und nekrotischen Keratozyten – das Bild eines Lichen planus.

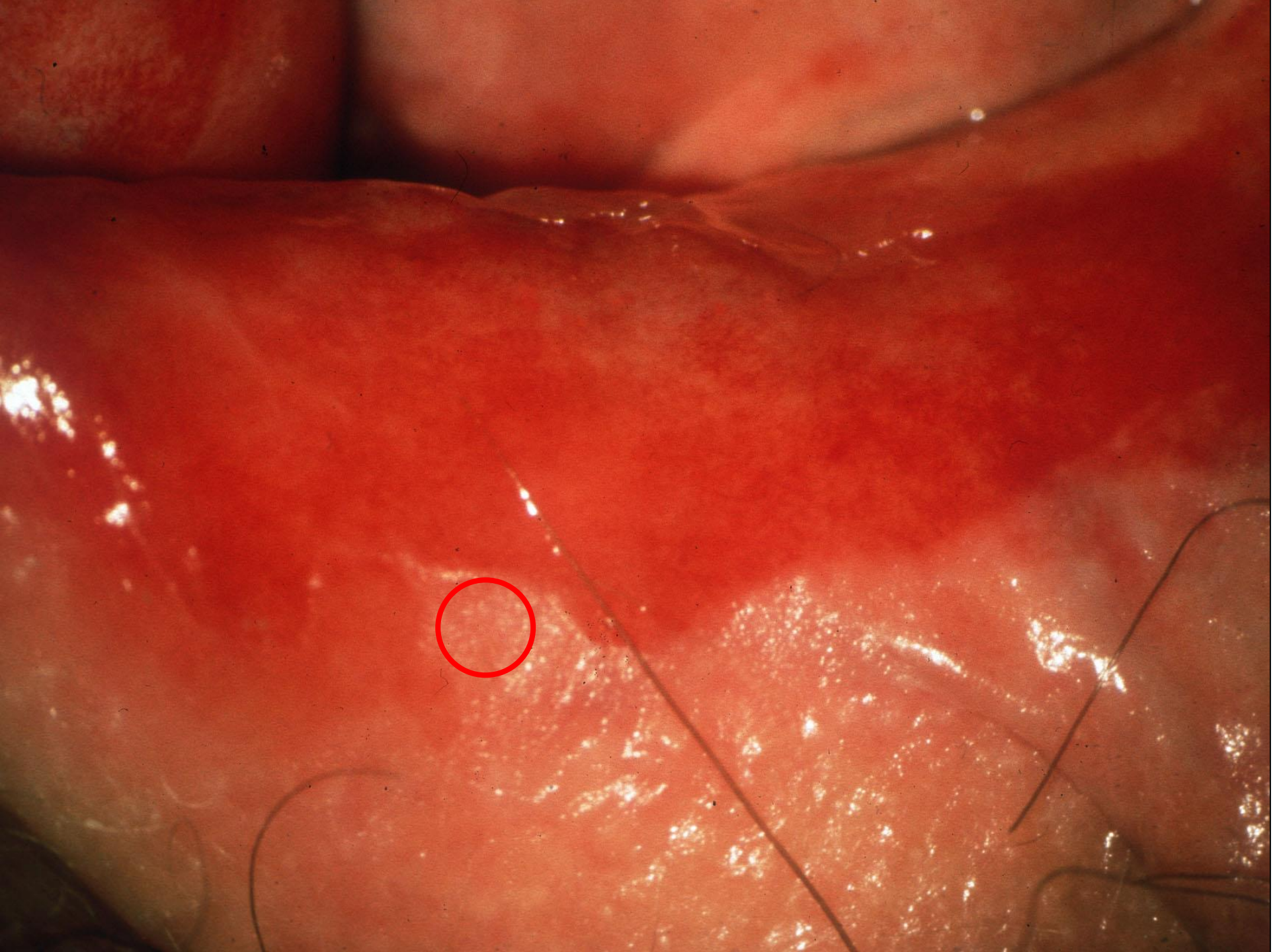

Um diese Veränderungen zu erfassen, muss die Biopsie außerhalb der Erosion erfolgen.

Auch andere Sekundärveränderungen erschweren die Diagnose, zum Beispiel eine venöse Hypertension, die zu Gefäßveränderungen, oder chronische mechanische Belastungen, die zu einer Epithelhyperplasie führen. Die entsprechenden Regionen sollten bei der Wahl der Biopsiestelle gemieden werden, zum Beispiel die Unterschenkel

und die Streckseiten der Ellenbogen- und Kniegelenke. Hier das Beispiel einer Psoriasis an der Streckseite des Ellenbogens:

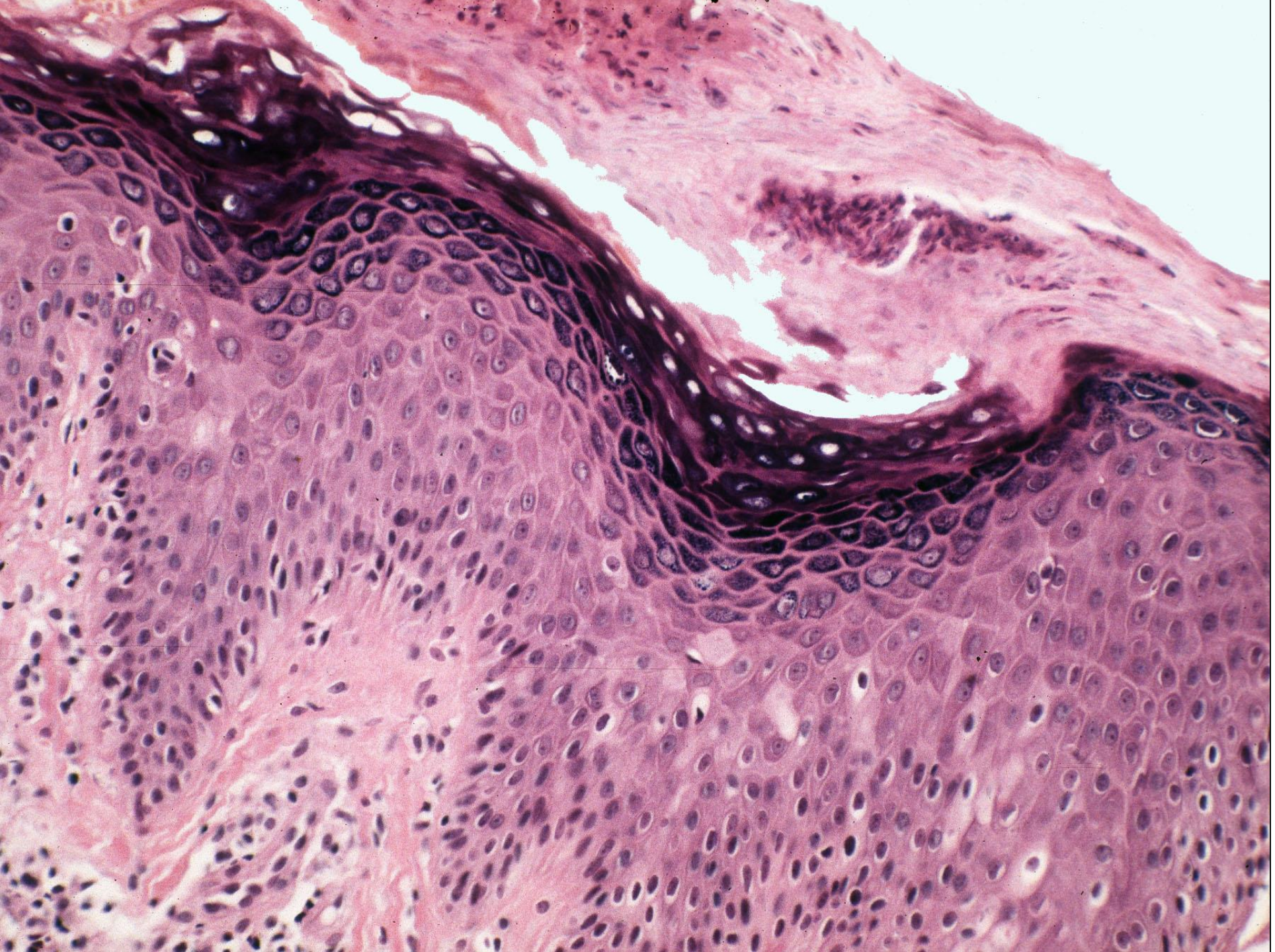

die histopathologische Diagnose der Psoriasis ergibt sich aus der Epidermishyperplasie und den übereinander gestaffelten Parakeratosehügeln mit Einlagerung neutrophiler Granulozyten.

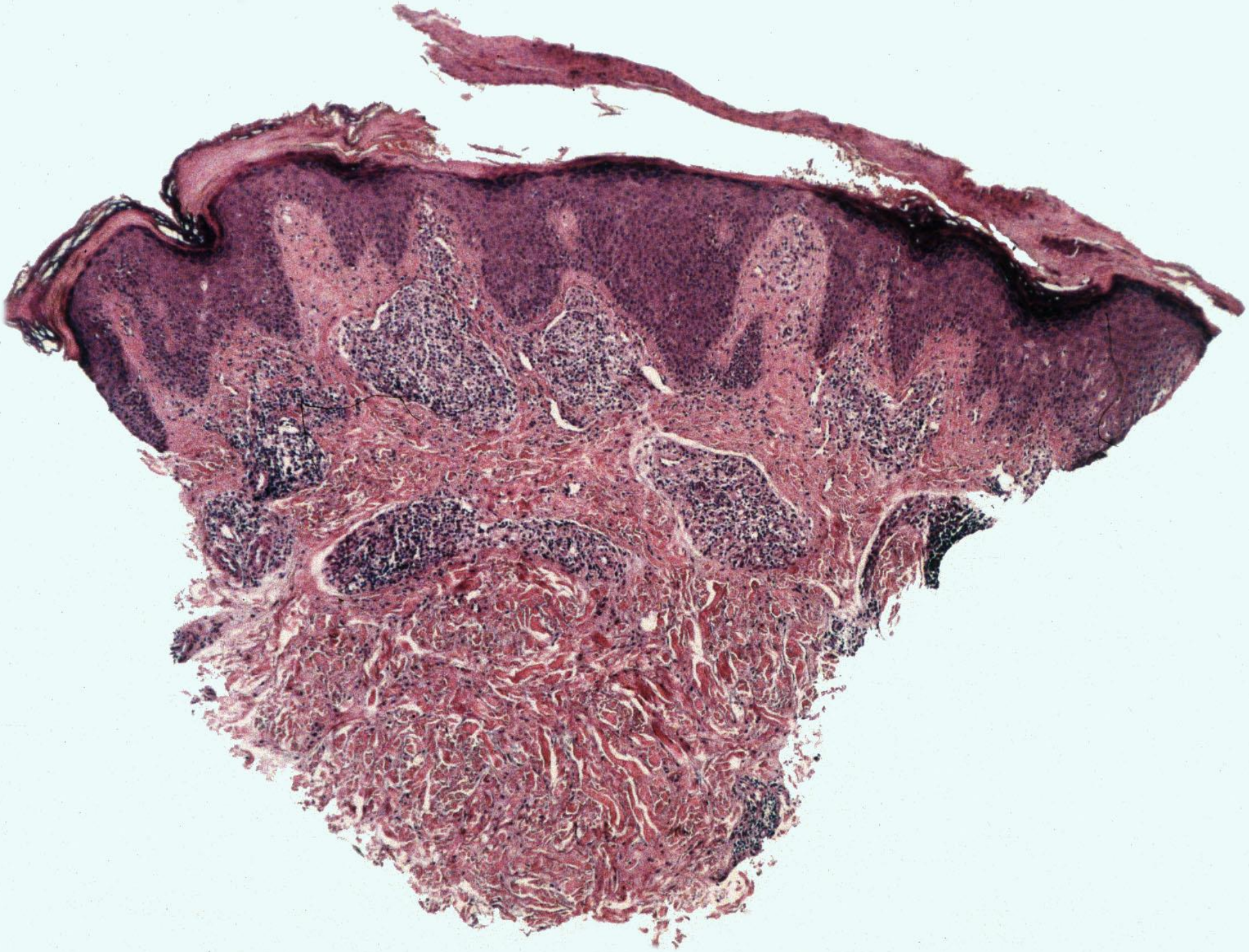

Wegen der ständigen mechanischen Belastung am Ellenbogen sieht man jedoch anstelle des für die Psoriasis typischen verschmälerten Stratum granulosum eine Hypergranulose, und die Hornschicht ist kompakt. Bei einem weniger typischen Fall können solche lokalisationsbedingten Sekundärveränderungen zu Fehldiagnosen führen.

Für den Grundsatz, voll entwickelte und nicht sekundär veränderte Läsionen zu biopsieren, gibt es auch Ausnahmen. Die wichtigste sind blasenbildende Dermatosen. Wird hier die Biopsie im Zentrum einer Blase vorgenommen, geht die Epidermis meist vollständig verloren.

Zudem ist der Mechanismus der Blasenbildung am besten im Randbereich erkennbar – dort, wo die Blase entsteht.

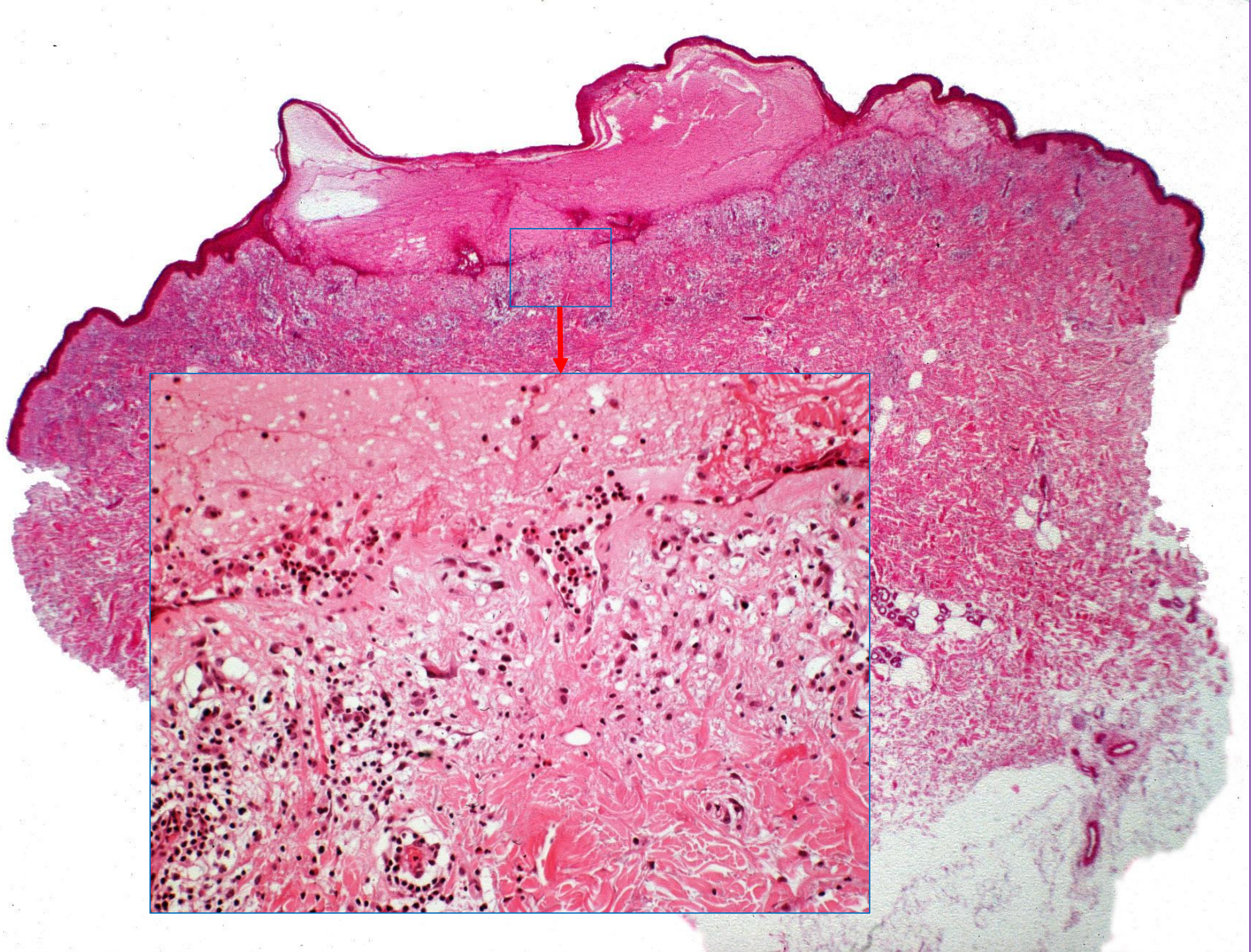

Hier haben wir das Beispiel einer linearen IgA-Dermatose. Zentral sieht man die große Blase, und an deren Boden ein gemischtzelliges Infiltrat mit Beteiligung eosinophiler und neutrophiler Granulozyten, ein relativ uncharakteristischer Befund.

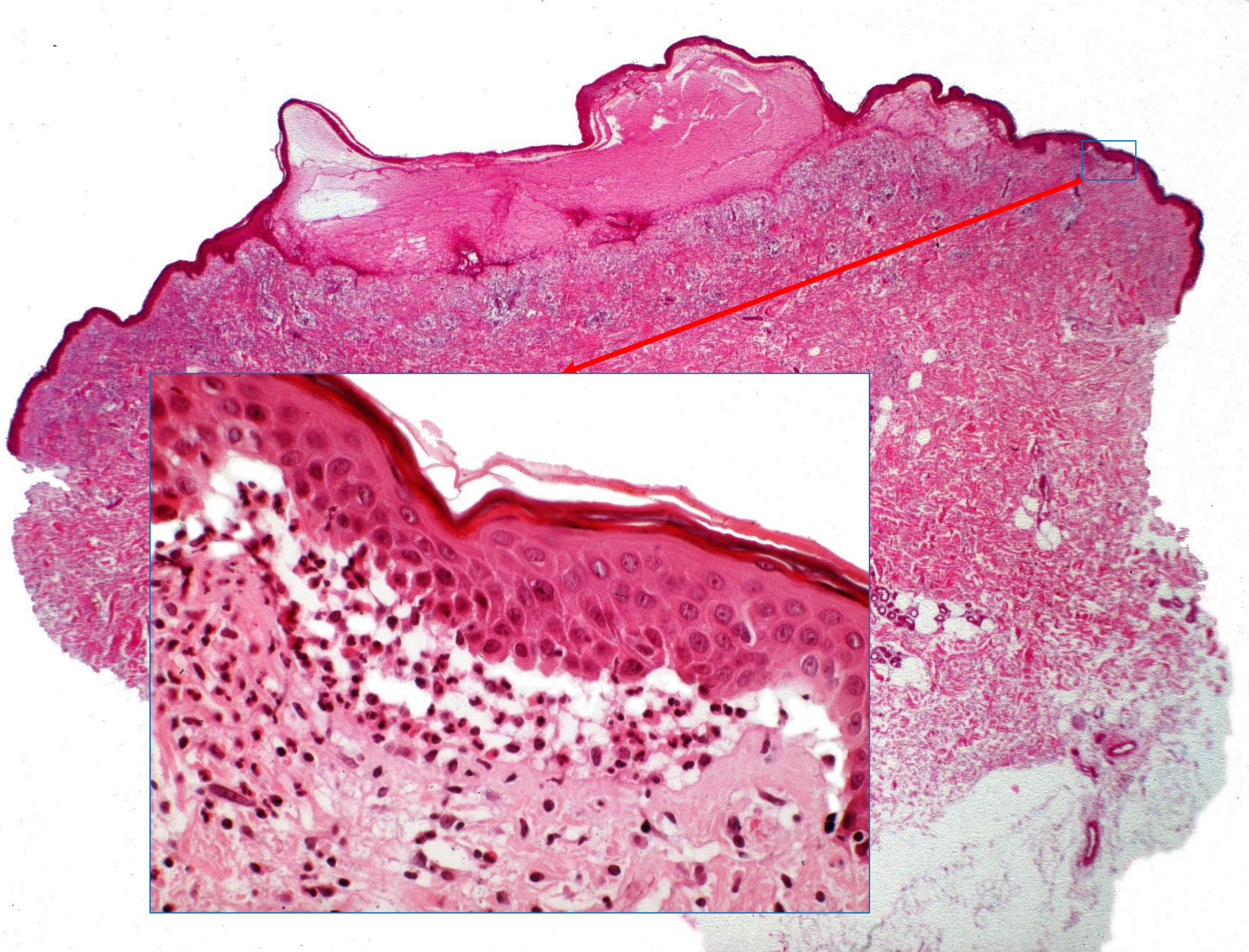

Der Mechanismus der Blasenbildung ist im Randbereich erkennbar: hier sieht man Ansammlungen von neutrophilen Granulozyten in den Papillenspitzen, ein für die Dermatitis herpetiformis und die lineare IgA-Dermatose typischer Befund.

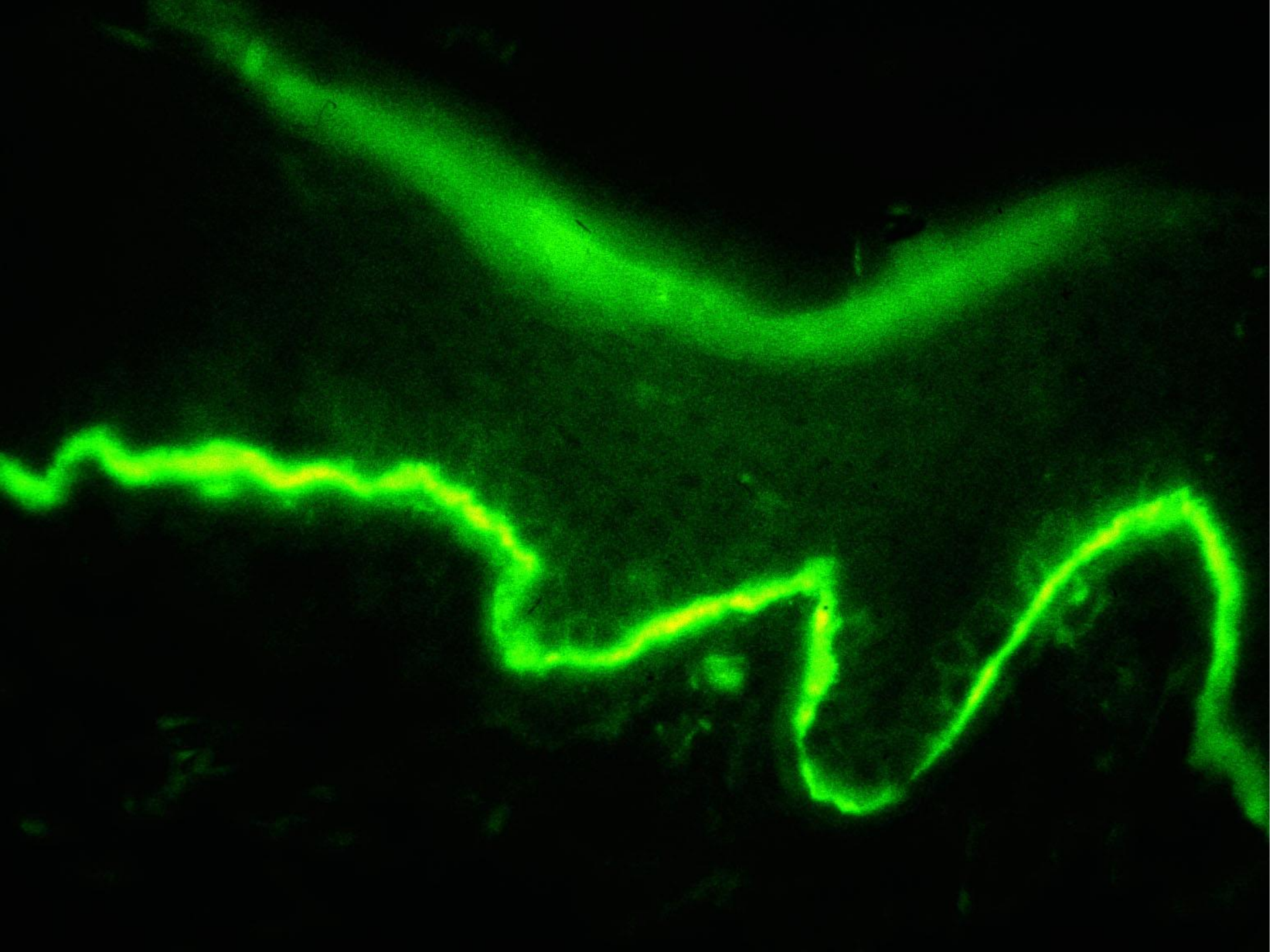

Biopsien für die direkte Immunfluoreszenz sollten in noch größerer Entfernung von der Blase erfolgen, da die Immunglobulin-Niederschläge von den Entzündungszellen abgebaut werden und dann oft nicht nachweisbar sind.

Für die Biopsie eignet sich der Rand entzündlicher Veränderungen, wie bei diesem bullösen Pemphigoid.

Bei Verdacht auf eine Dermatitis herpetiformis sollte die Biopsie für die direkte Immunfluoreszenz in noch größerem Abstand von den Hautveränderungen aus nicht entzündeter Haut erfolgen.

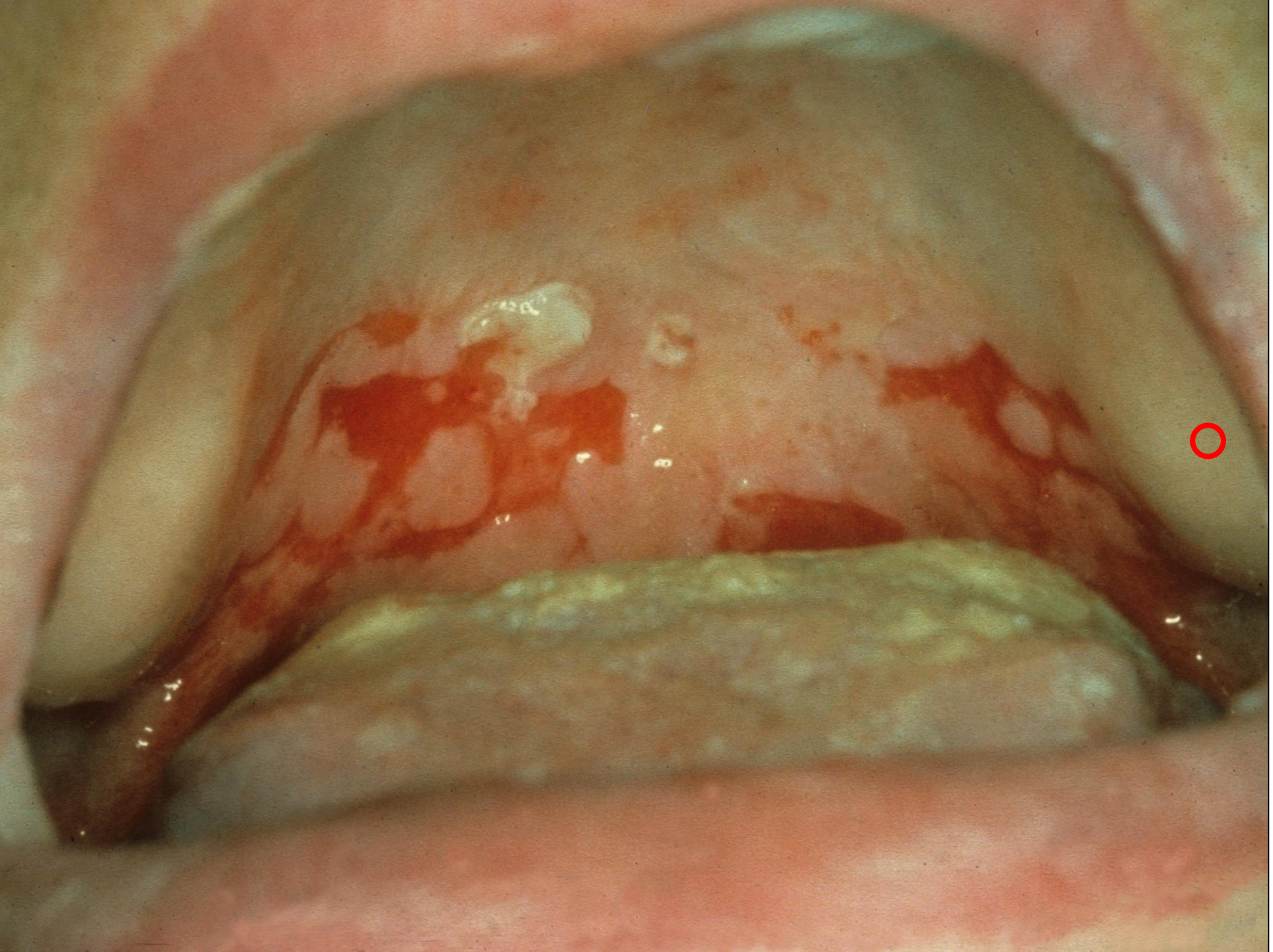

Beim Pemphigus vulgaris ist die beste Biopsiestelle für die direkte Immunfluoreszenz die nicht-betroffene Wangenschleimhaut.

Klinisch-histopatho-logische Korrelation

Ganz kurz noch ein paar Worte zur klinisch-histopathologischen Korrelation. Der Wert der histopathologischen Untersuchung liegt ja unter anderem darin, dass viele Veränderungen, die klinisch nicht klar zuzuordnen sind, eine histopathologische Diagnose erlauben. Das Umgekehrte kommt aber ebenfalls vor. Viele Erkrankungen, die histopathologisch nahezu identische Veränderungen zeigen, sind klinisch leicht zu unterscheiden.

Zum Beispiel ist ein Lichen planus in typischen Fällen anhand der kleinen, polygonalen, bei schräg auffallendem Licht glänzenden Papeln klinisch leicht zu erkennen.

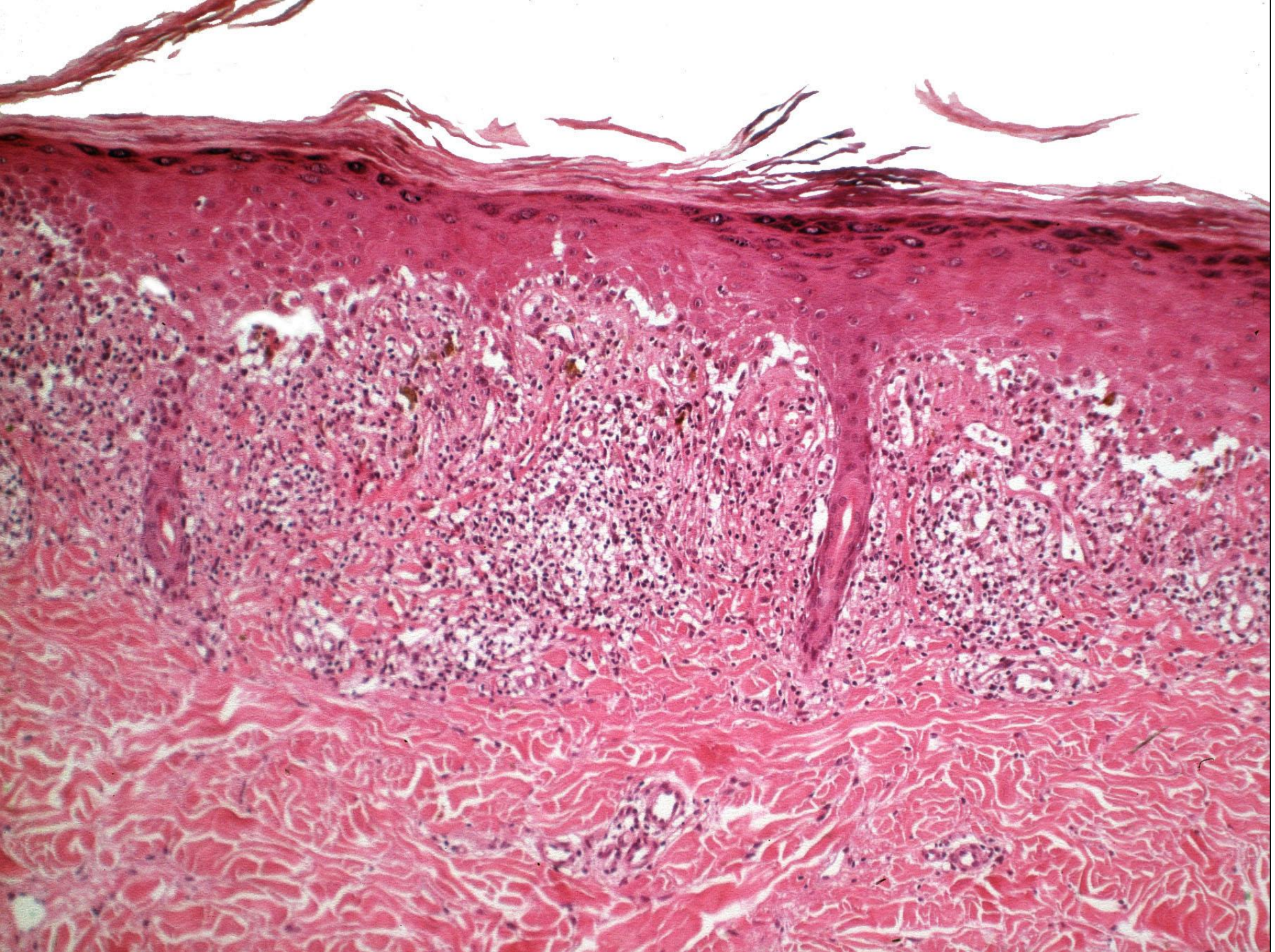

Auch das histopathologische Bild ist charakteristisch, nämlich eine unregelmäßige Epithelhyperplasie mit fokal betonter Hypergranulose und ein bandförmiges Lymphozyteninfiltrat im Bereich der Junktionszone. Dieselben histopathologischen Veränderungen kommen jedoch auch

bei der benignen lichenoiden Keratose vor, die deshalb auch als „lichen planus-like keratosis“ bezeichnet wird. Die Ähnlichkeit bezieht sich nur auf die Histopathologie, das klinische Bild ist völlig anders.

Die Acanthosis nigricans weist

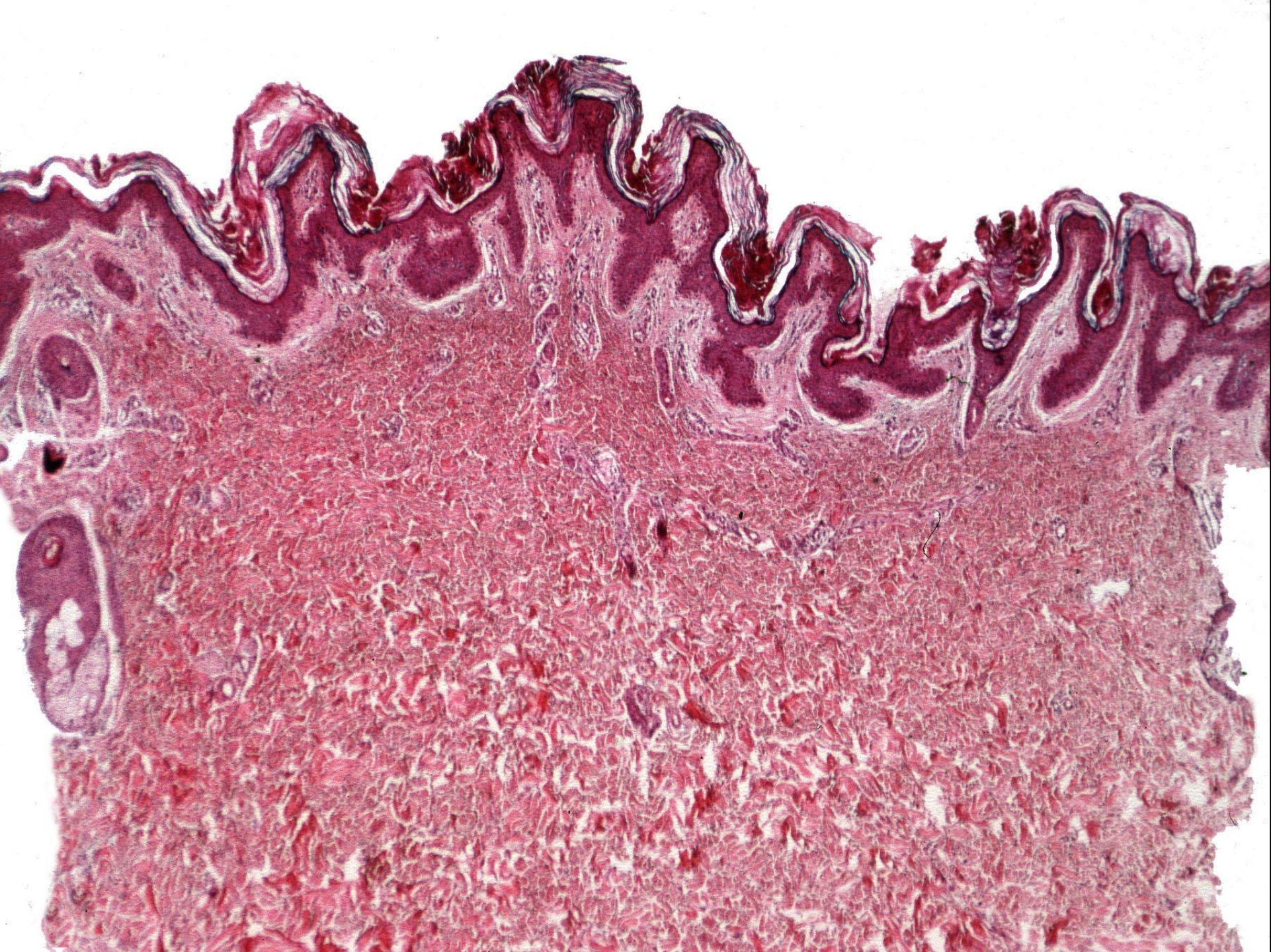

histopathologisch eine stark aufgefaltete Epidermis mit lockerer Hyperkeratose und verlängerten Reteleisten auf. Den gleichen Befund

sieht man bei der Papillomatosis confluens et reticularis.

Die Pityriasis rosea zeigt

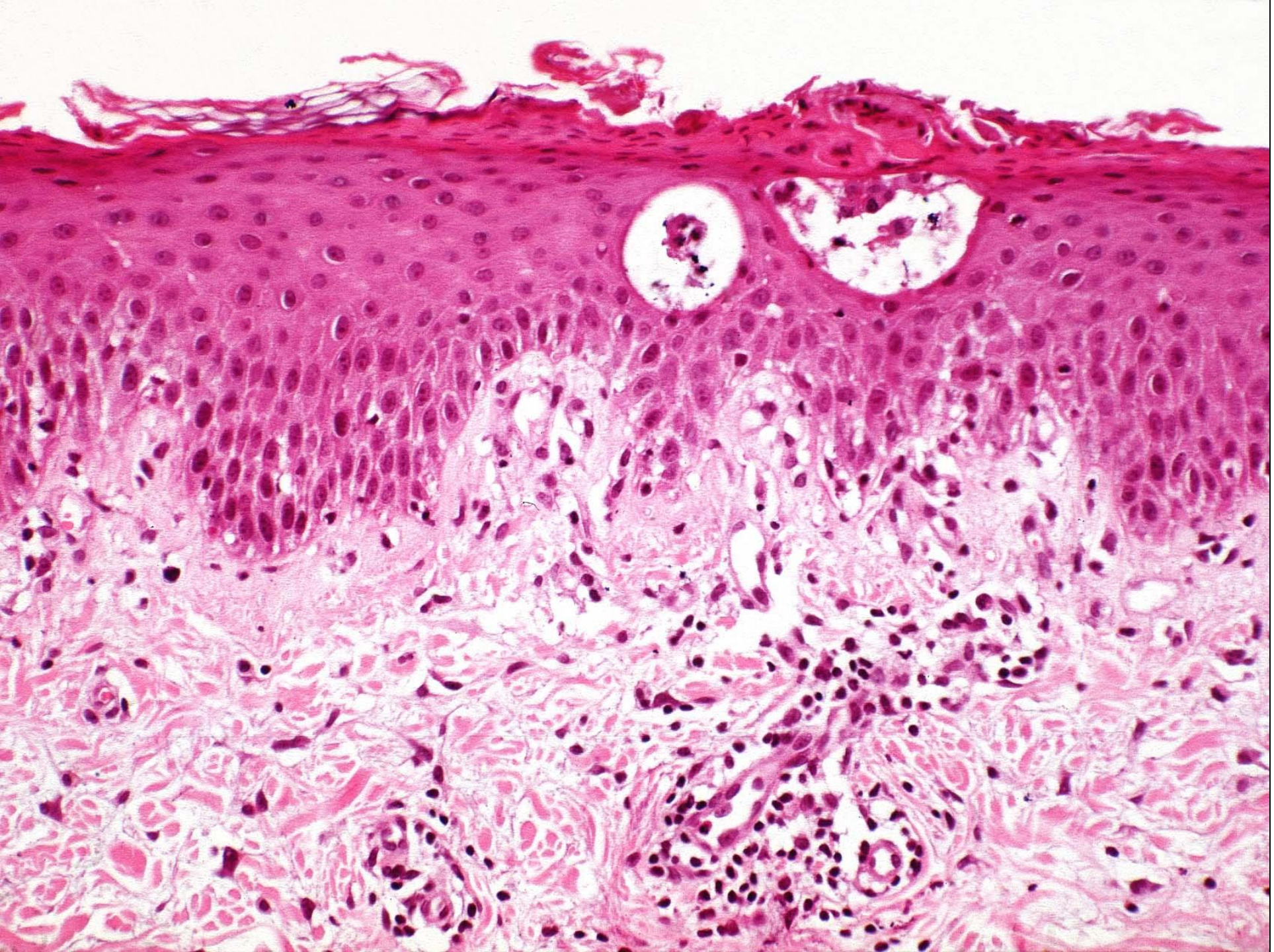

isoliert gelegene Spongiosebläschen, wie sie in gleicher Form

auch beim Erythema anulare centifugum gesehen werden. In all diesen Fällen ermöglicht nur die klinische Verdachtsdiagnose eine spezifische histopathologische Zuordnung. Und im Falle einer klinischen Fehldiagnose reicht allein der klinische Verdacht oft aus, um die Gedanken in die richtige Richtung zu lenken. Bei klinischem Verdacht auf ein Erythema anulare centrifugum

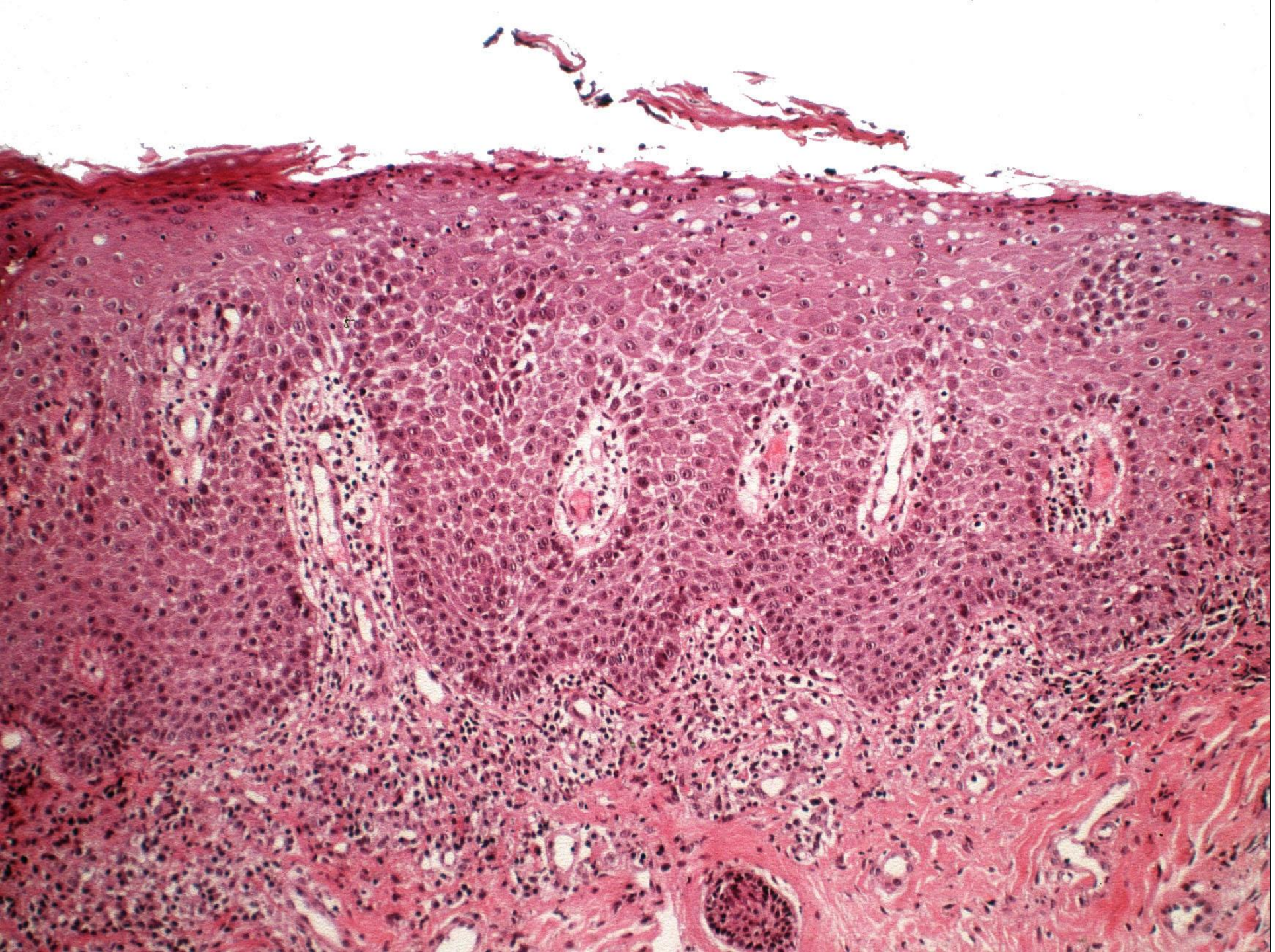

und einem psoriasiformen histopathologischen Bild wird man zum Beispiel weniger an eine Psoriasis als vielmehr an eine Epidermomykose denken, die klinisch ebenfalls mit anulären Läsionen einhergeht –

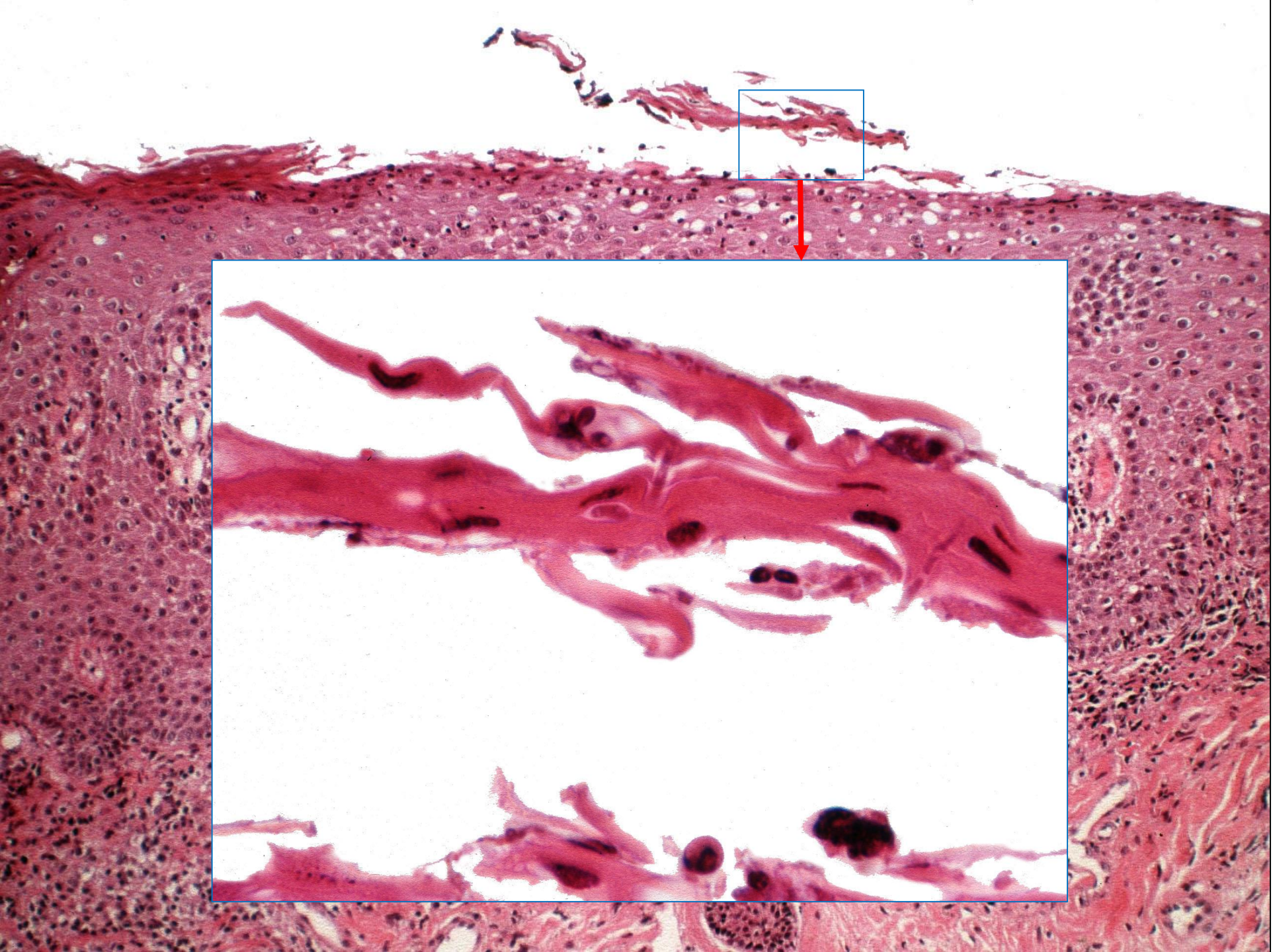

hier der Nachweis von Hyphen in der Hornschicht.

AOK	LKK	BKK	IKK	VdAK	AEV	Knappschaft

– Privat –

Name, Vorname des Versicherten: Müller, Johannes

geb. am: 1.4.1965

Hergstweg 40, 28211 Bremen

Kassen-Nr. | Versicherten-Nr. | Status

Vertragsarzt-Nr. | VK gültig bis | Datum: 1.4.2005

EINSENDUNGSLABOR FÜR DERMATOPATHOLOGIE

DR. W. WEYERS
DR. C. DIAZ

POSTFACH 1268, D-79012 FREIBURG
ENGELBERGERSTR. 19, D-79106 FREIBURG
TELEFON: 07 61 / 3 16 96
TELEFAX: 07 61 / 3 97 72
E-MAIL: labor@zdpf.de
INTERNET: www.zdpf.de

Klinische Beschreibung oder Diagnose

z.B. Psoriasis guttata
(Lichen planus ?)

Vor-Histologie?
Histo-Nummer?

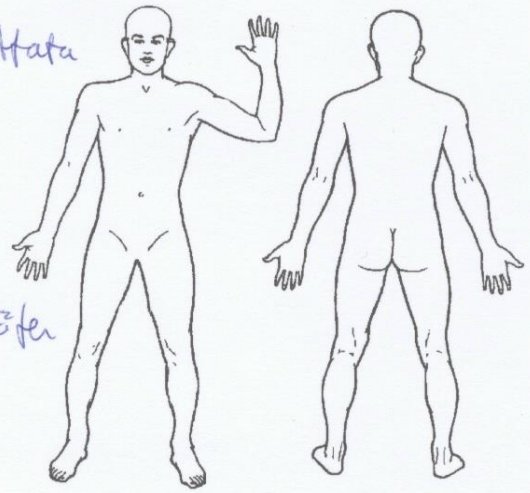

Lokalisation: > 100 Papeln

Vorbehandlung: Stamm, Extremitäten

- [ ] Ausschluss von Malignität
- [ ] Sicherung der Diagnose
- [ ] Schnittrandkontrolle
- [ ] Komplette Randschnittdiagnostik
- [ ] Immunfluoreszenz
- [ ] Zusatzinformationen (Literatur etc.)
- [ ] Nachrichtlich an:

- [ ] Totalexzision
- [ ] Teilexzision
- [x] PE → Unterarm
- [ ] Löffel
- [ ] Kauter
- [ ] Shave

Stempel

Antrag auf histologisches Gutachten

Unterschrift des überweisenden Arztes

Die Mindestangaben auf dem Einsendezettel sollten daher sein: wenigstens eine klinische Verdachtsdiagnose, die ungefähre Zahl, Art und Lokalisation der Effloreszenzen sowie der Ort der Biopsie. In unklaren Fällen bedarf es oft weiterer Angaben, etwa einer Skizze zur Verteilung. Der Begleitschein sollte den Dermatopathologen in die Lage versetzen, sich den klinischen Befund vorzustellen, denn dann werden Fehldiagnosen von vorneherein vermieden.

Zu den Aufgaben des Klinikers zählt auch, den histopathologischen Befund im Zusammenhang mit dem klinischen Bild nochmals kritisch zu überdenken. Wenn zum Beispiel beim oben gezeigten klinischen Bild die Diagnose einer Pityriasis rosea gestellt wurde oder beim unteren Bild die Diagnose einer Acanthosis nigricans, sollte der Kliniker von der histopathologischen Fehldiagnose auf die richtige Diagnose schließen können – Erythema anulare centrifugum und Paillomatosis confluens et reticularis.

Im Zweifelsfall sollte er sich eines Gerätes zu bedienen, dessen Benutzung in den letzten Jahren erheblich billiger geworden ist – oft gelingt es, durch gemeinsame Diskussion von Klinik und Histopathologie einen unklaren Befund innerhalb kürzester Zeit in eine spezifische Diagnose zuzuführen.