pink & blue

Zeitschrift des Zentrums für Dermatopathologie Freiburg

Nr. 26 I 2011

DIE PLATTENTEKTONIK DES DENKENS

Zu diesem Heft
Die Plattentektonik des Denkens 2

Was ist Das? 2 Bunt gemischt 3
Für Sie referiert 6

Der besondere Fall
Sklerosierende Acrodermatitis chronica atrophicans 8

Memories
Karl Herxheimer – 150 Jahre 12

Das ist es! 17 Klinische Befunde – histopathologisch erläutert 18

Dermatologie – einmal anders
Mitogenicity – Die neueste und verrückteste Episode in der Slapstick-Komödie der Melanombehandlung 20

Bilderbuch der Biopsie 31

DIE PLATTENTEKTONIK DES DENKENS

Gut, dass es sie gibt. Denn ohne Plattentektonik wären wir nicht hier. Die ständigen Bewegungen der Erdkruste, deren harte Platten – dreizehn große und mehrere kleine – auf dem glutflüssigen Gestein des Erdmantels schwimmen, sorgen für die stabilen klimatischen Verhältnisse der Erde, die Leben erst ermöglicht haben. Denn Treibhausgase der Atmosphäre, wie Wasserdampf und Kohlendioxid, die einen zu hohen Wärmeverlust durch Infrarotstrahlung verhindern, werden ständig in Gestein gebunden. Wenn sich bei der Wanderung der Platten die dichtere unter die weniger dichte schiebt, gelangen die gebundenen Gase ins heiße Erdinnere, werden dort freigesetzt und durch Vulkanausbrüche wieder an die Atmosphäre abgegeben, ein Mechanismus, der, einem Thermostaten gleich, für unser lebensfreundliches Klima sorgt. Der Plattentektonik verdanken wir auch die Entstehung der Kontinente und der großen Gebirgszüge, wie Himalaya und Anden, die sich auftürmen, indem sich Platten aufeinander zubewegen. An den Plattenrändern konzentrieren sich bedeutende Rohstoffe, wie Kupfer, Zink, Silber und Blei, während sich an Rifts, an denen Kontinente aufgespalten werden und auseinanderdriften, große Öl- und Gaslagerstätten befinden.

Dass die Plattentektonik aber nicht nur angenehme Seiten hat, wurde zuletzt in Japan deutlich. Dort bewegen sich jährlich vom Südosten her die Pazifische Platte um etwa 8 cm und vom Süden her die Philippinische Platte um etwa 4 cm unter den japanischen Inselbogen und lösen immer wieder Vulkanausbrüche und Erdbeben aus. Das letzte Erdbeben am 11. März war mit einer Stärke von 9,0 auf der Momenten-Magnituden-Skala eines der stärksten, die jemals gemessen wurden.

Die Momenten-Magnituden-Skala ist eine Fortentwicklung der Richter-Skala, die 1935 in Kalifornien eingeführt wurde. Zuvor war die Intensität von Erdbeben anhand der Auswirkungen auf Landschaft, Straßen oder Gebäude abgeschätzt worden. Die Richter-Skala beruhte auf instrumentellen Werten, nämlich der Messung der Bodenerschütterung mit Seismographen, und war im Unterschied zu den zuvor gebräuchlichen Intensitätsskalen nach oben offen. Die Werte auf der Richter-Skala leiten sich aus dem dekadischen Logarithmus der maximalen Amplitude im Seismogramm ab. Dies bedeutet, dass der Anstieg der Magnitude um einen Punkt auf der Skala einem etwa zehnfach höheren Ausschlag im Seismogramm und einer etwa 32fachen Energiefreisetzung im Erdbebenherd entspricht. So ist eine Richter-Magnitude von 2 nicht einmal spürbar, bei 4 bewegen sich Gegenstände, bei 5 muss man mit Gebäudeschäden rechnen und bei 6 mit Zerstörungen im Umkreis von bis zu 70 km. Ein Magnitudenwert von 9, wie zuletzt in Japan, führt zu Schäden im Bereich von 1000 km um das Epizentrum.

Das menschliche Gehirn ist ganz anders aufgebaut als die Erdkruste. Der Prozess des Denkens erinnert aber manchmal an die Plattentektonik, denn auch dort gibt es größere und kleinere Platten in Form starrer Vorstellungsmuster, die auf viskös wabernden Emotionen schwimmen. Auch die Plattentektonik des Denkens hat ihre Vorteile, denn sie spart viel Zeit. Die Entwicklung neuer Gedanken ist ein langwieriger, mühsamer Prozess; ohne starre Vorstellungsmuster, die reflexartige Reaktionen ermöglichen, wären wir nicht funktionsfähig. Ebenso wie die Plattentektonik der Erdkruste geht auch die des Denkens ständig mit dem Aufeinanderprallen von Platten einher, wodurch im günstigsten Fall neue Gebirge entstehen oder kostbare Rohstoffe auftauchen, im ungünstigen Fall jedoch beträchtliche Schäden verursacht werden.

Was ist das ?

► ***Lange Wege:***
Der neue Flügel des Zentrums für Dermatopathologie Freiburg.

►► ***Offene Räume:***
Das neue Sekretariat des Zentrums für Dermatopathologie Freiburg.

Kleinere Beben des Denkens sind ein allgegenwärtiges Phänomen, für dessen Erfassung Messskalen fehlen. In Anlehnung an die Richter-Skala sei hier die nach oben offene Blödheits-Skala vorgeschlagen, die ebenfalls einem dekadischen Logarithmus folgt. Prallt zum Beispiel die Vorstellungsplatte, man solle seine Wohnungstür nicht offen stehen lassen, so heftig an die Platte, die Pünktlichkeit bei Verabredungen vorschreibt, dass man in der Eile die Wohnungstür schließt, ohne zuvor den Schlüssel an sich zu nehmen, dann entspräche dies einer Magnitude von 4,5 auf der nach oben offenen Blödheits-Skala, da man mit leichten Gebäude-Schäden rechnen muss, ohne dass die Vorstellungsplatten nachhaltig beeinflusst werden. Jeder zusätzliche Punkt auf der Skala würde einem etwa zehnfachen Blödheits-Anstieg entsprechen.

Die nach oben offene Blödheits-Skala hätte jedoch einen Anwendungsbereich, der weit über solch banale Ereignisse hinausginge und praktisch auf alle Facetten menschlichen Handelns anwendbar wäre. Auch in der Medizin sind Denkbeben häufig, und auch hier kann man besonders gefährdete Regionen ausmachen, an denen sich Platten übereinander schieben und zu schwersten logischen Verwerfungen führen. Besonders augenfällig ist dies beim malignen Melanom, das in Bezug auf Häufigkeit und Stärke der verursachten Beben dem Westen Südamerikas gleicht. Nirgends gibt es mehr vulkanische Eruptionen, nirgends stärkere Erschütterungen. Die letzte schwere Erschütterung war die Einführung der »Mitogenicity« als Prognosekriterium beim primären Melanom.

Schon in der letzten Ausgabe von »pink & blue« haben wir uns mit diesem Thema beschäftigt. Da die Erschütterung aber so heftig ist, dass sie nicht nur das Gehirn, sondern auch das Zwerchfell erfasst und dort zu unkontrollierbaren Lachsalven führen kann, wollten wir das Thema noch einmal ausführlicher und humoristischer behandeln. Ein Artikel mit dem Titel »Mitogenicity – the Latest and Most Hilarious Episode in the Slapstick Comedy of Melanoma Management« wurde von einer großen deutschen dermatologischen Zeitschrift mit Wohlwollen entgegengenommen, aber zur Publikation kam es nicht, da letztlich Bedenken überwogen. Vielleicht war die Sorge, der Artikel könne nicht nur das Zwerchfell, sondern auch das Gefüge der deutschen Dermatologie erschüttern, nicht ganz unbegründet. In jedem Fall wurde uns mit Bedauern mitgeteilt, die interne Diskussion habe zum Schluss geführt, der Artikel sei *»zu kritisch und würde nur Probleme machen.«* Jetzt wird er in einer Zeitschrift erscheinen, die auf solche Probleme weniger Rücksicht nehmen muss, »Dermatopathology: Practical and Conceptual«. Aber auch den geneigten Lesern von »pink & blue« möchten wir die Lektüre nicht vorenthalten. Die deutsche Version unserer Besprechung der »neuesten und verrücktesten Episode in der Slapstick-Komödie der Melanom-Behandlung« finden Sie in unserer Rubrik »Dermatologie – einmal anders«.

Bunt gemischt

Das **Zentrum für Dermatopathologie Freiburg** hat sich ausgedehnt, räumlich ebenso wie personell. Räumlich wurde die Gelegenheit genutzt, das Labor um rund ein Drittel zu erweitern. Dies gibt für die Zukunft die Möglichkeit, weitere Räume für den Zuschnitt von Gewebeproben, das Gießen der Paraffinblöcke, das Herstellen der Schnitte am Mikrotom sowie deren Färbung und Eindeckung einzurichten. Das Sekretariat konnte komplett umgestaltet werden und besteht nun aus mehreren offenen Räumen. Ein weiterer Archivraum wurde eingerichtet, und auch mehrere Arztzimmer für die Befundung sind hinzugekommen.

◄ ***Neue Kraft:*** *Kerstin Wallerius im Zentrum für Dermatopathologie Freiburg.*

Eines dieser neuen Arztzimmer bezieht Kerstin Wallerius, die seit Oktober 2010 dem Zentrum für Dermatopathologie Freiburg angehört. Kerstin Wallerius studierte Medizin in Erlangen und absolvierte ihre Facharztausbildung zur Dermatologin an der Hautklinik in Nürnberg, wo sie sich bereits in die Dermatohistopathologie einarbeitete. In Freiburg erwirbt sie nun im Rahmen einer zweijährigen Weiterbildung die Voraussetzungen für die Zusatzbezeichnung »Dermatohistologie« und soll anschließend auch weiter am Zentrum für Dermatopathologie tätig sein. Weitere Räume und Mikroskope stehen zur Verfügung, und weitere Mitarbeiter werden noch gesucht.

Nicht nur in Freiburg hat sich in den letzten Monaten einiges getan, sondern auch in der Welt. Ein Höhepunkt, der nur alle vier Jahre wiederkehrt, war der **Weltkongress der Dermatologie Ende Mai in Seoul.** In dem riesigen COEX Convention and Exhibition Center fanden zeitgleich zahlreiche Plenarsitzungen, Symposia, Seminare, Kurse und Workshops zum gesamten Spektrum der Dermatologie statt, darunter auch zur Dermatopathologie. In einem Workshop über neoplastische Hautkrankheiten ging Rossitza Lazova (New Haven) auf die Problematik ungewöhnlicher Spitz-Naevi ein, wobei sie sich gegen beschreibende Pseudodiagnosen wie »MELTUMP« aussprach, Arnelfa Paliza (Manila) erläuterte neue Konzepte zur Langerhanszell-Granulomatose und Wolfgang Weyers (Freiburg) kritisierte das Konzept der Invasion als Malignitätskriterium bei epithelialen Neoplasien. Ein anderer Workshop war entzündlichen Dermatosen gewidmet, wobei Tetsu Kimura (Sapporo) auf Krankheiten einging, die vornehmlich bei Ostasiaten vorkommen, wie zum Beispiel die Papuloerythrodermie Ofuji, die sich klinisch in Form disseminierter lichenoider Papeln manifestiert, die die Hautfalten aussparen, und histopathologisch einer Arthropodenreaktion mit aufgepfropftem Lichen simplex chronicus ähnelt. M. Ramam (New Delhi) schilderte die Histopathologie entzündlicher und nicht-entzündlicher Hyperpigmentierungen, von häufigen Befunden wie Tätowierungen bis hin zu Raritäten, wie dem »Carbon-baby-Syndrom« (im Säuglingsalter einsetzende diffuse Hyperpigmentierung, histopathologisch massive Melaninzunahme in der gesamten Epidermis bei normaler Melanozytenzahl und nur geringem Pigment in der Dermis) und dem Griscelli-Syndrom (autosomal-rezessiv, klinisch Albinismus mit silbergrauen Haar und Immundefizienz, histopathologisch große, hyperpigmentierte Melanozyten mit prominenten Dendriten in der Epidermis). Von exzellenter Qualität waren auch Workshops und Symposia zur Dermatoskopie, in denen die wichtigsten dermatoskopischen Kriterien für die Melanomdia-

gnose (Giuseppe Argenziano, Neapel) und für die Beurteilung von Gefäßveränderungen bei vaskulären, epithelialen und melanozytären Tumoren (Harald Kittler, Wien) besprochen wurden. Hervorgehoben wurde dabei die Möglichkeit der dermatoskopischen Verlaufskontrolle unklarer Läsionen, durch die eine Dimension erfasst wird, die der histopathologischen Momentaufnahme fehlt.

Anfang September fand in Genf das **32. Symposium der International Society of Dermatopathology** statt, das zusammen mit der Jahrestagung der Schweizer Gesellschaft für Dermatologie und Venereologie abgehalten wurde. Der Titel des Symposiums lautete »New Frontiers in Dermatopathology«, doch im Mittelpunkt stand zunächst eine alte Grenze des Fachgebietes, die klinisch-histopathologische Korrelation, auf deren Bedeutung in einer größeren Übersicht (Phillip McKee, Sedona, Arizona), im Hinblick auf die Wichtigkeit klinischer Bilder bei der Diagnose entzündlicher und melanozytärer Läsionen (Bruce Smoller, Little Rock, Arkansas) und in mehreren Fallvorstellungen eingegangen wurde.

Die im Titel der Veranstaltung angekündigten »neuen Grenzen« lagen natürlich vor allem im Bereich der Molekularpathologie, deren diagnostische Möglichkeiten sich ständig erweitern. Zum Beispiel kann mit Microarray-Techniken inzwischen recht ungezielt nach Erregern gesucht werden, so dass auch bei völlig unklaren Infektionen eine rasche und spezifische Diagnostik möglich wird (Jag Bhawan, Boston). Neue molekularpathologische Befunde verändern die Einschätzung von Krankheiten und die Interpretation histopathologischer Schnitte. So ist die alte Frage, ob die Acrokeratosis verruciformis Hopf und der Morbus Darier verschiedene Entitäten oder Varianten der gleichen Erkrankung mit unterschiedlicher Expressivität darstellen, beantwortet, denn beide können gemeinsam auftreten und sind durch Mutationen im ATP2A2-Gen bedingt. Ruben Bergman (Haifa) wies darauf hin, dass sich bei Anfertigung von Serienschnitten auch bei der Acrokeratosis verruciformis oft winzige Foci von Akantholyse und Dyskeratose darstellen, wie sie für den Morbus Darier typisch sind. In ähnlicher Weise beeinflussen molekularpathologische Befunde die histopathologische Diagnostik auch bei anderen Krankheiten. So konnte das Keratoderma striatum auf Mutationen im Desmoglein-1-Gen zurückgeführt werden, und tatsächlich findet sich in Schnittpräparaten oft eine leichte Akantholyse, die bei Vorliegen einer Palmoplantarkeratose mit Papillomatose bereits histopathologisch eine Diagnose möglich macht.

Andere sich verändernde Grenzen des Faches sind neue Krankheiten, zum Beispiel Arzneimittel-Nebenwirkungen, die durch Biologica hervorgerufen werden (James Fitzpatrick, Denver), und neue Kenntnisse über Grundlagen der Immunologie. In einem Vortrag über »Skin resident T cells in health and disease« wies Rachel Clark (Boston) darauf hin, dass die alte Vorstellung einer ständigen Zirkulation von T-Lymphozyten zwischen Blut, Haut und Lymphsystem falsch ist. Die meisten T-Lymphozyten bleiben nach einem Antigenkontakt in der Haut. Ihre Zahl übertrifft die zirkulierender T-Lymphoyten im Blut bei weitem, und sie sind um vieles reagibler. Die Aktivität dieser T-Zellen kann durch eine antiinflammatorische Therapie unterdrückt werden, aber die Zellen selbst bleiben und erklären Rezidive an exakt der gleichen Stelle auch nach langer Zeit.

Um eine »neue Grenze« ganz anderer Art ging es in der »Ackerman Lecture«, die traditionell einem Thema allgemeinen Interesses gilt, das mit der Dermatopathologie nicht in direktem Zusammenhang steht. Als »Ackerman Lecturer« des 32. Symposiums der International Society of Dermatopathology konnte der Generaldirektor des in Genf beheimateten europäischen Kernforschungszentrums CERN, Rolf-Dieter Heuer, gewonnen werden. Auch er beschäftigt sich mit der Mikroskopie, allerdings in einem so kleinen Bereich, dass, um Partikel erkennbar zu machen, die Wellenlängen so winzig sein müssen, dass zu ihrer Herstellung das größte technische Gerät erforderlich ist, das jemals geschaffen wurde, der Large Hadron Collider, der als runder Tunnel mit einem

◄◄ ***Das COEX Convention and Exhibition Center in Seoul:*** *Tagungsort des 22. Weltkongresses der Dermatologie.*

◄ ***22. Weltkongress der Dermatologie in Seoul:*** *Jean Kanitakis (Lyon)und Wolfgang Weyers (Freiburg) führten durch das Programm eines Workshops zum Thema »Dermatopathology – Neoplastic Skin Diseases.«*

► ***Das 32. Symposium der International Society of Dermatopathology in Genf:*** *Zsolt Argenyi (Seattle) bei einem Vortrag über neurale Hybrid-Tumoren.*

Durchmesser von 27 km unterhalb von Genf gelegen ist. Mit Hilfe von Magneten werden dort Teilchen bei minus 271 °C auf so hohe Geschwindigkeit beschleunigt, dass bei ihrem Aufeinandertreffen Energiedichten entstehen, die denen bei der Entstehung des Universums ähnlich sind. Eines der Ziele besteht im Nachweis des Higgs-Partikels, eines noch hypothethischen Elementarteilchens, dessen Existenz vom Standardmodell der Teilchenphysik vorhergesagt wird und das erklärt, warum die Austauschteilchen, die für alle in der Natur wirksamen Kräfte verantwortlich sind, Masse haben. Den Nachweis der Existenz (oder Nicht-Existenz) des Higgs-Partikels sagte Heuer für spätestens Ende nächsten Jahres voraus. Dies könne auch zum Einstieg in ein Verständnis von Dunkler Materie und Dunkler Energie führen, die etwa 95 % des Universums bilden. Gemessen an den Grenzverschiebungen der Teilchenphysik sind die in der Dermatopathologie trotz aller Fortschritte verschwindend gering.

Für Sie referiert

Zur **Stadieneinteilung des primären malignen Melanoms** werden nach der aktuellen Klassifikation des American Joint Committee on Cancer drei Parameter herangezogen: die maximale Tumordicke, die Ulzeration und die Mitoserate. Diese Einteilung wurde in einer Arbeit des Zentrums für Dermatopathologie Freiburg einer Kritik unterzogen. Während die Tumordicke recht zuverlässig bestimmt werden kann, nur geringen zeitlichen Schwankungen unterliegt und die Größe und damit das Entwicklungsstadium eines Melanoms reflektiert, unterliegen Ulzeration und Mitoserate starken zeitlichen Schwankungen und sind nur unzuverlässig zu bestimmen. Jedes Melanom kann von einem Moment zum anderen ulzerieren, und eine Ulzeration kann wieder abheilen. Traumatisch induzierte Ulzerationen sollen nach den Vorgaben des AJCC unberücksichtigt bleiben, sind histopathologisch aber nicht zuverlässig abgrenzbar. Auch die Mitosezahl ist schon wegen der kurzen Dauer der Metaphase im Zeitverlauf stark veränderlich. Mitosen sind bei den meisten Melanomen selten, oft schwer erkennbar und nicht immer Melanozyten zuzuordnen. Nach den Richtlinien des AJCC reicht der Nachweis einer einzigen Mitose für die Einteilung in eine schlechtere Prognosegruppe aus. Angesichts der Unzuverlässigkeit und Zufälligkeit ihrer Erhebung sind Ulzeration und Mitoserate für die Prognoseabschätzung des Melanoms ungeeignet und sollten entgegen den AJCC-Empfehlungen nicht zur Behandlungsplanung bei Melanompatienten herangezogen werden (Weyers W; Am J Dermatopathol 2011; 33: 371 – 378).

Die **Anwendung der AJCC-Klassifikation für Melanome** war auch Thema einer Umfrage bei deutschen Dermatohistologen. Das bereits im Titel der Arbeit angegebene Ziel bestand darin, eine *»histopathologische Diagnose des malignen Melanoms in Übereinstimmung mit der jüngsten AJCC-Klassifikation von 2009«* zu erreichen. Einige Unterlassungen in der AJCC-Klassifikation wurden dabei korrigiert. Zum Beispiel wurde empfohlen, die Mitoserate anhand von mit Haematoxylin und Eosin gefärbten Schnitten zu bestimmen und dabei nur Mitosen in der Dermis zu berücksichtigen. Die Zahl der Schnitte, die auf Mitosen abzusuchen seien, wurde allerdings nicht festgelegt. In der befragten Gruppe ergab sich ein hoher Grad an Übereinstimmung, der für die Angabe der Mitoserate bei Melanomen mit einer Dicke von ≤1 mm zum Beispiel 93 % betrug. Dabei ist zu berücksichtigen, dass bekannte Kritiker der AJCC-Klassifikation nicht in die Umfrage einbezogen wurden. Die Gründe, die 93 % der Befragten dazu bewegten, sich für die Angabe der Mitoserate im histopathologischen Befundbericht auszusprechen (z. B. Wichtigkeit für die Prognoseabschätzung oder Vermeidung unzähliger Telefonanfragen bei Nicht-Angabe), wurden nicht spezifiziert. Die Bestimmung der Mitoserate beim malignen Melanom wurde als *»wünschenswert«* bezeichnet. Allerdings wurde eingeräumt, dass *»bei dünnen Melanomen mit geringer Mitosezahl der Nachweis oder fehlende Nachweis einer dermalen Mitose als recht zufällig einzuschätzen ist.«* Deshalb sollte *»das Patienten-Management vor allem bei dünnen Melanomen nicht von der Mitoserate abhängig gemacht werden.«* Aus welchem Grunde die Mitoserate gerade bei dünnen Melanomen bestimmt werden sollte, wenn gleichzeitig davor gewarnt wird, sie in die Behandlungsplanung einfliessen zu lassen, geht aus dem Artikel nicht hervor (Garbe C et al.; JDDG 2011; 9: 690 – 699).

Nicht nur für Melanome hat sich die AJCC-Klassifikation geändert. In einer neuen **AJCC-Klassifikation für spinozelluläre Karzinome** wurde am Tumordurchmesser von 2 cm als Grenzwert für die Unterscheidung von T1- und T2-Karzinomen festgehalten

(≤ 2 cm vs. >2 cm). Neu berücksichtigt werden jedoch vier Risikofaktoren, und zwar Tumordicke (>2 mm oder Clark-Level ≥IV), perineurales Wachstum, Risiko-Lokalisation (Ohr oder Lippe; Karzinome an Augenlid, Vulva und Penis werden in der neuen Klassifikation nicht berücksichtigt) und Differenzierungsgrad (gut vs. schlecht differenziert). Bei Vorliegen von mindestens zwei dieser Risikofaktoren wird ein Karzinom unabhängig vom Tumordurchmesser als T2-Karzinom klassifiziert. Der Grenzwert von 5 cm im Durchmesser als Kriterium für T3-Karzinome wurde fallen gelassen. Als T3-Karzinome werden jetzt Karzinome klassifiziert, die Schädelknochen infiltrieren, als T4-Karzinome solche mit anderen Formen der Skelettinfiltration oder perineuraler Infiltration der Schädelbasis. Regeln für die Dickenmessung der oft exophytischen und stark aufgefalteten spinozellulären Karzinome wurden nicht formuliert. Am Tumorstadium T_{is} für in-situ-Karzinome wurde festgehalten, doch nicht alle in-situ-Karzinome wurden berücksichtigt. Die Einbeziehung von in-situ-Karzinomen vom Typ der solaren Keratose wurde nicht diskutiert, und epidemiologische Daten zu spinozellulären Karzinomen bleiben damit invalide (Farasat S et al.; J Am Acad Dermatol 2011; 64: 1051–1059).

Das schwierige Problem der **Diagnose atypischer spitzoider Tumoren** wurde von einer italienischen Arbeitsgruppe untersucht. Fälle mit Nachweis von Melanozyten im Sentinel-Lymphknoten wiesen im Primärtumor signifikant häufiger tief gelegene Mitosen, ein geringeres Entzündungsinfiltrat und häufiger Plasmazellen auf. Der Anteil MIB-1-positiver proliferierender Melanozyten lag zudem deutlich höher als bei Fällen ohne positiven Lymphknotenbefund (10 % vs. 5 %). BRAF-Mutationen wurden in 75 % der Fälle festgestellt, zeigten jedoch keine signifikante Korrelation mit dem weiteren Verlauf. Eine Mutationsanalyse mittels Fluoreszenz-in-situ-Hybridisierung unter Berücksichtigung von vier bei Melanomen häufigen Aberrationen (RREB1/MYB/CCND1/CEP6) ergab in 6 von 25 atypischen spitzoiden Tumoren Mutationen, während die Raten der Kontrollgruppen bei 2 von 10 (typische Spitz-Naevi) bzw. 9 von 10 (typische Melanome) lagen. Vier der Patienten mit FISH-Mutationen zeigten im weiteren Krankheitsverlauf keine Krankheitsprogression, wobei die Nachbeobachtungszeit allerdings teilweise gering war. Zwei der sechs Patienten mit Aberrationen entwickelten extranodale Metastasen, und einer dieser Patienten verstarb. Zur Untersuchung dieser schwer beurteilbaren Läsionen sollten verschiedene Techniken herangezogen werden (Massi D et al.; J Am Acad Dermatol 2011; 64: 919–935).

In einer Studie der Universität von Buffalo wurde der **Effekt einer Formalinfixierung auf die Ergebnisse der direkten Immunfluoreszenz bei bullösen Dermatosen** überprüft. Schon die zweiminütige Einwirkung einer 10 %igen Formalinlösung hob beim Pemphigus vulgaris das typische Fluoreszenzmuster vollständig auf. Beim bullösen Pemphigoid und der Dermatitis herpetiformis ließen sich nach ein bis vier Stunden teilweise noch krankheitstypische Fluoreszenzmuster nachweisen, allerdings in stetig abnehmender Zahl und Stärke. Die besonders schlechten Ergebnisse beim Pemphigus vulgaris wurden auf die oberflächlichere Lokalisation der Immunglobulin-Niederschläge und eine reduzierte Barrierefunktion der Epidermis zurückgeführt. Selbst nach kurzfristiger Formalineinwirkung ist eine Immunfluoreszenz-Diagnostik bei bullösen Dermatosen in der Regel nicht mehr möglich (Arbesman J et al.; J Am Acad Dermatol 2011; 65: 106–111).

Impressum

Herausgeber:
Zentrum für Dermatopathologie Freiburg

Anschrift:
Engelbergerstraße 19, 79106 Freiburg,
Tel: 0761 - 3 16 96, Fax: 0761 - 3 97 72

e-mail:
info@zdpf.de

Internet:
www.zdpf.de

Schriftleitung und redaktionelle Verantwortung:
Wolfgang Weyers, Carlos Diaz, Stefan Hörster, Susanna Borghi

Druck:
Druckerei Borchert, Weil-Haltingen

Satz, Gestaltung, Layoutfotografie:
kwasibanane, Freiburg
www.kwasibanane.de

Auflage: 5.200

pink & blue erscheint
1 bis 2 mal jährlich.
Erscheinungsdatum dieser Ausgabe: 3. 10. 2011

Wenn Sie Fragen oder Anregungen haben:

Zentrum für Dermatopathologie Freiburg,
Postfach 1268,
79012 Freiburg,
Tel: 0761 - 3 16 96
Fax: 0761 - 3 97 72
e-mail: info@zdpf.de

▲ *Verhärtete Haut an den Streckseiten beider Unterarme, die infolge der Sklerose teils weißlich imponiert.*

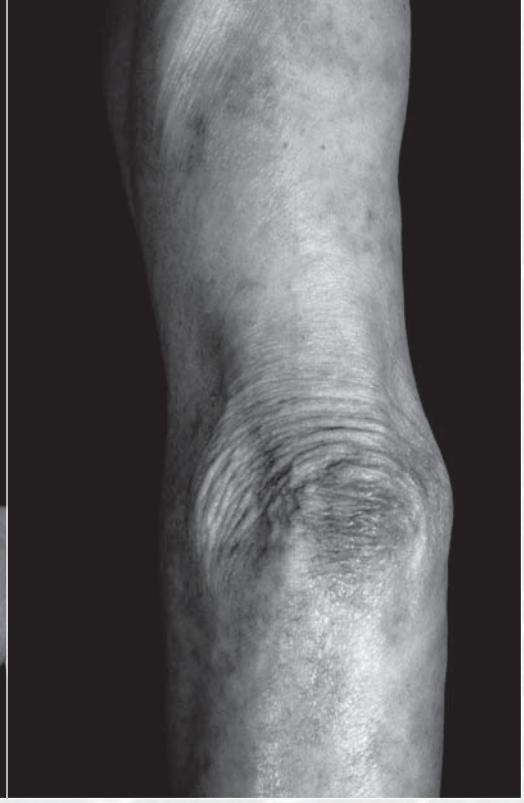

▲ *Im Randbereich der weißlichen, sklerotischen Areale sieht man unscharf begrenzte Rötungen.*

▲ *Starke diffuse Verhärtung der Haut an beiden Unterarmbeugeseiten. Am linken Unterarm sieht man die Biopsiestelle.*

Der besondere Fall

Sklerosierende Acrodermatitis chronica atrophicans

vorgestellt von Wolfgang Weyers (Freiburg)

Ein 66jähriger Patient stellte sich mit einer ausgedehnten, diffusen Verhärtung der Haut an den Extremitäten vor, die an den Beugeseiten der Unterarme am stärksten ausgeprägt war. In den am stärksten indurierten Arealen war die Haut weißlich verfärbt, während sie ansonsten eine unscharf begrenzte bläulich-livide Verfärbung aufwies. Letztere war im Randbereich der weißlichen Indurationen und über den Gelenken am stärksten ausgeprägt. Die Betonung der Verfärbung über den Gelenken war besonders augenfällig an Händen und Füßen, und dort vor allem an den Grundgelenken der Finger und Zehen. An den Handrücken und über den Kniegelenken zeigte die Haut eine deutliche Atrophie in Form einer Verdünnung und Fältelung. Die Haut war insgesamt trocken und wies vor allem an den Füßen eine leichte Schuppung auf. Die Hautveränderungen waren etwa symmetrisch angeordnet.

Der Patient gab an, die Veränderungen bestünden schon seit vielen Jahren und bereiteten bis auf die Verhärtung und eine erhöhte Schmerzempfindlichkeit keine Probleme. Die Verhärtung der Haut schränke allerdings die Beweglichkeit etwas ein, vor allem im Bereich der Sprunggelenke. Der Patient führte die Hautveränderungen auf Erfrierungen zurück, die er im Krieg an Händen und Füßen erlitten habe. Vor drei Jahren sei er an einem Karpaltunnel-Syndrom operiert worden. Seine körperliche Leistungsfähigkeit sei in den letzten Jahren zurückgegangen, und er fühle sich oft schlapp, habe aber sonst keine Beschwerden. Zeckenstiche waren nicht erinnerlich, die Borrelien-Serologie war jedoch positiv (IgG und IgM).

Eine Biopsie vom rechten Unterarm zeigte eine leicht verbreiterte Epidermis mit unregelmäßig verlängerten Reteleisten und breiter, kompakter Orthokeratose. Ferner wies die Hornschicht umschriebene Parakeratosehügel sowie im Bereich eines Follikelostiums Einschlüsse neutrophiler Granulozyten auf. Das Kollagen im Stratum papillare war deutlich vergröbert. Hier fand sich auch ein schütter lichenoides Lymphozyteninfiltrat mit Beteiligung einiger Plasmazellen. Fokal sah man einige Lymphozyten innerhalb

► *Hautatrophie an beiden Händen und rötlich-livide Verfärbung mit Betonung über den Streckseiten der Gelenke.*

►► *Ausgeprägte Sklerose im Bereich von Sprunggelenken und Füßen mit leichter Schuppung. Weißliche Areale werden von einer lividen Rötung umgeben, die über den Sprung- und Zehengelenken am stärksten ausgeprägt ist.*

▲ *Verhärtete weißliche Haut mit glatter, straffer Oberfläche, die das auffallende Licht reflektiert.*

▲ *Rötlich-livide Verfärbung und Hautatrophie über den Streckseiten der Kniegelenke.*

der Epidermis bei nur geringer Spongiose. Das Kollagen im Stratum reticulare war vergröbert und ging zur Tiefe hin in eine zellarme Sklerosezone über. Die Gefäße im Stratum reticulare waren stark erweitert und wurden von konzentrisch angeordneten, groben Kollagenfasern umscheidet.

Unter der Diagnose einer Acrodermatitis chronica atrophicans erfolgte eine Therapie mit Ceftriaxon (2 × 1 g i. v./die über 3 Wochen), worunter es nur zu einer geringen Besserung des Befundes kam. Wegen des Persistierens der rötlich-lividen Verfärbung wurde nochmals über zwei Wochen mit Penicillin G (2×10 Mega i. v./die) behandelt. Im Laufe dieser Therapie bildeten sich die Verfärbungen fast völlig zurück, die Verhärtung der Haut nahm ab, die Beweglichkeit der Sprunggelenke nahm zu, die Schmerzempfindlichkeit ließ nach, und das Allgemeinbefinden besserte sich.

Die Acrodermatitis chronica atrophicans geht, wie der Name besagt, in der Regel mit einer Atrophie der Haut einher, die auf einem Abbau von Bindegewebsfasern im Rahmen der Entzündungsreaktion beruht. Die Entzün-

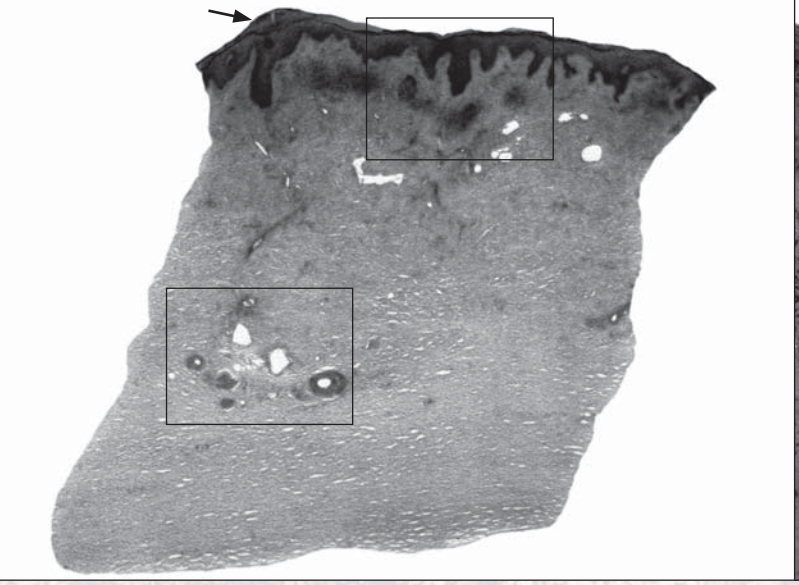

▲ *Biopsat von der Beugeseite des linken Unterarmes: Unregelmäßige Epithelhyperplasie mit kompakter Orthokeratose und fokaler Parakeratose. Im oberen Korium schütter lichenoides Entzündungsinfiltrat und ausgeprägte Fibrose, die zur Tiefe hin in eine zellarme Sklerosezone übergeht. Auffällig sind auch die stark erweiterten Gefäße. Die Kruste im Bereich eines Follikelostiums (Pfeil) ist Ausdruck einer assoziierten Follikulitis.*

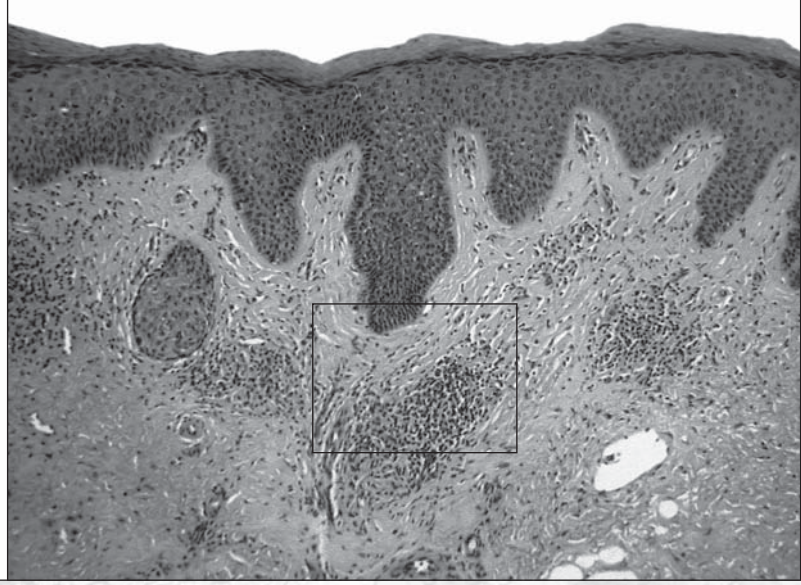

▲ *Die Epidermis ist stark hyperplastisch und weist eine verbreiterte, kompakte Hornschicht auf. Subepidermal ausgeprägte Fibrose mit Vermehrung von Fibrozyten und schütter lichenoidem Entzündungsinfiltrat. Starke Erweiterung der Gefäße.*

dung kann jedoch auch zu einer vermehrten Kollagenproduktion mit zunehmender Fibrosierung und Sklerosierung führen. Dies äußert sich meist in Form umschriebener fibröser Knoten an den Streckseiten der Ellenbogen- und Kniegelenke oder bandförmiger Indurationen über Ulna oder Tibia. Wegen der rötlich-lividen Verfärbung im Randbereich können solche sklerotischen Herde eine Morphaea imitieren, die ja ebenfalls teilweise dem Spektrum der chronischen Borreliosen zugerechnet wird und sich in typischen Fällen als sklerotischer Plaque mit entzündlichem Randsaum (»lilac ring«) manifestiert. Morphaeiforme Veränderungen finden sich bei etwa 5 bis 10 % der Patienten mit Acrodermatitis chronica atrophicans, aber nur selten so ausgeprägt wie im vorliegenden Fall.

Ein weiterer ungewöhnlicher Aspekt im vorliegenden Fall war die gleichmäßige Anordnung der Veränderungen an allen vier Extremitäten. Gewöhnlich ist die Acrodermatitis chronica atrophicans auf eine Extremität begrenzt, nämlich auf die vom Zeckenstich betroffene, von dem die Borreliose ihren Ausgang nahm. Die Differenzialdiagnose umfasst in solchen Fällen andere unilaterale Schwellungen und Rötungen, wie zum Beispiel eine Beinvenenthrombose oder eine postthrombotische Stauungsdermatitis. Fälle mit ausgedehnten Veränderungen, die alle Extremitäten betreffen, sind in der Literatur jedoch dokumentiert.

Trotz der ungewöhnlichen Aspekte ließ sich die Diagnose einer Acrodermatitis chronica atrophicans bereits klinisch mit hoher Sicherheit stellen. Typisch waren vor allem die Atrophie und livide Verfärbung an den Händen und über den Knien, die nicht zur Differenzialdiagnose einer Sklerodermie passten. Typisch war auch die Angabe einer erhöhten Schmerzempfindlichkeit bei leichten Stößen oder Schlägen, die an den Unterschenkeln besonders ausgeprägt war. Dieses Phänomen wird als Allodynie bezeichnet und von vielen Patienten mit fortgeschrittener Acrodermatitis chronica atrophicans angegeben. Die trockene Haut mit leichter Schuppung wird bei der sklerosierenden Acrodermatitis chronica atrophicans ebenfalls häufig beobachtet und auf eine Zerstörung von Hautanhangsgebilden zurückgeführt. Auch über eine Assoziation mit einem Karpaltunnel-Syndrom wurde in der Literatur berichtet. Obwohl es sich hier wahrscheinlich um ein zufälliges Zusammentreffen handelt, kann die Fibrosierung im Rahmen der Acrodermatitis chronica atrophicans eine Dupuytren'sche Kontraktur mit Karpaltunnel-Syndrom verstärken.

Gesichert wurde die Diagnose durch die positive Borrelien-Serologie und den histopathologischen Befund. Charakteristisch für Borreliosen ist ein perivaskuläres und interstitielles Infiltrat in der gesamten Dermis, dem neben Lymphozyten meist auch einige Plasmazellen angehören. Das gleiche Bild sieht man im entzündlichen Stadium der Morphaea. Bei chronischen Borreliosen, die zum klinischen Bild der Acrodermatitis chronica atrophicans führen, ist das Infiltrat in der oberen Dermis oft bandförmig, die Gefäße sind stark erweitert, es finden sich vermehrt Gefäßanschnitte, und die Kollagenfasern und elastischen Fasern sind in der Regel dünn und fragmentiert. Bei der sklerotischen Verlaufsform der Acrodermatitis chronica atrophicans sind die Kollagenfasern dagegen vergröbert, wie dies auch für die Morphaea gilt. Dies erschwert die Differenzialdiagnose. Die übrigen Unterscheidungsmerkmale aber bleiben, nämlich

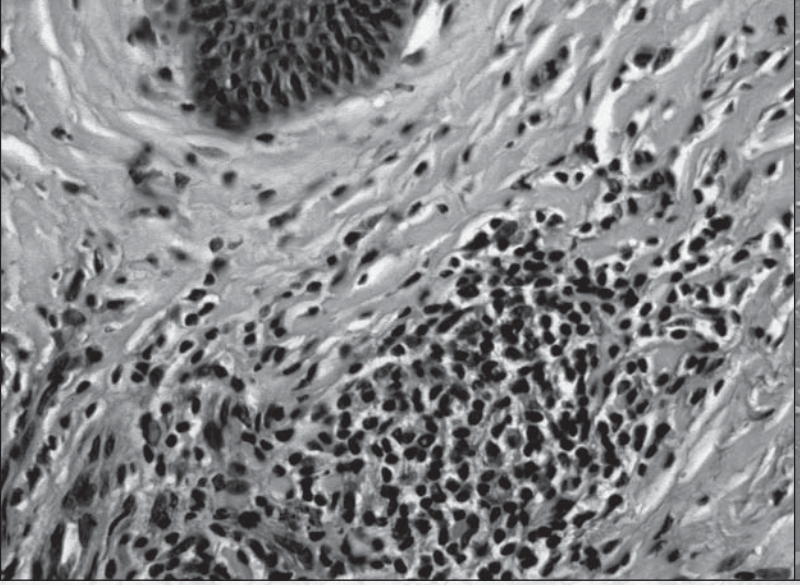

▲ *Ausgeprägte Vergröberung der kollagenen Fasern im Stratum papillare. Dem Entzündungsinfiltrat gehören neben Lymphozyten auch vereinzelt Plasmazellen an.*

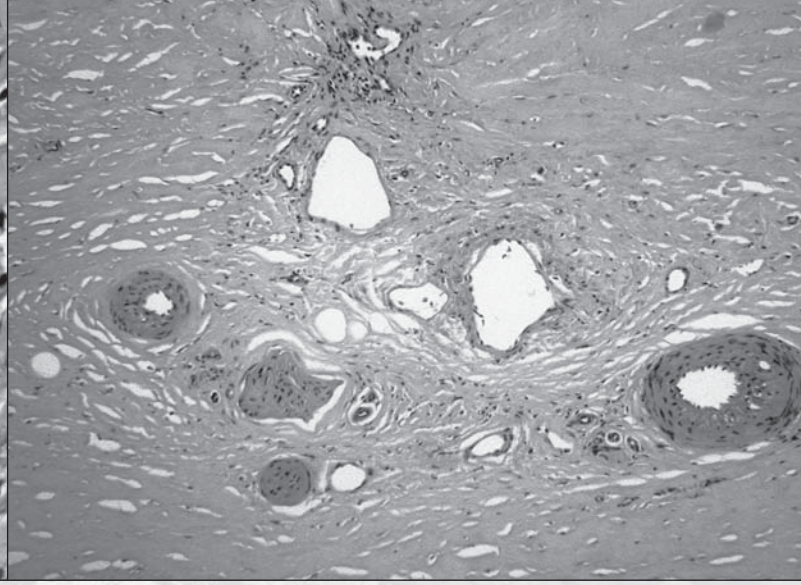

▲ *In der unteren Dermis Sklerose in Form vergröberter Kollagenfaserbündel mit nur wenigen Fibrozyten und geringem Lymphozyteninfiltrat. Nerven und stark erweiterete Gefäße werden von konzentrisch angeordneten Kollagenfasern umscheidet.*

das bandförmige Infiltrat in der oberen Dermis und die Vermehrung von Anschnitten erweiterter Gefäße. Zudem finden sich bei der Acrodermatitis chronica atrophicans häufiger Lymphozyten in der Epidermis. Die letztgenannten Befunde sprachen im vorliegenden Fall auch histopathologisch für die Diagnose einer Acrodermatitis chronica atrophicans.

Für die Behandlung der Acrodermatitis chronica atrophicans werden vor allem Doxycyclin (2×100 mg/die p. o.), Amoxicillin (3×500 mg/die p. o.) oder Cefuroxim (2×500 mg/die p.o.) empfohlen. Die Therapiedauer sollte drei Wochen betragen. Wegen des ausgeprägten Befundes und der Sklerose erfolgte im vorliegenden Fall eine dreiwöchige parenterale Therapie mit Ceftriaxon, wie sie auch für die chronische Neuroborreliose empfohlen wird. In der Regel sind Borrelien gegenüber Cephalosporinen der dritten Generation sehr empfindlich; Resistenzen wurden nur vereinzelt beschrieben. Als Ursache für den mangelnden klinischen Erfolg der Behandlung beim hier geschilderten Patienten kommt neben einer Resistenz auch die Sklerose in Betracht, die zu einer gestörten Diffusion und einer zu geringen Konzentration des Antibiotikums im Gewebe geführt haben könnte. Die Besserung nach der anschließenden Therapie mit Penicillin G ist daher möglicherweise nicht dem Wechsel des Antibiotikums, sondern der verlängerten Behandlungsdauer zu verdanken.

Literatur:

1 Aberer E, Klade H, Hobisch G. A clinical, histological, and immunohistochemical comparison of acrodermatitis chronic atrophicans and morphea. Am J Dermatopathol 1991; 13: 334–41.

2 Brehmer-Andersson E, Hovmark A, Åsbrink E. Acrodermatitis chronica atrophicans: histopathologic findings and clinical correlations in 111 cases. Acta Derm Venereol (Stockh) 1998; 78: 207–213.

3 Brzonova I, Wollenberg A, Prinz JC. Acrodermatitis chronica atrophicans affecting all four limbs in an 11 year-old girl. Br J Dermatol 2002; 147: 375–378.

4 Luyasu V, Buffioux B. Usefulness of laboratory investigations for the diagnosis of acrodermatitis chronica atrophicans. Acta Clin Belg 2002; 57: 223–226.

5 Müllegger RR. Dermatological manifestations of Lyme borreliosis. Eur J Dermatol 2004; 14: 296–309.

6 Ruzić-Sablijić E, Podreka T, Maraspin V, Strle F. Susceptibility of Borrelia afzelii strains to antimicrobial agents. Int J Antimicrob Agents 2005; 25: 474–478.

7 Hunfeld KP, Brade V. Antimicrobial susceptibility of Borrelia burgdorferi sensu lato: what we know, what we don't know, and what we need to know. Wien Klin Wochenschr 2006; 118: 659–668.

8 Wormser GP, Dattwyler RJ, Shapiro ED, Halperin JJ, Steere AC, et al. The clinical assessment, treatment, and prevention of Lyme disease, human granulocytic anaplasmosis, and babesiosis: Clinical practice guidelines by the infectious diseases society of America. Clin Infect Dis 2006; 43:1089–1134.

9 Nau R, Christen HJ, Eiffert H. Lyme disease – current state of knowledge. Dt Arztebl Int 2009; 106: 72–82.

Memories

Karl Herxheimer – 150 Jahre

Das Leben wird gelebt aus der Vergangenheit heraus in eine Zukunft, die, anfangs weit geöffnet, sich langsam nur verengt. Wohl geht der Blick in beide Richtungen, doch auch mit zunehmendem Alter geht er zumeist nach vorn auf das noch Unbekannte. Bei Biografien ist dies anders. Vom Endpunkt, den man kennt, blickt man zurück, um aus den Anfängen heraus den Endpunkt zu erklären. Dies gilt besonders, wenn jener Endpunkt das Leben überschattet, wie dies der Fall war bei Karl Herxheimer. Doch hat das Leben Herxheimers mit seinem Endpunkt wenig zu tun.

Vor 150 Jahren, am 26. Juni 1861, wurde Karl Herxheimer als jüngstes von zehn Kindern einer vermögenden jüdischen Familie in Wiesbaden geboren. Den größten Einfluss auf ihn hatte von seinen Geschwistern sein zwanzig Jahre älterer Bruder Salomon, ein Schüler Ferdinand Hebras, der sich 1874 in Frankfurt als Hautarzt niederließ und ab 1876 eine eigene dermatologische Privatklinik und Poliklinik betrieb. Karl Herxheimer war ein guter Schüler, wenngleich er mit der im deutschen Kaiserreich üblichen strengen Disziplinierung nicht zurechtkam und 1879 das heimische Gymnasium verlassen musste. Ein Jahr später bestand er in Montabaur sein Abitur und studierte anschließend Medizin in Freiburg, Straßburg und Würzburg. Das Beispiel seines Bruders führte ihn zur Dermatologie. 1885 promovierte Herxheimer in Würzburg mit einer Dissertation über die Lues cerebri. Anschließend arbeitete er anderthalb Jahre am Senckenbergischen Institut für Pathologie in Frankfurt unter Leitung von Carl Weigert, einem Pionier auf dem Gebiete histochemischer Färbungen, dem es als erstem gelungen war, Bakterien im Gewebe darzustellen. Unter Weigert arbeitete sich Herxheimer in die histologische Technik und Histopathologie ein und publizierte erste wissenschaftliche Arbeiten, unter anderem über *»ein neues Färbungsverfahren für die elastischen Fasern der Haut«*. Weigert verhalf ihm auch zu einer Assistenzarztstelle bei seinem Freund Albert Neisser, dem Leiter der Breslauer Hautklinik.

Nach einem Jahr in Breslau kehrte Herxheimer im Oktober 1887 nach Frankfurt zurück, wo er sich als Hautarzt niederließ. Neben seinen Sprechstunden in der eigenen Praxis arbeitete er jeden Mittag in der Poliklinik seines Bruders Salomon mit und nahm auch seine histologischen Arbeiten am Institut von Carl Weigert wieder auf. Bei der Untersuchung von Hautschnitten mit einer von Weigert modifizierten Gram-Färbung beschrieb Herxheimer 1889 *»eigenthümliche Fasern in der Epidermis und im Epithel gewisser Schleimhäute«*, die er ursprünglich als Kanalsystem zum Zweck der Zellernährung interpretierte. Tatsächlich handelte es sich um den ersten färberischen Nachweis von Tonofilamenten.

Im Jahre 1894 wurde Herxheimer die Leitung der neuen Städtischen Hautklinik in Frankfurt-Sachsenhausen übertragen. Ein Jahr später gründete er zusammen mit dem Wiesbadener Carl Touton und dem Stuttgarter Friedrich Hammer die Südwestdeutsche Dermatologenvereinigung, die unter seiner Regie ein- bis zweimal im Jahr zu zwanglosen Treffen zusammenkam, um in entspannter und oft heiterer Atmosphäre interessante und schwierige Fälle zu diskutieren. Herxheimer blieb bis 1931 Vorsitzender und Tagungsleiter. Der ärztlichen Weiterbildung dienten auch regelmäßige Kurse im Frankfurter Ärztlichen Verein, die Herxheimer ab 1900 gemeinsam mit anderen Kollegen organisierte. Nach dem Tod seines Bruders Salomon im Sommer 1899 übernahm Herxheimer außerdem die Leitung von dessen privater Poliklinik, bis diese 1914 mit der Hautklinik des Städtischen Krankenhauses vereinigt wurde.

Neben all diesen Tätigkeiten war Herxheimer auch wissenschaftlich aktiv. Kein Jahr verging ohne mehrere Publikationen in Fachzeitschriften, deren Spektrum von der klinisch-histopathologischen Diagnostik über die externe Therapie und Röntgentherapie bis hin zur histologischen Grundlagenforschung reichte. Herxheimer war einer der ersten Mediziner, der im modernen Sinne Chemotherapie betrieb. Bereits 1907 setzte er das von Paul Ehrlich entwickelte Arsacetin, einen Vorläufer des Salvarsans, zur Behandlung der Syphilis ein, und Paul Ehrlich berichtete über *»höchst auffällige Besserungen der spezifischen Krankheitsherde …, von denen Dr. Herxheimer ganz entzückt ist.«* Drei Jahre später berichtete Herxheimer über erste Erfahrungen mit Salvarsan in der Therapie der Syphilis. Weiter hervorzuheben sind seine Charakterisierung der Chlorakne 1899, Studien zur färberischen Darstellung von Spirochaeta pallida im Gewebe in den Jahren 1905 und 1906 sowie der Nachweis der epidermalen Basalmembran im Jahre 1916. Die Existenz einer Basalmembran zwischen Epidermis und Dermis war zuvor von vielen Histologen bestritten worden, unter anderem von Albert Kölliker und Hans Rabl. Andere Autoren, wie Unna und Bloch, räumten die Existenz einer homogenen Grenzschicht unterhalb der Epidermis ein, erklärten jedoch, *»das Fehlen von doppelten Konturen beweist die Nichtexistenz einer eigentlichen Basal-Membran.«* Herxheimer gelang es, mit neuen Färbemethoden die doppelten Konturen zu unterscheiden und so den Nachweis einer echten Membran zu erbringen.

Besondere Bedeutung erlangten zwei Arbeiten Herxheimers aus dem Jahre 1902. Die erste behandelte *»eine bei Syphilitischen vorkommende Quecksilberreaktion«*, die in einer Aggrava-

► *Karl Herxheimer (1861 – 1942)*

tion der Symptomatik nach Einleitung der Therapie bestand und heute als Herxheimer- oder Jarisch-Herxheimer-Reaktion bezeichnet wird. Verursacht wird die Reaktion durch Freisetzung von Endotoxinen aus zerfallenden Bakterien. Bereits Herxheimer hob hervor, *»dass die Schnelligkeit der Heilung der Effloreszenzen in direktem Verhältnis zur Intensität der Reaktion steht.«* Die zweite wichtige Arbeit aus dem Jahre 1902 behandelte die Acrodermatitis chronica atrophicans. Das Krankheitsbild war schon zuvor mehrfach beschrieben worden, unter anderem im Jahre 1900 von Filip Josef Pick, der es als »Erythromelie« bezeichnete. Herxheimers Beschreibung, die er zusammen mit seinem Assistenten Kuno Hartmann publizierte, war jedoch viel genauer und bezog auch histopathologische Befunde in verschiedenen Stadien mit ein. Herxheimer unterschied das frühe *»Infiltrationsstadium«* mit mäßiger Hyperkeratose und einem perivaskulären und interstitiellen Infiltrat ohne Plasmazellvermehrung im Stratum reticulare, wo *»die Zahl elastischer Fasern erheblich verringert«* war, von einem späten *»atrophischen Stadium«* mit stärkerer Hyperkeratose, Verschmälerung des Stratum spinosum auf wenige Zelllagen, verstrichenen Reteleisten, Verlust elastischer Fasern im mittleren Korium und plasmazellreichem Entzündungsinfiltrat. Bezüglich der Ätiologie diskutierte Herxheimer eine Verursachung durch Kälteexposition, aber auch durch ein infektiöses Agens, wenngleich er keine Erreger nachweisen konnte. Erst in den 80er Jahren gelang die Einordnung der Acrodermatitis chronica atrophicans als Spätmanifestation einer Borreliose.

Unter Herxheimers Leitung entstand in Frankfurt-Sachsenhausen eine der modernsten Hautkliniken Deutschlands, die zwischen 1894 und 1906 von etwa 50 auf 300 Betten anwuchs und mit einem großen Lichtheilinstitut, Einrichtungen zur Balneotherapie, einem Laboratorium und einer umfangreichen Moulagen-Sammlung ausgestattet wurde. Als 1907 die Frankfurter Hautklinik um zwei Bauten erweitert wurde, wurde Herxheimer in Anerkennung seiner Leistungen mit einer Titularprofessur geehrt, eine besondere Auszeichnung, da er bis dahin weder eine Habilitationsschrift abgefasst noch an einer Universität gelehrt hatte. Dem wachsenden Renommee Herxheimers im In- und Ausland wurde auch dadurch Rechnung getragen, dass der 10. Kongress der Deutschen Dermatologischen Gesellschaft im Jahre 1908 nach Frankfurt vergeben wurde.

Die Erweiterungen des Städtischen Krankenhauses Sachsenhausen waren ein wesentlicher Pfeiler für die Gründung der Frankfurter Universität im Jahre 1914. Mehrere Einrichtungen, wie Herxheimers private Poliklinik, das Senckenbergische Institut für Pathologie und die Senckenbergische Bibliothek gingen in das neue Universitätsklinikum ein. Herxheimer stand dem Hauptinitiator der Frankfurter Universität, dem damaligen Oberbürgermeister Franz Adickes, als enger Berater zur Seite. Zur finanziellen Grundlage der Universität, die ganz auf Stiftungen beruhte, steuerte Herxheimer selbst 100.000 Mark bei. Mit

kwasibanane grafikdesign webdesign screendesign fotodesign layout
anschrift: lise-meitner-straße 12 DIVA raum 220 in 79100 freiburg
telefonnummer (07 61. 70 43 96 30), fax (07 61. 70 43 96 31), email (was.geht@kwasibanane.de)
internet (www.kwasibanane.de)
kwasibanane

Gründung der Universität erhielt Herxheimer eines der damals noch seltenen Ordinariate für Dermatologie. 1917 wurde ihm der Titel eines »Geheimen Medizinalrats« verliehen. Von 1917 bis 1918 war Herxheimer Dekan der Frankfurter Medizinischen Fakultät.

Bei den Studenten erfreute sich Herxheimer großer Beliebtheit. Dafür sorgte nicht nur der didaktische Aufbau seiner Vorlesungen und Krankendemonstrationen, sondern auch sein Humor, mit dem er Vorträge aufzulockern verstand. Zu Herxheimers Studenten zählte Curt Emmrich, der später unter dem Pseudonym Peter Bamm als Schriftsteller bekannt wurde und der Herxheimers Vorlesungen rückblickend in den Worten schilderte: *»Der Professor wurde der Bosheit seines Witzes wegen ebenso gefürchtet wie bewundert. Sein Kolleg war ein erlesener Genuss.«*

Zu Herxheimers Popularität trug auch seine Heimatverbundenheit bei. Herxheimer liebte Frankfurt, seine Geschichte und seine Gedichte, die er gerne im Kreise von Freunden rezitierte, wie etwa beim wöchentlichen Ärztestammtisch, bei dem er fast jeden Donnerstagabend zugegen war. Herxheimer war ein Freund der klassischen Literatur und ließ im Gespräch gerne Zitate von Goethe oder Shakespeare fallen. Ausdruck dieser Vorliebe war ein Vortrag über »Shakespeare und die Hautkrankheiten«, den er 1931 auf einer Tagung der Südwestdeutschen Dermatologenvereinigung hielt. Herxheimer zitierte dabei Auszüge aus verschiedenen Dramen, in denen Hautkrankheiten wie Rosacea, Lepra und Syphilis beschrieben wurden, und kam zum Schluss, *»dass etwa vor 330 Jahren Shakespeare schon sehr wesentliche Kenntnisse auf unserem Spezialgebiete besessen hat.«*

Herxheimer lebte für die Dermatologie. Dazu trug sicher bei, dass seine Ehe mit Olga Fanny Hepner, die er 1890 geheiratet hatte, kinderlos blieb. Als er 1926 das gesetzlich vorgeschriebene Pensionsalter erreichte, bat er mit der Begründung, dass er sich *»körperlich und geistig noch völlig im Stande fühle, seine amtlichen Funktionen auszuführen,«* um eine Dienstzeitverlängerung, die mehrfach bis seiner endgültigen Emeritierung im Oktober 1929 bewilligt wurde. Herxheimers Aktivität als Lehrer und Forscher blieb auch in diesen Jahren ungebrochen und schlug sich unter anderem in Arbeiten über eosinophile Granulozyten (mit Franz Herrmann, 1928), die Degeneration von Bindegewebsfasern (mit Friedrich Schmidt-La Baume, 1929) und die histologischen Folgen einer Grenzstrahltherapie (mit Erich Uhlmann, 1929) nieder. Im Jahre 1929 publizierte Herxheimer mit seinem Assistenten Edmund Hofmann ein Lehrbuch mit dem Titel »Die Hautkrankheiten«. Da auch zu diesem Zeitpunkt noch kein Nachfolger gefunden war, blieb Herxheimer noch ein weiteres Jahr geschäftsführender Direktor der Frankfurter Hautklinik, ehe im Oktober 1930 Oscar Gans seine Nachfolge antrat.

Bereits 1928 war Herxheimers Ehefrau nach langer Krankheit gestorben, und auch deshalb war Herxheimer sicher froh über das gute Verhältnis zu Oscar Gans, dem er zu einem väterlichen Freund wurde. Weit über dessen Dienstantritt hinaus blieb Herxheimer an der Hautklinik tätig, hielt pro Woche je eine einstündige Vorlesung über die »Therapie der Hautkrankheiten« und »ausgewählte Kapitel aus dem Gebiet der Haut- und Geschlechtskrankheiten« und beschäftigte sich intensiv mit histopathologischen Studien. Trotz der besonderen Expertise von Oscar Gans auf dem Gebiete der Dermatohistopathologie blieb Herxheimer ehrenamtlich Leiter des histopathologischen Labors.

Dies endete mit der Machtübernahme durch die Nationalsozialisten. Da auch Oscar Gans jüdischer Herkunft war, wurde er schon im Mai 1933 bedrängt, die Leitung der Hautklinik niederzulegen und Ende März 1934 endgültig entlassen. Willkürliche Verhaftungen, Schikanen und Gewalt gegen Juden bestärkten ihn in seinem Entschluss, Deutschland zu verlassen. Herxheimer teilte seine Sorgen, doch als Gans ihm mitteilte, er plane, nach Bombay auszuwandern, verglich Herxheimer die aktuelle Situation mit Pogromen früherer Zeiten und erklärte: *»So was kann … auch heute noch*

► *Karl Herxheimer im Kreise seiner Mitarbeiter an der Frankfurter Hautklinik, rechts neben ihm seine Oberärzte Friedrich Schmidt-La Baume und Franz Herrmann und auf dem Schoß sein alter Dackel Greif.*

passieren, wenn auch nicht so schlimm wie damals. Aber auch das wird vorübergehen.«

Zum Ende des Jahres 1935 wurde Herxheimer endgültig in den Ruhestand versetzt. Die Lehrbefugnis an der Universität Frankfurt wurde ihm entzogen, seine Bezüge wurden gekürzt. Die Klinik durfte er fortan nicht mehr betreten, doch duldete der neue Leiter Martin Schubert, ein alter Parteigenosse und SA-Mann, dass Herxheimer im nahegelegenen Rosengarten des Universitätsklinikums von seinen früheren Mitarbeitern weiter konsultiert wurde. Auch Patienten wurden ihm dort vorgestellt. Im August 1934 musste Herxheimer sein großes Haus verlassen und in eine kleinere Wohnung ziehen, doch besaß er immer noch ein Haus am Thuner See in der Schweiz, wo er noch im Sommer 1936 Urlaub machte. In Frankfurt verbrachte er viel Zeit mit seinem Dackel Greif, mit dem er ausgedehnte Wanderungen durch den Taunus machte, und er erhielt weiterhin Zuspruch von Freunden und Bekannten. Als Oscar Gans ihn 1936 bei einem Besuch in Frankfurt fragte, wie er unter den verschlechterten Lebensumständen in Deutschland bleiben könne, erwiderte Herxheimer: *»Ich kann Frankfurt nicht verlassen, und ich will es auf meine alten Tage nicht verlassen. Mich kennt hier ja jedermann. Wenn ich auf die Elektrische steig, sagt der Schaffner zu mir: ‚Ei, des is recht, Herr Geheimrat, des Sie bei uns bleiwe. Ihne bassiert nix, jed' Kind kennt Ihne, unn Sie hawwe unsrer Stadt nur Gudes gedahn. Sie derfe net fortgehn.' Vox populi, vox Dei!' Und so frag ich Sie, Herr Gans, warum sollte ich fortgehen?«*

Dies war im Jahr 1936, als sich das Klima in Deutschland im Zusammenhang mit den Olympischen Spielen vorübergehend etwas entspannte. Wie viele andere Betroffene und Nicht-Betroffene sah Herxheimer nicht voraus, was noch folgen würde, zum Beispiel der Entzug der Approbation im Sommer 1938, die Pogromnacht am 9. November 1938, eine Verordnung von 1939, die alle Juden verpflichtete, die Namen »Israel« oder »Sara« anzunehmen, und die Pflicht zum Tragen eines Judensterns 1941. Das Vermögen von Juden wurde konfisziert unter Einschluss von Gegenständen des täglichen Bedarfs, wie Möbeln, Hausgeräten und Fahrrädern. Herxheimer selbst musste mit seiner Haushälterin mehrfach in kleinere Wohnungen umziehen. Besonders betroffen war er, als er nach jahrzehntelanger Zugehörigkeit vom wöchentlichen Ärztestammtisch ausgeschlossen wurde, und zwar, wie es hieß, *»im eigenen Interesse«*. Trotz allem aber lehnte Herxheimer es weiter ab, Frankfurt zu verlassen. Als 1941 von Freunden unter Mitarbeit eines hohen SA-Offiziers seine Flucht in die Schweiz vorbereitet wurde, ging er nicht darauf ein, sondern erklärte, sein *»Schicksal bis zur Neige«* tragen zu wollen.

Das Exil in der Schweiz war es sicher nicht, das ihn schreckte, denn schließlich hatte er dort seit Jahren den Sommer verbracht. Seine Weigerung, Frankfurt zu verlassen, entsprang auch nicht senilem Starrsinn oder Unbelehrbarkeit. Sie war Ausdruck des Stolzes einer herausragenden Persönlichkeit, die 80jährig ohnehin dem Tode ins Auge sah und sich auf die letzten Tage nicht davonstehlen wollte, die nicht besser davonkommen wollte als viele Leidensgenossen, die weder den Unterdrückern die Last der Verantwortung abnehmen wollte noch früheren Bekannten die Last der Scham, wortlos und tatenlos zuzuschauen.

Darüber, ob noch andere Gründe Herxheimer zum Ausharren bewogen, kann man nur spekulieren. Da er keine Kinder hatte, trug er Verantwortung nur für sich selbst. Er liebte die Natur, die er auf seinen Wanderungen in den Taunus ebenso unbeteiligt und friedlich vorfand wie zuvor, und zog sicher Trost aus deren Beständigkeit und der Einsicht, dass vor dem Hintergrund des ewigen Werdens der Einzelne und der Augenblick wenig Bedeutung haben. Herxheimer kannte den episodenhaften Ablauf der Geschichte, und seine 1934 geäußerte Einschätzung, *»auch das wird vorübergehen«*, erwies sich letztlich als zutreffend. Wahrscheinlich gelang es ihm, sich immer wieder von der Zeit abzukoppeln und im Bewusstsein in andere Rollen und Zeiten zu schlüpfen, in frühere Stationen seines Lebens und vielleicht auch in ein Nachleben, in dem seine Reputation wiederhergestellt war. Vielleicht war es die Distanz zu seiner Umwelt und sich selbst, ein Nicht-Mehr-Begehren-Wollen, das ihn in seinen letzten Jahren zum stummen Zeugen des eigenen Schicksals machte.



► *Die letzte Aufnahme von Karl Herxheimer kurz vor seinem Abtransport nach Theresienstadt.*

Das Schicksal kam in Form eines Schreibens, das der Kurator der Frankfurter Universität am 24. August 1942 an die Gestapo sandte. Darin hieß es: *»Der ehemalige jüdische Universitätsprofessor Dr. Karl Israel Herxheimer, wohnhaft hier Friedrichstraße 26 I, Kenn-Nummer Q 02182 bezieht aus der hiesigen Universitätskasse staatliche Versorgungsbezüge. Zur Vermeidung von Überzahlungen bitte ich um eine Mitteilung hierher, falls Herxheimer evakuiert werden sollte.«* Drei Tage später wurden Herxheimer und seine jüdische Haushälterin verhaftet und zunächst in ein Sammellager im Frankfurter Stadtzentrum gebracht. Von dort schrieb Herxheimer einen Abschiedsbrief an Margot Knittel, eine Krankenschwester, die lange unter ihm gearbeitet und ihn bis zuletzt mit Lebensmitteln versorgt hatte. Der Brief endete mit den Worten: *»Beim Abschied sende ich Ihnen herzlichen Dank für alle Ihre Liebe und Güte. Leben Sie wohl. Ihr alter K.H.«*

Kurz darauf wurde Herxheimer zusammen mit 550 weiteren Frankfurter Juden in einem verplompten Güterwaggon nach Theresienstadt deportiert. Noch während des Transports wurde in seiner Heimatstadt die Personalakte Herxheimers mit dem Vermerk versehen: *»Der emeritierte Professor Dr. Karl Israel Herxheimer ist lt. fernmündlicher Mitteilung der Staatspolizei Frankfurt a.M. am 1. September 1942 evakuiert worden. Die Universitätskasse wird angewiesen, ab diesem Zeitpunkt die Zahlung der Bezüge einzustellen.«* Im Konzentrationslager von Theresienstadt starb der ohnehin bereits geschwächte Herxheimer am 6. Dezember 1942 an Hunger und Dysenterie.

Das Schicksal eines bitteren Endes hatte Herxheimer mit den meisten Menschen gemein. Die letzten Jahre sind der Regel schwer und für nicht wenige Menschen schwerer, als sie es für Herxheimer waren, der zumindest in völliger geistiger Klarheit und Würde dem Ende entgegenging. Natürlich können äußere Lebensumstände die Würde beschädigen, etwa eine Unterbringung, wie Herxheimer sie in Theresienstadt erfahren musste, zu Hunderten eingepfercht in einen Raum mit kleinen, vergitterten Fenstern, durch die weder Luft noch Tageslicht drang, ohne ausreichende hygienische Versorgung und ausreichende Nahrung. Doch gerade für Herxheimer, der entschlossen war, sein *»Schicksal bis zur Neige«* zu tragen, war Würde sicher eine Frage der inneren Haltung. Mit seinem Tod hatte sich Herxheimer schon lange auseinandergesetzt. Bereits 1919 litt er an Herzbeschwerden, und Ende 1941 verbrachte er wegen einer Angina pectoris eine Woche im Krankenhaus der Frankfurter Jüdischen Gemeinde. Als politisch und historisch geschulter Mensch wird er spätestens Mitte 1942 erkannt haben, dass das Ende des Nationalsozialismus nur eine Frage der Zeit war. Ob er es noch miterleben dürfte oder nicht, spielte letztlich keine Rolle. Es ist schwer, die Gedanken zu ermessen, die einen Menschen in den letzten Stunden bewegen. Ganz sicher dachte Herxheimer nicht nur an das Jetzt, sondern auch an das Gestern, an seine gewaltige Lebensleistung, und vielleicht auch an ein Morgen, an dem seine Lebensleistung wieder Früchte tragen würde.

Das ist es!

Es handelt sich um sogenannte »fibroide Knoten« bei einer Acrodermatitis chronica atrophicans. Diese Knoten, die erstmals 1905 von Karl Herxheimer beschrieben wurden, treten bei knapp einem Fünftel der Patienten auf und sind in den meisten Fällen an den Ellenbogenstreckseiten lokalisiert. Nur relativ selten finden sie sich in anderen Regionen, z. B. an den Kniestreckseiten oder an Fingern und Zehen. Insofern lässt bereits die Lokalisation an eine Acrodermatitis chronica atrophicans denken.

Allerdings treten umschriebene Knoten an den Ellenbogenstreckseiten auch bei anderen Krankheiten auf, unter anderem bei rheumatoider Arthritis, Gicht und Fettstoffwechselstörungen. Xanthome, die sich häufig an den Ellenbogenstreckseiten manifestieren, weisen in der Regel eine gelblich-orange Färbung auf, die im vorliegenden Fall fehlte. Gichttophi sind an den Ellenbogenstreckseiten relativ selten, und wenn sie dort auftreten, liegen meist auch Tophi in anderer Lokalisation vor, zum Beispiel an den Ohrmuscheln sowie an Händen und Füßen. Dagegen sind Rheumaknoten und juxtaartikuläre Knoten eines Granuloma anulare nicht selten auf die Ellenbogenstreckseiten begrenzt und klinisch von den hier gezeigten fibroiden Knoten der Acrodermatitis chronica atrophicans nicht abgrenzbar. Eine Abgrenzung ermöglichen zusätzliche klinische Hinweise auf eine Acrodermatitis chronica atrophicans (z. B. Atrophie und bläulich-livide Verfärbungen) und die Histopathologie, die im Unterschied zu Gichttophi, Rheumaknoten und Granuloma anulare keine granulomatöse Entzündung, sondern eine ausgeprägte Fibrosklerose zeigt.

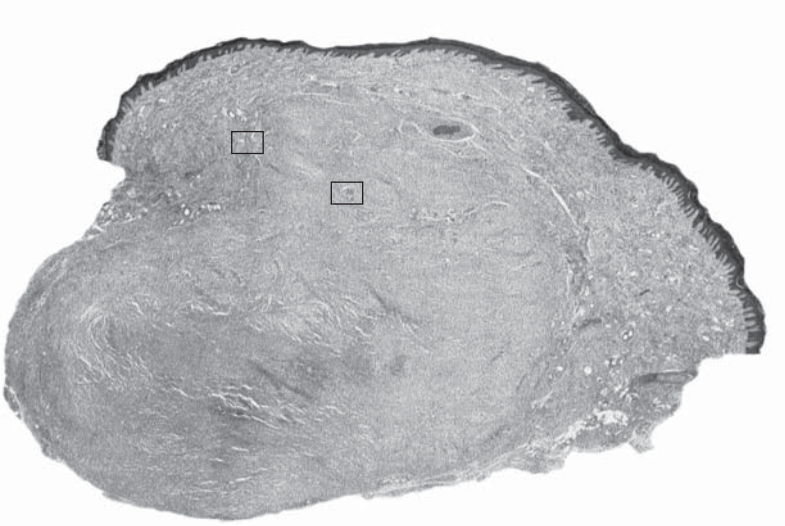

► *Fibroider Knoten bei Acrodermatitis chronica atrophicans: Die Fibrosezone ist recht scharf begrenzt. Im angrenzenden Stratum reticulare sieht man stark vermehrt Gefäßanschnitte und ein leichtes perivaskuläres und interstitielles Entzündungsinfiltrat.*

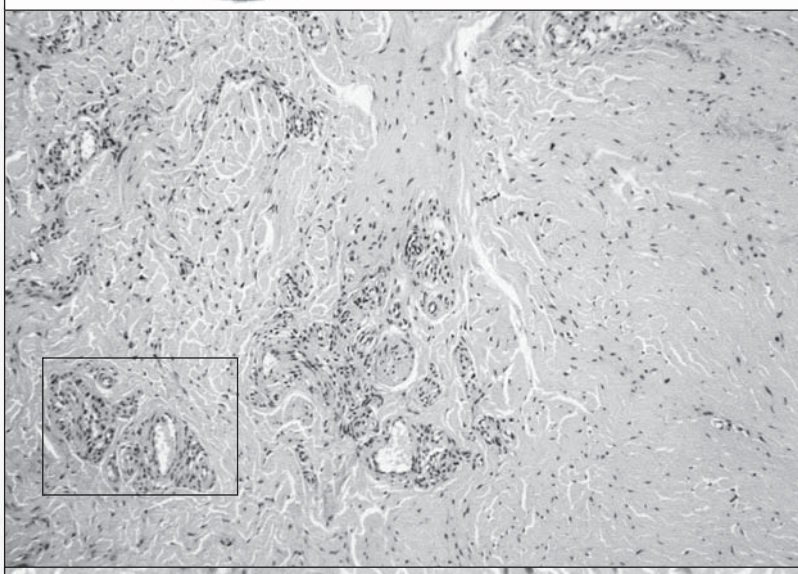

► *Rand des Knotens mit Übergang einer fibrozytenarmen Sklerosezone (rechts) in eine fibrozytenreiche Fibrosezone (links). Dort auch typische Zeichen einer Borreliose in Form eines perivaskulären und interstitiellen Lymphozyteninfiltrates um erweiterte Gefäße.*

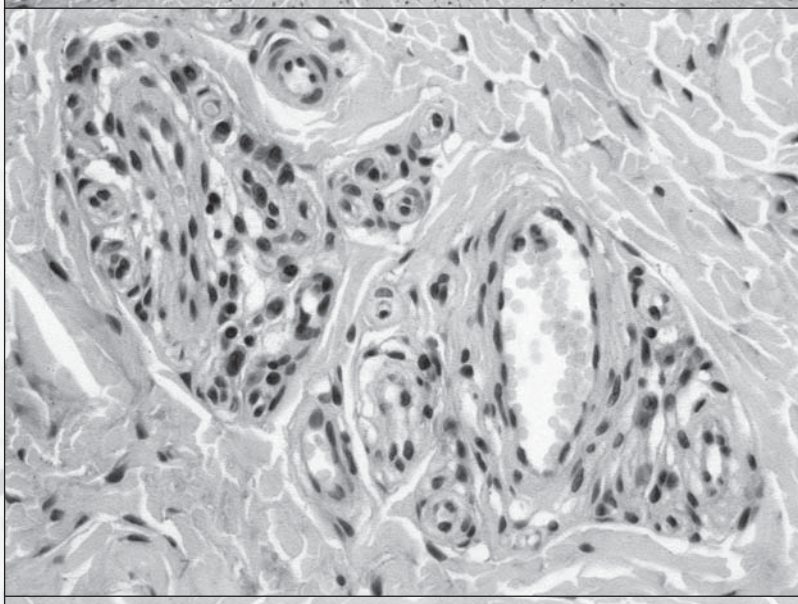

► *Dem Entzündungsinfiltrat im Randbereich gehören neben Lymphozyten auch zahlreiche Plasmazellen an.*

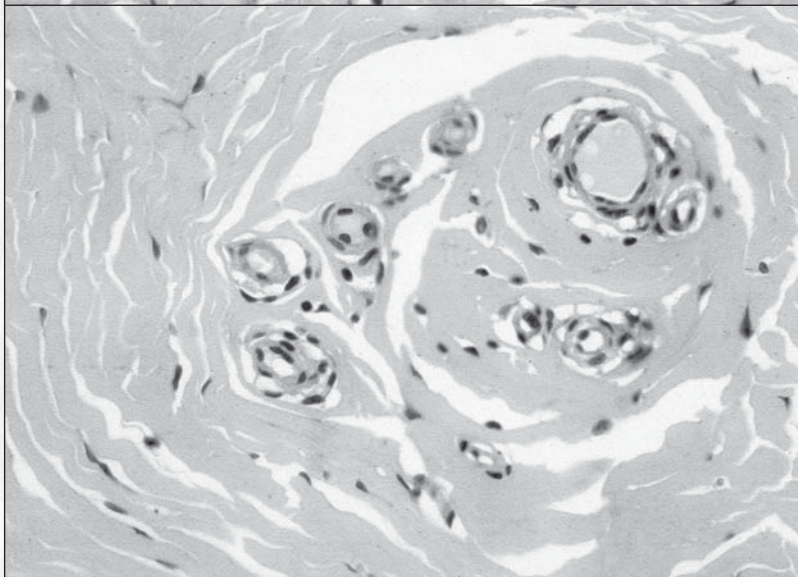

► *Innerhalb der Sklerosezone erweiterte Gefäße, die von vergröberten Kollagenfaserbündeln konzentrisch umscheidet werden.*

Klinische Befunde – histopathologisch erläutert

Die Borreliose beginnt klinisch mit einer entzündlichen Rötung, die oft nur gering ausgeprägt und häufig randbetont ist, da sie sich zur Peripherie hin ausbreitet und zentral wieder abblasst. Auch zentral findet man oft eine umschriebene Betonung der Rötung an der Inokulationsstelle, also der Stelle des Zeckenstiches. Klinisch entspricht dieser Befund dem Erythema chronicum migrans. Histopathologisch liegt ihm eine Erweiterung der Gefäße und ein perivaskuläres und interstitielles Lymphozyteninfiltrat zugrunde, das die gesamte Dermis durchsetzt. In der Regel sind reine Lymphozyteninfiltrate auf den perivaskulären Raum begrenzt. Bei Entzündungszellen im Interstitium handelt es sich meist um Histiozyten oder eosinophile oder neutrophile Granulozyten. Der Befund eines rein lymphozytären Infiltrates mit starkem Übergreifen auf das Interstitium ist für Borreliosen daher sehr charakteristisch.

Bei längerem Bestehen einer Borreliose blasst die Rötung ab oder nimmt einen dunkleren, livideren Farbton an. Zudem wird die Haut oft atrophisch: sie ist dann dünn und weist eine »zigarettenpapierartige« Fälteung der Oberfläche und durchscheinende Gefäße auf. Dies hat zur Namensgebung der Acrodermatitis chronica atrophicans geführt. Die rötlich-livide Verfärbung ist auf eine Vermehrung und ausgeprägte Erweiterung der Gefäße zurückzuführen. Die Atrophie ist Folge einer Zerstörung von Bindegewebsfasern im Stratum reticulare. Das Infiltrat besteht wie in den Frühphasen vornehmlich aus Lymphozyten. Allerdings treten bei längerem Bestand Plasmazellen und später auch Histiozyten hinzu. Granulome werden in der Regel nicht ausgebildet. Stattdessen finden sich Entzündungszellen zwischen Kollagenfaserbündeln, die sie teilweise ummanteln und dabei fragmentieren. Manchmal sieht man Fragmente elastischer Fasern im Zytoplasma von Histiozyten. Die Verschmälerung und Fragmentierung betrifft sowohl Kollagenfasern als auch elastische Fasern und ist für die Atrophie verantwortlich. Im Unterschied zur anderen Krankheiten, die mit einer Atrophie einhergehen, wie dem Lupus erythematosus, ist die Epidermis bei der Acrodermatitis chronica atrophicans in der Regel unverändert.

► ***Erythema chronicum migrans:*** *In dieser nicht mehr ganz frühen Phase der Borreliose sieht man ein dichtes perivaskuläres und interstitielles Infiltrat in der oberen Dermis. Fokal sieht man einen Kranz aus Entzündungszellen um degenerierte Kollagenfasern (Pfeile).*

►► ***Acrodermatitis chronica atrophicans:*** *In diesem späten Stadium sieht man nur noch ein minimales lymphoplasmazelluläres Infiltrat um die Gefäße und im Interstitium. Die Gefäße sind stark erweitert, die Kollagenfasern kurz und dünn.*

► ***Erythema chronicum migrans:*** *Dem Infiltrat gehören neben Lymphozyten auch Histiozyten und Plasmazellen an. In Bereichen mit dichterem Infiltrat sieht man anstelle elongierter Kollagenfasern nur kurze, stärker angefärbte Faserfragmente.*

►► ***Acrodermatitis chronica atrophicans:*** *Dünne fragmentierte Kollagenfasern mit wenigen Fibrozyten.*

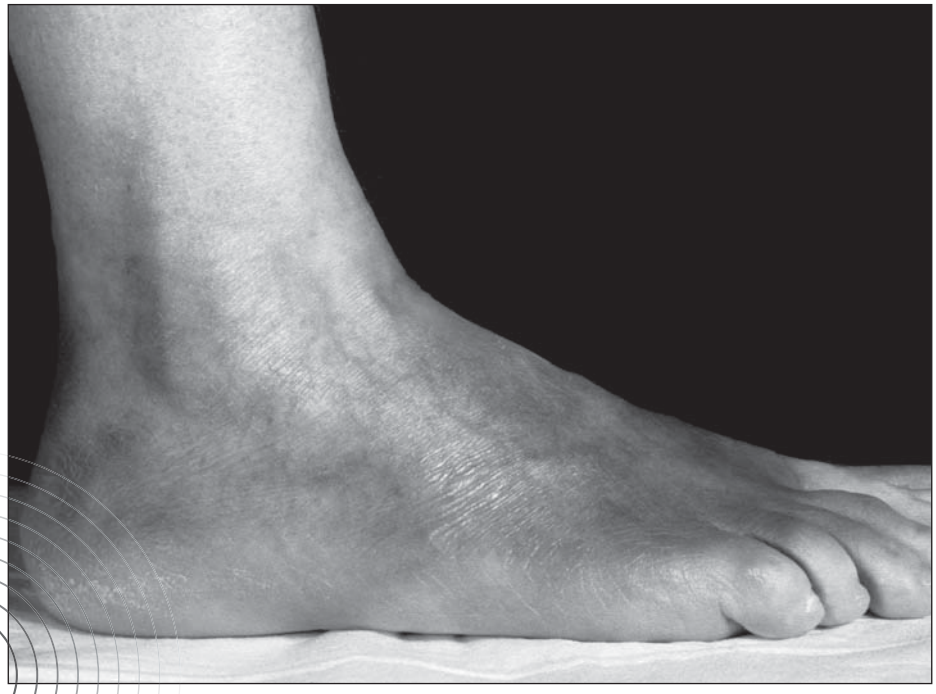

► ***Erythema chronicum migrans:*** *Kurze Fragmente kollagener Fasern, umgeben von einem dichten Infiltrat aus Lymphozyten, Histiozyten und Plasmazellen.*

►► ***Acrodermatitis chronica atrophicans:*** *In der Elastica-Färbung wird deutlich, dass auch die schwärzlich angefärbten elastischen Fasern fragmentiert sind.*

◄ ***Acrodermatitis chronica atrophicans:*** *Hautatrophie mit Rötung, »zigarettenpapierartiger« Fältelung der Oberfläche und durchscheinenden Gefäßen.*



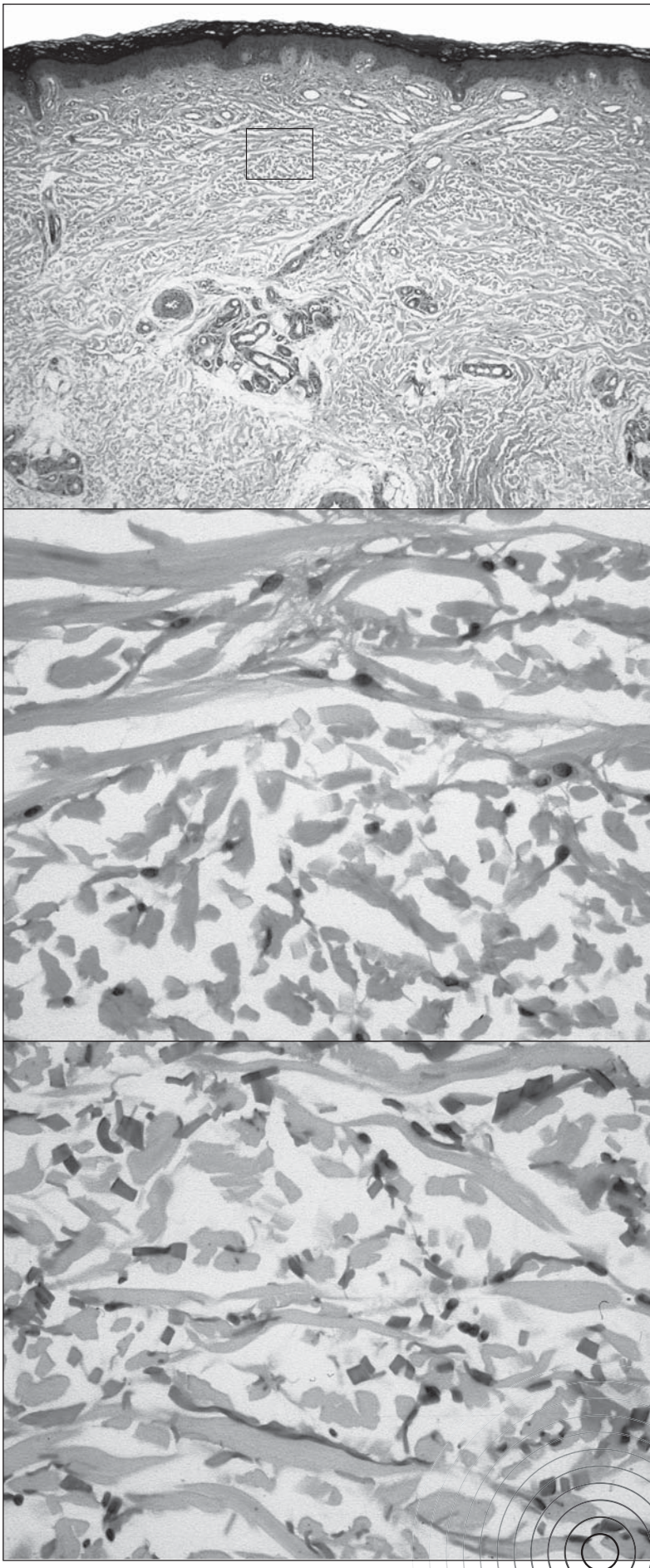

Dermatologie – einmal anders

»Mitogenicity« – die neuste und verrückteste Episode in der Slapstick-Komödie der Melanombehandlung

Der englische Lyriker George Meredith erklärte 1877 in seinem "Essay on Comedy", der *»Test für eine wahre Komödie«* sei die *»Auslösung nachdenklichen Lachens.«*[1] Eine Komödie muss nicht notwendigerweise lustig sein. Auch ernste oder sogar traurige Dinge können zum Lachen verleiten. Von Psychologen wird das Phänomen des Lachens mit einem Missverhältnis oder Unstimmigkeiten im auslösenden Objekt in Verbindung gebracht, durch die eine anfallsartige emotionale Reaktion hervorgerufen wird. Sigmund Freud führte das Lachen auf die Auflösung innerer Spannungen zurück. René Descartes betonte die Plötzlichkeit des Lachens, während Thomas Hobbes im Lachen den Ausdruck eines Gefühls der Überlegenheit sah, das er als *"sudden glory"* bezeichnete, *»ein plötzliches Hochgefühl, das entsteht, wenn wir unverhofft eine besondere Stärke in uns entdecken, im Vergleich zu der Schwäche von anderen oder unseres früheren Selbst.«*[2] All diese Gefühle stellen sich ein, wenn man sich mit den Prämissen der Melanombehandlung auseinandersetzt.

In mancher Hinsicht traurig, da viele dieser Prämissen mit ernsten Konsequenzen für die betroffenen Patienten verbunden sind, ist die Geschichte der Melanombehandlung zugleich in höchstem Maße belustigend, denn sie enthält alle Zutaten einer guten Komödie. Die »Unstimmigkeiten im Objekt«, die das Lachen auslösen, sind kaum zu überbieten. Anfangs kann man sie vielleicht noch übersehen und gläubig den etablierten Behandlungsstandards Folge leisten, aber wenn der Intellekt nicht völlig betäubt ist, wird man sich früher oder später die Frage stellen, was mit dem eigenen Gehirn nicht stimmt, dass man die Sinnhaftigkeit der Prämissen für Klassifikation, Prognosebestimmung und Therapie des Melanoms einfach nicht begreifen kann. Das ist der Augenblick der Verunsicherung, der Beunruhigung, ein wichtiges Element guter Komödien, auf den dann die Auflösung der inneren Spannung folgt, die Einsicht, dass die Unbegreifbarkeit nicht auf Mängeln der eigenen Denkfähigkeit, sondern der Prämissen beruht, ein Moment der Erleichterung und des Lachens, verbunden mit dem, was Hobbes *"sudden glory"* nannte, einem »plötzlichen Hochgefühl« der Überlegenheit gegenüber Anhängern jener Prämissen unter Einschluss des eigenen früheren Selbst.

Beispiele gibt es in Hülle und Fülle. Eines der augenfälligsten sind die Bestimmungen zum Exzisionsabstand. Über Jahrzehnte hinweg wurden riesige Exzisionen oder gar Amputationen für Melanome gefordert, die bereits in toto entfernt worden waren. Der Mythos ging um und wurde weltweit gepredigt, die Opfergabe von einem oder zwei Pfund gesunder Haut könne Melanompatienten vor dem Tode erretten. Als in den 70er Jahren die Exzisionsabstände für dünne Melanome verringert wurden, wurden basale Grundregeln der Logik noch flagranter außer Kraft gesetzt. Die Exzisionsabstände wurden nicht der Wahrscheinlichkeit der Persistenz des Primärtumors angepasst, sondern der Wahrscheinlichkeit eines Auftretens von Lymphknoten- oder Fernmetastasen, als könne die Exzision eines Batzens Haut am Stamm oder an den Beinen irgendeinen Effekt auf Metastasen in Lymphknoten, Lunge oder Leber haben. Außerdem richtete sich der horizontale Exzisionsabstand nicht nach der horizontalen Ausdehnung des Melanoms, sondern nach seiner vertikalen. Wenn man einem Kindergartenkind erzählen würde, beim Ausbuddeln eines verborgenen Schatzes müsse es ein umso weiteres Loch graben, je tiefer der Schatz vergraben sei, dann würde das Kind vielleicht einen Moment stutzen, aber dann in Lachen ausbrechen. Die gleiche gesunde Reaktion wäre jedem Chirurgen anzuraten, von dem gemäß aktueller Melanom-Leitlinien gefordert wird, umso weiter nachzuschneiden, je tiefer das Melanom reicht.[3]

Ein weiterer Witz gefällig? Seit Clark im Jahre 1969 die derzeit gebräuchliche Melanomklassifikation vorstellte, wurde das noduläre Melanom als gefährlichster Tumortyp betrachtet.

Wann immer vom nodulären Typ die Rede war, wurden die ohnehin generösen Exzisionsabstände um Extra-Zentimeter erweitert, elektive Lymphknoten-Dissektionen durchführt oder hypertherme Extremitäten-Perfusionen mit Cytostatica erwogen. Was aber ist ein »noduläres Melanom«? Clark definierte es durch *»dermales Wachstum in allen Bereichen der Läsion, wo immer man intraepidermales Wachstum findet … Wenn letzteres irgendwo mehr als drei Reteleisten über das dermale hinausreicht, wird der Tumor als Superfiziell spreitendes Melanom klassifiziert.«*[4] An dieser Definition hat sich bis heute nichts geändert. Dabei bleibt völlig außer Acht, dass ein nodulärer Wachstumstyp nie bewiesen werden kann, denn wenn man in 10 oder 20 Stufenschnitten kein über mehr als drei Reteleisten reichendes rein intraepidermalen Wachstum findet, könnte dies leicht im 21. Schnitt der Fall sein. Zudem behauptet jeder, der dem nodulären Tumortyp Bedeutung beimisst, dass die Prognose eines fortgeschrittenen Melanoms nicht von seiner Tumordicke von 3 oder 4 mm bestimmt wird, sondern von vielleicht 0,3 mm eines Melanoma in situ am Rande des Tumors. Und die, die diesem winzigen in-situ-Anteil Bedeutung beimessen, sind die gleichen, die erklären, es gäbe *»keine biologische Evidenz, dass ein in-situ Melanom eine maligne Erkrankung ist.«*[5] Größere »Unstimmigkeiten im Objekt« als Auslöser des Lachens sind kaum denkbar!

Nachdem jahrzehntelang standhaft an der Ausnahmestellung des nodulären Melanoms festgehalten worden war, ließen die meisten statistischen Untersuchungen keine prognostische Relevanz erkennen, und der Tumorrtyp fand schließlich beim Staging keine Berücksichtigung mehr. Dennoch wird seine Angabe nach wie vor gefordert, und wann immer sich in einer Studie eine prognostische Relevanz errechnen lässt, wird dem nodulären Melanom seine alte Sonderstellung wieder eingeräumt. Zum Beispiel wurde in einer kürzlich publizierten Studie eine signifikante Korrelation zwischen positiven Sentinel-Lymphknoten und nodulärem Tumortyp gefunden und daraus die Forderung abgeleitet, dass *»im Falle des nodulären Melanomtyps die Sentinel-Lymphknoten-Biopsie schon bei einer Tumordicke unter 1 mm in Betracht gezogen werden sollte.«*[6] Es ist beängstigend und zugleich ein guter Witz, dass auch im 21. Jahrhundert die Behandlung invasiver Melanome vom Fehlen oder Vorhandensein weniger Hunderstel-Millimeter eines Melanoma in situ im Randbereich abhängig gemacht wird.

Wenn man einmal mit dem Erzählen von Witzen beginnt, dann findet man kein Ende mehr, denn ein Witz erinnert an den nächsten. Auch für gute Komödien reicht ein einziger Gag nicht aus. Hier deshalb gleich noch einer: Alle Histopathologen und nahezu alle Dermatologen und Chirurgen sind sich der Tatsache bewusst, dass Biopsate nach der Exzision erheblich schrumpfen. Die Gewebeschrumpfung beträgt in der Regel 30 bis 40 %, so dass ein Tumor mit einem ursprünglichen Durchmesser von 20 mm bei der mikroskopischen Messung nur noch einen Durchmesser von 12 oder 13 mm aufweist. Der Grad der Schrumpfung variiert in Abhängigkeit von Lokalisation, Alter des Patienten und Dauer der Formalinfixierung.[7,8] Außerdem hängen die Ergebnisse histopathologischer Messungen vom Anschnitt des Gewebes ab; erfolgt dieser nicht ganz orthograd, sondern leicht schräg, dann erscheinen die Schnitte dicker, als sie eigentlich sind. All diese Faktoren beeinflussen die Dickenmessung bei Melanomen in einer Größenordnung von mehreren Zehntel-Millimetern. Nichtsdestotrotz wählte Breslow bei der Einführung der Dickenmessung im Jahre 1970 Prognosegruppen, die anhand von Hundertstel-Millimetern unterschieden wurden, und der Verzicht

auf die Angabe der zweiten Dezimalstelle galt jahrzehntelang als unpräzise. Breslows Einteilung wurde in alle Staging-Systeme übernommen, und Patienten wurden oft unterschiedlich behandelt, je nachdem die Dicke ihres Melanoms mit 0,75 oder 0,76 mm angegeben wurde. Als diese Bruchzahlen im Staging-System des American Joint Comittee on Cancer von 2001 schließlich durch ganze Zahlen ersetzt wurden, nämlich 1, 2 und 4 mm, war die Änderung nicht einem plötzlich Ausbruch gesunden Menschenverstandes zu verdanken, sondern es hieß, die neuen Zahlen seien *»bequemer und gebräuchlicher«* und statistisch nicht schlechter als die zuvor verwendeten Bruchzahlen. Die Grenzen der Messgenauigkeit wurden mit keinem Wort erwähnt.[10]

Als wäre dies nicht lächerlich genug, behaupteten einige Autoren sogar, dass sich Mutter Natur in der zweiten Stelle nach dem Komma offenbare. Anhand von Überlebensstatistiken errechneten Me-

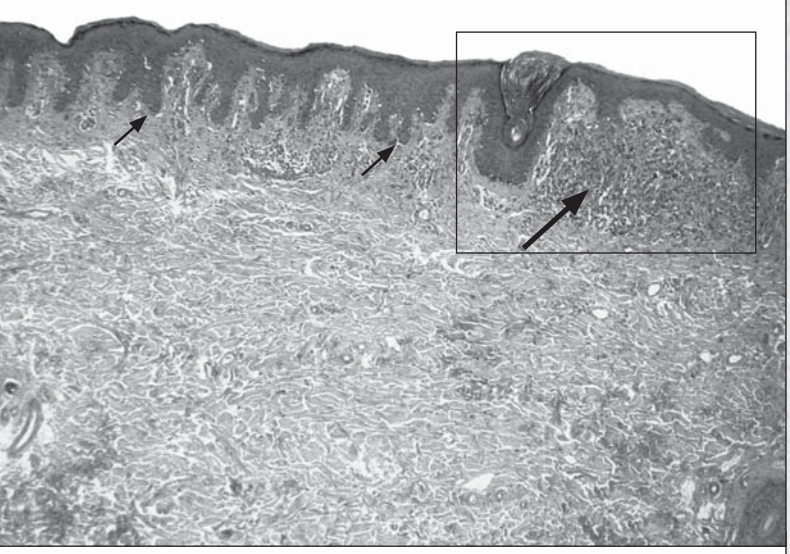

◄ ***Abb. 1a:*** *Unterschiedliche Zellpopulationen in einem dünnen Melanom. An der Junktion Melanozyten mit kleinen, ovalen Kernen und wenig Zytoplasma (kleine Pfeile), im Stratum papillare Tumorknoten aus größeren epitheloiden Zellen mit reichlich Zytoplasma (großer Pfeil). Das Nebeneinander stark unterschiedlicher Zellpopulationen ist in solch dünnen Melanomen selten.*

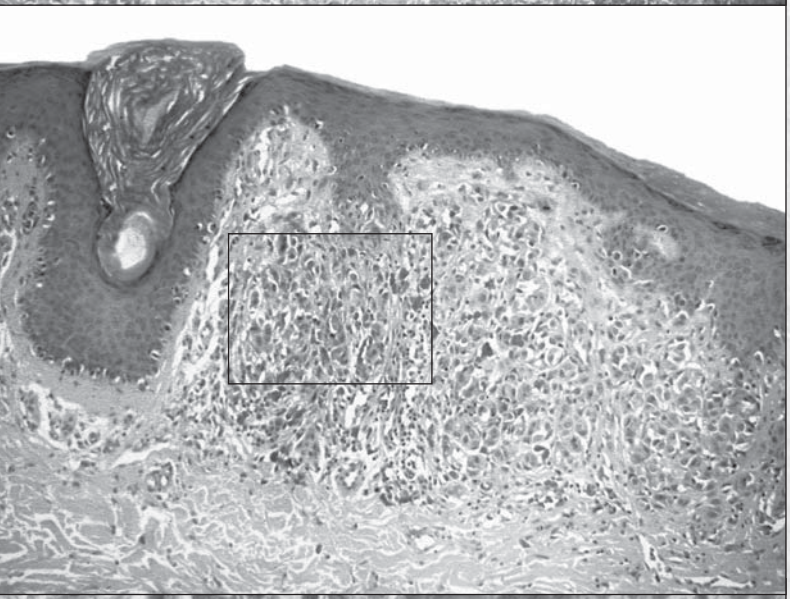

◄ ***Abb. 1b:*** *Kleine Melanozyten an der Junktion und größere epitheloide Melanozyten, die im Stratum papillare einen umschriebenen Tumorknoten ausbilden.*

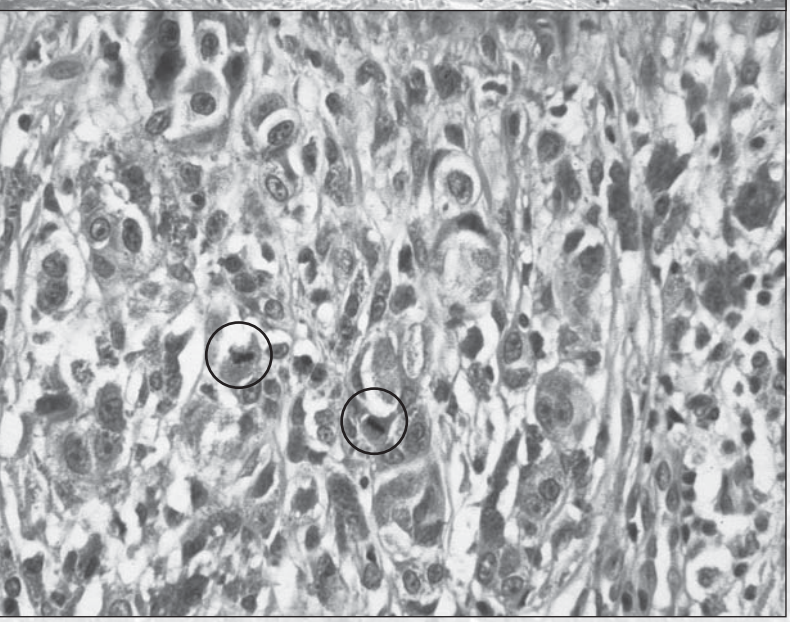

◄ ***Abb. 1c:*** *Die Tumorzellen im dermalen Knoten weisen große Kerne mit prominenten Nucleoli und reichlich Zytoplasma auf. In unmittelbarer Nachbarschaft sieht man zwei Mitosen (Kreise).*

lanomforscher der Harvard University und der New York University *»natürliche Bruchpunkte der Tumordicke«*, die zwischen 0,84 und 0,85 mm, 1,69 und 1,70 mm sowie 3,59 and 3,60 mm liegen sollten. Sie erklärten allen Ernstes, das Metastasierungsrisiko nähme mit dem Wachstum eines Melanoms nicht allmählich zu, sondern *»in Quantensprüngen«*, für die es klar festgelegte Grenzen gäbe, die *»entscheidende Ereignisse im natürlichen Wachstum primärer Melanome«* anzeigten.[11] Und diese verrückten Konzepte waren nicht etwa das Werk verträumter Esoteriker, sondern stammten von renommierten Professoren der Medizin, wie Martin Mihm, Alfred Kopf und Thomas B. Fitzpatrick. Wenn man die Magnitude der Verrücktheit mit der Magnitude von Erdbeben vergleicht, dann würde das große Erdbeben von 1906 in San Francisco mit geschätzten Werten von 7,7 bis 7,9 auf der nach oben offenen Richter-Skala gegenüber diesem Artikel verblassen, der auf der nach oben offenen Blödheits-Skala ohne weiteres einen Wert von 8,5 beanspruchen kann.

Der große Vorteil einer Skala ohne obere Begrenzung liegt darin, dass sie gegen alle Überraschungen gefeit ist. Tatsächlich wurden die »natürlichen Bruchpunkte der Tumordicke« von einem neuen Konzept übertroffen, der "Mitogenicity". Obwohl dieser Begriff neu ist, hat er eine lange Geschichte, die kurz erzählt werden muss, um seine Komik voll erfassen zu können. Es war einmal, in nicht allzu ferner Vergangenheit, da glaubte man, alle Melanome begönnen als schwarzblaue Knoten und entstünden durch Entartung eines Naevus oder einer »präkanzerösen Melanose«. Diese Einschätzung beruhte zum Teil auf einer Eigenschaft maligner Neoplasien, die beim Melanom besonders ausgeprägt ist, der genetischen Instabilität, die zur Entwicklung verschiedener Zellpopulationen führt. In der Mitte des letzten Jahrhunderts wurden Melanome in der Regel erst entfernt, wenn bereits exophytische Knoten vorlagen. Letztere bestanden häufig aus großen Verbänden stark atypischer Zellen mit vielen Mitosen, die sich deutlich von der Randzone des Melanoms unterschieden, wo die Zellen kleiner und Mitosen selten waren. Diese zytologischen Unterschiede trugen zur Fehlinterpretation der Randzone maligner Melanome als Reste eines präexistenten Naevus bei (Abb. 1 a–c).

In den 50er und 60er Jahren wurden allmählich Kriterien entwickelt, die die Erkennung von Melanomen in einem flachen Stadium ermöglichten.[12] Dies führte auch zur Einsicht, dass das Wachstum eines Melanoms kein rein quantitativer Prozess ist, sondern mit qualitativen Veränderungen einhergeht, die sich im Auftreten unterschiedlicher Zellpopulationen niederschlagen. Diese qualitativen Verände-

rungen wurden von Clark und Mitarbeitern als Ausdruck der damals noch neuen Hypothese der Mehrstufen-Kanzerogenese interpretiert, und auf der Betrachtung des Melanoms als Modell-Tumor für die Mehrstufen-Kanzerogenese beruhten alle später entwickelten Konzepte, von der Dysplasie bis hin zu den Wachstumsphasen. Obwohl Clark 1969 bei seiner Beschreibung der heute gebräuchlichen Melanomtypen erklärt hatte, die Assoziation eines Melanoms mit einem Naevus sei *»die Ausnahme und nicht die Regel,«*[4] kehrte er fünfzehn Jahre später unter dem Einfluss der Mehrstufen-Kanzerogenese zur alten Lehre zurück, Melanome entstünden durch maligne Entartung melanozytärer Naevi. Er behauptete, es gebe dabei *»sechs evidente Schritte der Tumorprogression,«* nämlich *»1) den gewöhnlichen erworbenen melanozytären Naevus; 2) den melanozytären Naevus mit lentiginöser melanozytärer Hyperplasie; d.h. aberranter Differenzierung; 3) den melanozytären Naevus mit aberranter Differenzierung und Kernatypien, d.h. melanozytärer Dysplasie; 4) die radiale Wachstumsphase des primären Melanoms; 5) die vertikale Wachstumsphase des primären Melanoms; und 6) Melanommetastasen.«* Zum Melanom erklärte er: *»Die radiale Wachstumsphase … ist nicht mit Metastasen assoziiert, und nach unserer Hypothese sind solche Tumoren nicht zur Metastasierung befähigt. Um diese Fähigkeit zu erwerben, müssen sie die nächste Stufe der Tumorprogression erreichen – die vertikale Wachstumsphase. Diese Stufe ist charakterisiert durch das Auftreten einer neuen Zellpopulation innerhalb des Melanoms und nicht durch Ausdehnung der Zellen der präexistenten radialen Wachstumsphase.«*[5]

Mit diesen Worten hatte Clark die qualitativen Veränderungen im Wachstum vieler fortgeschrittener Melanome gut beschrieben. Allerdings werden umschriebene Knoten innerhalb größerer flacher Melanome nicht immer von einer anderen Zellpopulation ge-

Biopsy Punch

Steriles Einmalinstrument zur präzisen und schonenden Hautbiopsie

- Extrem scharfe Edelstahlschneide
- Ergonomischer Griff
- **Erstattungsfähig als Sprechstundenbedarf**
- Spitzenqualität

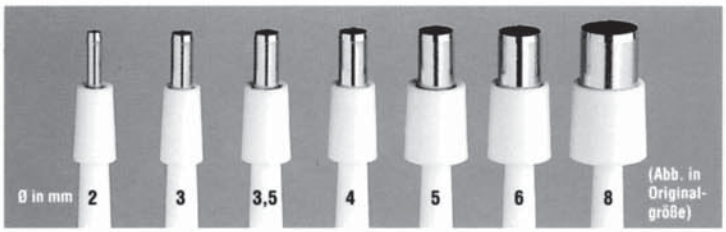

Stiefel
a GSK company

Information, Service und Direktbestellung:
GlaxoSmithKline GmbH & Co. KG,
Industriestraße 32-36, 23843 Bad Oldesloe
Telefon: 04531 / 802-4444, Fax: 04531 / 802-4390

www.biopsypunch.de

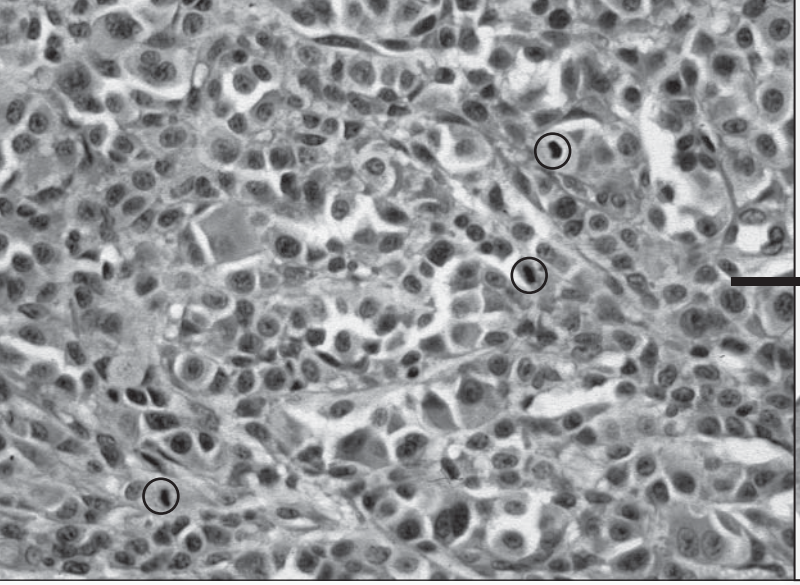

▲ ***Abb. 2a:*** *Malignes Melanom mit unpigmentierten epitheloiden Tumorzellen. In höchster Vergrößerung finden sich in diesem Areal drei Mitosen (Kreise). Da die Mitosedichte nirgends größer ist, ist dies der sogenannte »hot spot«.*

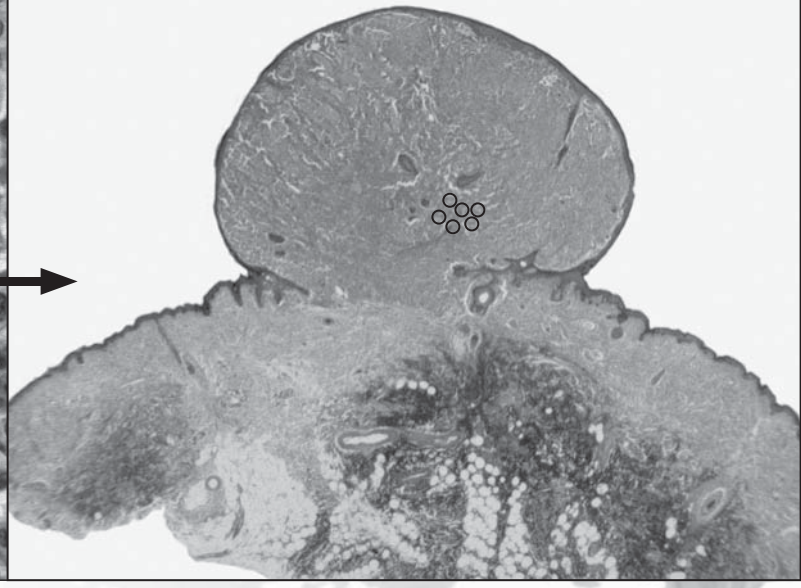

▲ ***Abb. 2b:*** *Zur Ermittlung der Mitoserate werden die Mitosen in 1 mm² rund um den »hot spot« ausgezählt. Es finden sich dabei noch drei weitere Mitosen, so dass die Mitoserate dieses exophytischen, papillomatösen Melanoms bei 6/mm² liegt (Kreise).*

bildet. Oft sind die Zellen in den Knoten von denen in der Peripherie nicht zu unterscheiden, und natürlich können auch solche Melanome metastasieren. Um an der These der unterschiedlichen biologischen Wertigkeit der Wachstumsphasen festzuhalten, musste Clark daher seine Definitionen ändern; die der radialen Phase musste eingeschränkt und die der vertikalen erweitert werden. Zur vertikalen Phase erklärte Clark, sie *»könne zu Zellpopulationen führen, die häufig mit Metastasen assoziiert sind, ein Phänomen, das als intraläsionale Transformation bezeichnet wird,«* aber diese *»intraläsionale Transformation«* galt nicht mehr als Voraussetzung für die vertikale Wachstumsphase. Stattdessen erklärte Clark: *»Invasion bis zu Level III, IV oder V ist definitionsgemäß die vertikale Wachstumsphase.«*[5] Mit anderen Worten wurde die Natur nicht mehr beobachtet, sondern definiert, aber dieser Kunstgriff erlaubte es Clark und Mitarbeitern, am Konzept der radialen Wachstumsphase festzuhalten als einem besonderen Stadium der Tumorprogression, gekennzeichnet durch *»invasive Melanome ohne Kompetenz zur Metastasierung.«*[14]

Unglücklicherweise stellte sich bald heraus, dass auch Level-II-Melanome metastasieren können, und so mussten die Definitionen abermals geändert werden. Clarks Schüler David Elder definierte die vertikale Wachstumsphase des Melanoms durch entweder *»wenigstens ein Cluster (Nest) in der Dermis, das größer ist als das größte intraepidermale Cluster«* oder durch *»Vorhandensein irgendeiner Mitose in der dermalen Komponente des Melanoms.«*[15] Es war ein weiter Weg vom Ausgangspunkt des Konzepts der Wachstumsphasen, der authentischen Beobachtung einer qualitativen Veränderung durch Auftreten einer neuen Zellpopulation, bis hin zur isolierten Mitose in der Dermis, und die verzweifelten Bemühungen, das Konzept der *»invasiven Melanome ohne Kompetenz zur Metastasierung«* zu retten, sind eine Komödie für sich. Die neue Definition der Wachstumsphasen aber rückte Mitosen erneut in den Mittelpunkt des Interesses.

Die Bedeutung von Mitosen für die Prognose des Melanoms hatte man schon mehrfach untersucht. Zum Beispiel fand Schmoeckel 1983, dass bei einer *»Evaluierung klinischer und histologischer Prognosefaktoren … die Tumordicke und die Mitoseaktivität am effektivsten«* waren.[16] Im Gegensatz dazu kam McGovern zum Schluss, dass eine *»hohe mitotische Aktivität nur einen indirekten Einfluss auf die Überlebensrate hat und die Tumordicke der wichtigste prognostische Parameter ist.«*[17] Im Staging-System des American Joint Committe on Cancer (AJCC) aus dem Jahre 2001 wurden Mitosen mit keinem Wort erwähnt.[10] Dann kam die Renaissance. Im Jahre 2003 berichteten Onkologen der Universität Sydney über die Ergebnisse einer *»Analyse von 3661 Patienten eines einzigen Zentrums«, nach der sich die Mitoserate bei Melanompatienten als »stärkerer prognostischer Indikator als die Ulzeration«* erwies. Der Einfluss der Mitoserate auf die 10-Jahres-Überlebenszeit war bei dicken Melanomen am stärksten, aber auch bei Melanomen mit einer Dicke von ≤ 1 mm statistisch signifikant. Die Autoren betonten außerdem, *»dass Patienten mit Tumoren mit 0 Mitosen/mm² eine signifikant bessere Überlebensrate zeigten als mit 1 Mitose/mm².«*[18]

Diese Befunde passten natürlich wunderbar zur neuen Definition der Wachstumsphasen. Vom Wasser dieser Daten angetrieben, setzten sich die Mühlen der Anhänger der Wachstumsphasen in Bewegung. Das eigene Material wurde überprüft, und tatsächlich konnte schon bald verkündet werden: *"A new prognostic factor, VGP mitogenicity, was identified."* Das Akronym »VGP« stand dabei für die vertikale Wachstumsphase, und der Begriff

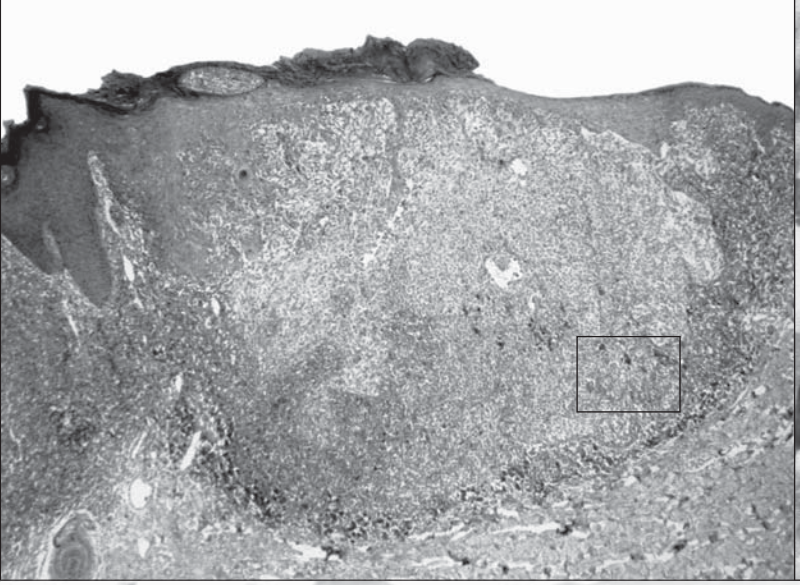

▲ ***Abb. 3a:*** *Immunhistochemische Färbung eines Melanoms mit dem Mitosemarker Phosphohiston H3 (pHH3). Es finden sich zahlreiche angefärbte Tumorzellen.*

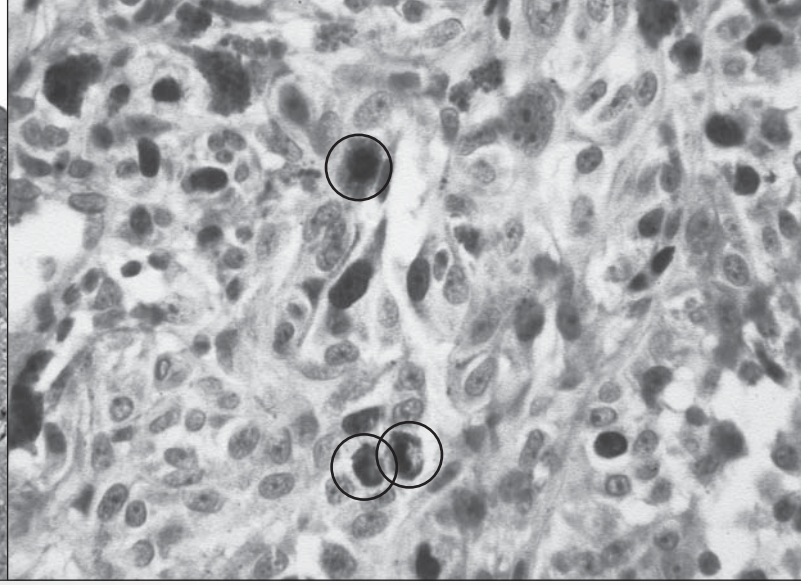

▲ ***Abb. 3b:*** *Drei der angefärbten Zellen lassen auch morphologisch Mitosefiguren erkennen (Kreise). Andere von pHH3 markierte Zellen befinden sich nicht in der Metaphase, sodass ihre mitotische Aktivität morphologisch nicht erkennbar ist.*

»mitogenicity« bezog sich auf Melanome *»mit einer Mitoserate größer als Null.«* Natürlich machte dieser Neologismus keinen Sinn. Man kann vielleicht Mitosen als »tumorigen« bezeichnen, weil durch viele Mitosen ein Tumor entstehen kann, aber Tumore als »mitogen« zu bezeichnen, als könnten aus einem Tumor Mitosen entstehen, ist offenkundig absurd. Nichtsdestotrotz bewies die Wahl des Wortes großes Geschick, denn »mitogenicity« klingt viel wissenschaftlicher als das banale Wort »Mitose.« Die Autoren kamen zum Schluss: *»Die Mitogenität, ein Merkmal der vertikalen Wachstumsphase, hat Bedeutung über die Faktoren hinaus, die derzeit zum Staging dünner Melanome Verwendung finden. … Unsere Daten sprechen für die Einbeziehung der Mitogenität in die nächste Version des AJCC Staging für Melanome.«*[19]

Diese Empfehlung wurde befolgt, was nicht zuletzt daran lag, dass die Antragsteller in den Entscheidungsgremien prominent vertreten waren. So fand die »mitogenicity« ihren Weg in die *"final version of 2009 AJCC melanoma staging and classification,"* in der es hieß: *»Die Mitoserate ersetzt den Level der Invasion als primäres Kriterium für die Definition von T1b-Melanomen.«* Als T1b-Melanome wurden Melanome mit einer maximalen Tumordicke von bis zu 1 mm definiert, die entweder ulzeriert waren oder eine Mitoserate von ≥ 1/mm² aufwiesen. Nach Aussagen des American Joint Committee on Cancer lag *»die 10-Jahres-Überlebensrate für nicht-ulzerierte T1-Melanome mit einer Mitoserate von unter 1/mm² bei 95 % und sank auf 88 %, wenn die Mitoserate wenigstens 1/mm² betrug.«* Wegen dieser prognostischen Unterschiede erklärte das Komitee, *»die Sentinel-Lymphknoten-Biopsie … sollte selektiv für Patienten mit T1b-Melanomen empfohlen werden.«*[20]

Wie aber wird die Mitoserate bestimmt? Dies soll nach den Maßgaben des AJCC mittels des »hot spot approach« geschehen, der in einem separaten *»Protokoll zur Untersuchung von Präparaten von Patienten mit Melanomen der Haut«* wie folgt erklärt wird: *»Erstens, finde ein Areal in der vertikalen Wachstumsphase, das die meisten Mitosefiguren enthält, den so genannten hot spot. Nach Auszählung der Mitosen im hot spot wird die Zählung auf angrenzende Areale ausgedehnt, bis ein Areal von 1 mm2 untersucht ist«*[21] (Abb. 2 a–b).

So weit so gut. Nun könnte man fragen: was ist daran so komisch? Wenn man im Städtischen Theater in eine Komödie geht, darf man zurecht erwarten, dass man unterhalten wird, und das gleiche sollte man von einem Artikel erwarten können, der in seinem Titel *»die neueste und verrückteste Episode in der Slapstick-Komödie der Melanom-Behandlung«* ankündigt. Ein wenig Geduld, bitte …

Ein durchaus komischer Aspekt ist bereits die Tatsache, dass in einer Klassifikation, die den Anspruch erhebt, die Mitoserate zu einer Grundlage der Melanombehandlung auf der ganzen Welt zu machen, mit keinem Wort auf Faktoren eingegangen wird, die die Mitoserate beeinflussen können. Das American Joint Committee on Cancer legte nicht einmal fest, ob beim Staging nur Mitosen in der Dermis berücksichtigt werden sollten, der Definition der vertikalen Wachstumsphase entsprechend, oder auch solche in der Epidermis. Es legte nicht fest, ob die Bestimmung nur anhand von mit Hämatoxylin und Eosin (H/E) gefärbten Schnitten erfolgen sollte oder ob andere Techniken Verwendung finden können. Immunhistochemische Mitose-Marker sind sehr viel sensitiver. Zum Beispiel ergab im letzten Jahr ein Vergleich der Mitosezahl bei H/E-Schnitten und bei Verwendung eines *»Antikörpers gegen Phosphohiston H3 (pHH3, ser 10), der Mitosefiguren in allen Stadien der Mitose markiert,«* dass *»die mittlere Mitoserate mit anti-pHH3 1,63 und mit*

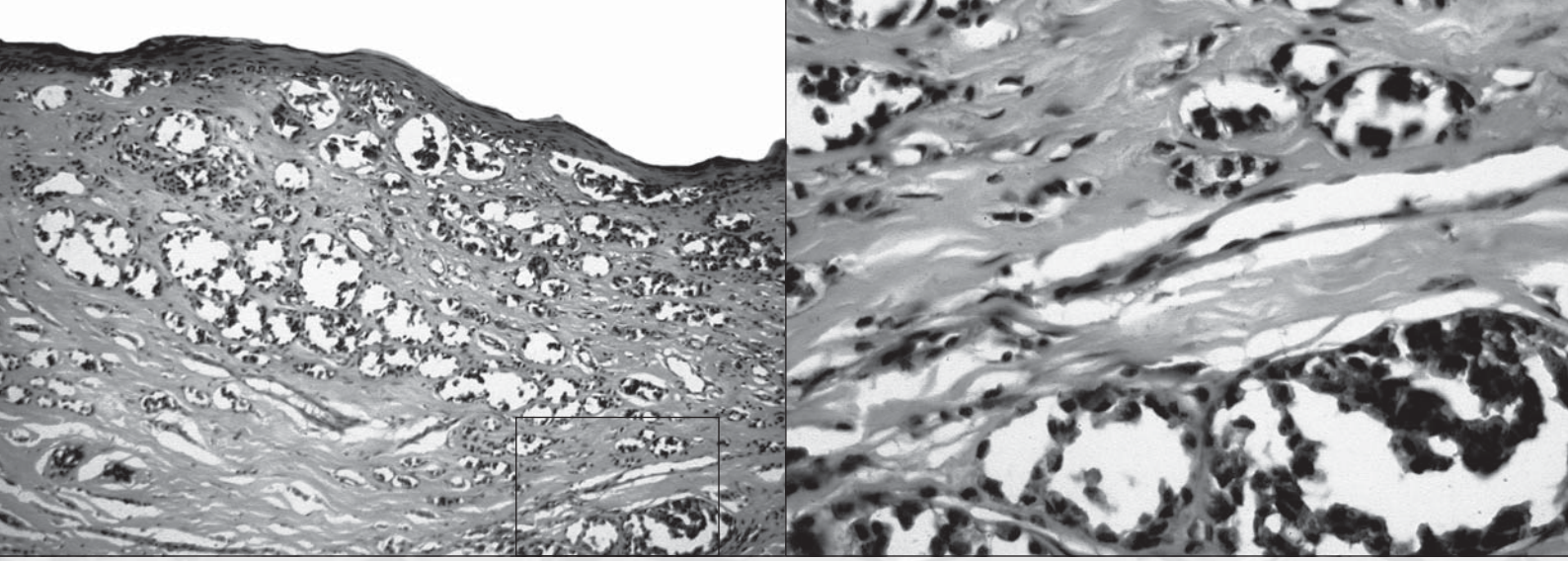

H/E-Präparaten 0,67 betrug, entsprechend einem mittleren Anstieg von 243 %«[22] (Abb. 3 a–b). Vor allem aber äußerte sich das Komitee nicht darüber, wie viele Schnitte auf das Vorhandensein von Mitosen untersucht werden sollten. Es macht einen großen Unterschied, ob man in zehn, fünf oder nur zwei Schnitten nach Mitosen sucht.

Die Mitoserate wird noch von zahlreichen anderen Faktoren beeinflusst. Einer ist die Zeit. Eine Mitose dauert in der Regel zwischen 30 und 120 Minuten, und die Metaphase ist viel kürzer. Die Mitoserate kann daher davon abhängig sein, ob der Chirurg vor der Exzision noch einen Kaffee trinkt. Bei hyperploiden Zellen ist die Metaphase verlängert.[23] Dass man in Melanomknoten mit stark atypischen, epitheloiden Zellen oft viele Mitosen findet, liegt nicht nur an einer erhöhten Proliferation, sondern auch an einer Verlängerung der Metaphase. Nach der Exzision wird die Mitoserate durch die Fixierung des Gewebes verändert. Eine schlechte oder zu späte Fixierung schlägt sich einer einer geringeren Mitoserate nieder, was *»vor allem auf die schlechtere Nachweisbarkeit und nur teilweise auf einen Abschluss des Zellzyklus zurückgeführt«* wurde.[24]

Tatsächlich ist der Nachweis von Mitosen oft schwierig und unzuverlässig, besonders bei dicken Schnitten oder Schrumpfartefakten infolge schlechter Fixierung oder Gewebeaufbereitung. Bei Vorliegen von Quetschartefakten sind Mitosen gar nicht mehr erkennbar (Abb. 4 a–b). Und wenn man doch einen Melanozyten in Mitose entdeckt, kann es anschnittbedingt schwierig sein, zu unterscheiden, ob er an der Junktion oder in der papillären Dermis gelegen ist. Zudem ist nicht jede Mitose in einem Melanom einer Tumorzelle zuzurechnen. Fibrozyten, Endothelzellen und Entzündungszellen können sich ebenfalls teilen, und wenn dies inmitten eines Melanoms geschieht, ist die Unterscheidung von einer Tumorzelle in Mitose meist unmöglich (Abb. 5 a–b). Wenn viele Mitosen vorliegen, ist dies von geringer Bedeutung, weil man einen zweifelhaften Befund einfach übergehen kann. Da das American Joint Committee on Cancer jedoch in blindem Vertrauen auf statistische Berechnungen T1b-Melanome durch eine Mitoserate von 1/mm^2 definierte, kann jeder fragliche Befund entscheidend sein.

In fast allen Studien zur Reproduzierbarkeit histopathologischer Parameter schnitt die Mitoserate sehr schlecht ab.[25–27] Eine Ausnahme war eine Studie der Universität Sydney, der gleichen Gruppe, die zuvor die prognostische Relevanz der Mitoserate wiederentdeckt hatte. Zwar erwies sich auch in dieser Studie die Reproduzierbarkeit der Mitoserate als niedriger als die von Tumordicke und Ulzeration, wurde aber trotzdem als *»exzellent«* eingestuft. Die Autoren führten die im Vergleich zu früheren Studien bessere Reproduzierbarkeit auf den *»hot spot approach«* zurück, der als Methode zur Bestimmung der Mitoserate gewählt worden war. In früheren Studien, so argumentierten sie, *»wurde die Zahl an Mitosen in wenigstens 10 high power fields über die gesamte Läsion hinweg bestimmt und dann als durchschnittliche Zahl an Mitosen pro 5 high power fields angegeben. … Da die Zahl an Mitosen jedoch in verschiedenen Arealen des Tumors er-*

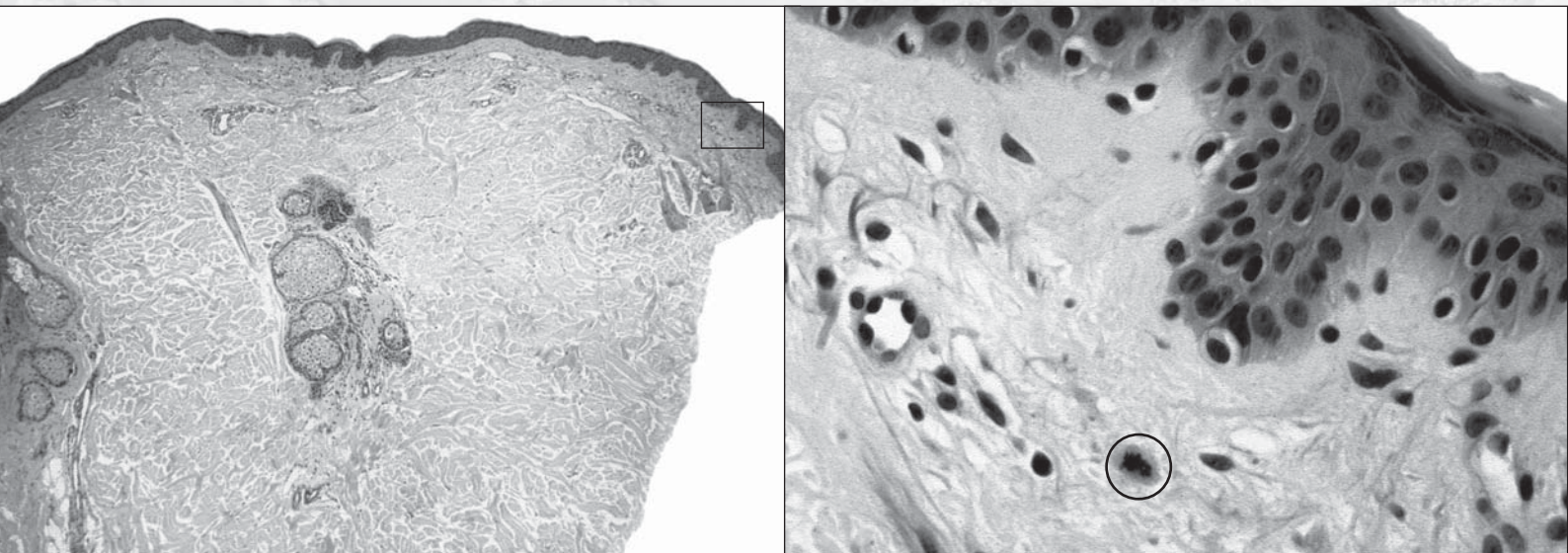

◀◀ ***Abb. 4a:*** *Melanom mit ausgeprägten Schrumpfartefakten. Durch die Gewebeschrumpfung haben sich in den eigentlich soliden Nestern große Hohlräume gebildet.*

◀ ***Abb. 4b:*** *Die Kerne erscheinen infolge der Schrumpfung klein und hyperchromatisch. Mitosen sind in solchen Präparaten kaum erkennbar.*

heblich schwankt, … ist dabei mit signifikanten Abweichungen zwischen verschiedenen Untersuchern zu rechnen.«[28]

Die Autoren hatten Recht: durch Focussierung auf den »hot spot« lässt sich die Reproduzierbarkeit der Mitoserate verbessern. Dabei übersahen sie aber eine Falle, die sie sich selbst stellten und in die sie und das gesamte American Joint Committee on Cancer in einer Weise getappt sind, wie man sie sonst nur von Slapstick-Komödien kennt: die Konsequenz einer Kombination von »hot spot approach« und dem Grenzwert von einer Mitose.

Mit der alten Methode zur Bestimmung der Mitoserate, dem Auszählen von Mitosen in einem größeren Bereich und dem Errechnen eines Durchschnittwertes pro 5 high power fields hätte der Grenzwert von einer Mitose vielleicht sinnvoll sein können, denn bei dünnen Melanomen ist die Mitoserate in der Regel geringer. Auch der »hot spot approach« hätte sinnvoll sein können, und zwar bei einem Grenzwert von 2 oder mehr Mitosen pro mm^2, denn das Vorhandensein von mehr als einer Mitose in einem kleinen Areal signalisiert eine erhöhte Proliferation (Abb. 1c). Der Nachweis einer einzigen Mitose aber signalisiert gar nichts.

◀◀ ***Abb. 5a:*** *Arzneimittelexanthem mit weitgestellten Gefäßen und einem superfiziellen perivaskulären Entzündungsinfiltrat.*

◀ ***Abb. 5b:*** *In der oberen Dermis findet sich als Zufallsbefund eine Mitose (Kreis), wahrscheinlich von einem Fibrozyten. Würde die gleiche Mitose in einem Melanom gefunden, würde sie fast sicher als Mitose eines Melanozyten interpretiert. Der Patient befände sich damit im Stadium 1b und müsste sich mit der trügerischen Nachricht anfreunden, dass seine 10-Jahres-Überlebenschance nur 88% betrüge.*

Eine Mitose findet man in jedem Melanom, wenn man nur lange genug sucht. Man findet sie in jedem Naevus. In einer kürzlich publizierten Studie banaler melanozytärer Naevi war wenigstens eine Mitose in 19,5 % bzw. 42,8 % der Fälle nachweisbar, je nachdem ob die Schnitte mit Hämatoxylin und Eosin oder mit immunhistochemischen Mitosemarkern gefärbt worden waren.[29] Diese Zahlen hätte man auf nahezu 100 % steigern können, hätte man die Naevi vollständig untersucht. Die Hohepriester der Melanom-Klassifikation lieben komplizierte Rechenschritte, doch eine Berechnung haben sie nie durchgeführt: wenn ein Melanom einen Durchmesser von 1 cm hat und die Dicke eines histopathologischen Schnittes 5 µm beträgt, dann benötigt man 10.000 durch 5, also 2.000 Schnitte, um dieses Melanom komplett darzustellen. Natürlich untersucht kein Pathologe 2.000 Schnitte auf das Vorhandensein von Mitosefiguren. Stattdessen wird das Melanom in mehrere 2 bis 3 mm dicke Scheiben zerlegt, und von jeder dieser Scheiben werden einige repräsentative Schnitte angefertigt. Wenn man in einem dieser Schnitte eine Mitose findet, könnte es die einzige im gesamten Tumor sein. Wenn man in zehn oder zwanzig Schnitten keine Mitose findet, dann kann man nie ausschließen, dass im 1850. Schnitt doch eine Mitose nachweisbar ist. Apropos 1850: seit etwa dem Jahre 1850 ist bekannt, dass die Vermehrung von Zellen bei Pflanzen und Tieren durch Teilung erfolgt. Seit anderthalb Jahrhunderten lernt man dies im Biologieunterricht jeder höheren Schule. Wie kann irgendjemand, geschweige denn Professoren der Medizin, erwarten, dass ein Melanom, also ein sich vergrößernder Tumor, keine Mitosen haben sollte? Und wie kann jemand dem Nachweis einer einzigen Mitose in einem wachsenden Tumor eine prognostische Bedeutung beimessen?

Und doch: findet ein Pathologe in einem Melanom eine einzige Mitose und bestimmt dann die Mitoserate mit dem »hot spot approach«, dann ist diese Mitose der »hot spot«. Wird dann, gemäß den Bestimmungen des American Joint Committee on Cancer, *»die Zählung auf angrenzende Areale ausgedehnt, bis ein Areal von 1 mm^2 untersucht ist,«* dann beträgt die Mitoserate auch dann $\geq 1/mm^2$, wenn keine weitere Mitose gefunden wird, und das Melanom befindet sich daher im Stadium T1b. Und was sind T1a-Melanome? Es gibt ein Synonym, und zwar »T1b-Melanome, in denen nicht lange genug nach Mitosen gesucht wurde.« Mit anderen Worten ist die Angabe einer Mitoserate von $<$ oder $\geq 1/mm^2$ ein Zufallsprodukt, und jede Menge Schweiß, Berechnungen und Forschungsgelder wurden für nichts investiert, für nichts als einen Witz. Ist das nicht witzig? Mit seiner neuen Melanomklassifikation hat sich das American Joint Committee on Cancer als genuine American Joint Comedy on Cancer profiliert.

Aber das Beste kommt noch: Die Regisseure dieser Comedy on Cancer haben nicht einmal bemerkt, was sie taten, als sie den Grenzwert für Mitosen auf $\geq 1/mm^2$ festlegten. Sie haben sich nicht klar gemacht, dass bei Verwendung des von ihnen empfohlenen »hot spot approach« eine einzige Mitose ausreichen würde, um die Definition des T1b-Melanoms zu erfüllen. Dass sie diese Konsequenz völlig übersahen, wird durch die Tatsache bewiesen, dass weiter von *»Mitoserate«* und *»hot spot approach«* gesprochen wird, obwohl dies unnötig ist, um ein Melanom als T1a oder T1b zu klassifizieren.[20] Sobald man eine Mitose gesehen hat, ist die Arbeit erledigt. Dass dies nicht bedacht wurde, qualifiziert die »Mitogenität« für eine glatte 9 auf der nach oben offenen Blöd-

heits-Skala (was sehr viel mehr ist als die 8,5 für die *»natürlichen Bruchpunkte der Tumordicke«*, da die Skala einem dekadischen Logarithmus folgt).

Erdbeben von vergleichbarer Stärke wurden in der Geschichte der Menschheit nur selten registriert. Das letzte der wenigen Beben, die eine Stärke von 9 auf der Momenten-Magnituden-Skala erreichten, war das Tōhoku-Beben vom 11. März 2011 vor der Küste Japans. Die Schäden, die dadurch verursacht wurden, waren verheerend, wurden aber nicht in erster Linie durch das Erdbeben selbst hervorgerufen, sondern durch Folgeereignisse wie einen Tsunami, Explosionen in einem Kernkraftwerk und mehrere Nachbeben. Auch die »Mitogenität«, die jüngste Eruption von stärkerer Komik auf der nach oben offenen Blödheits-Skala für Melanome, wurde von mehreren Nachbeben begleitet, die in punkto Komik zwar deutlich schwächer waren, doch schwere Konsequenzen haben können.

Trotz aller Schwächen könnte die neue AJCC-Klassifikation für Melanome mitsamt der »Mitogenität« vielleicht eine begrenzte Bedeutung für statistische Untersuchungen haben. Wegen ihrer starken Abhängigkeit von Zufallsbefunden kann sie jedoch sinnvollerweise nie zur Grundlage therapeutischer Entscheidungen im Einzelfall gemacht werden. Komischerweise wurde dies von den Vertretern des AJCC nicht bedacht, die bei der Einführung der neuen Klassifikation erklärten, *»die Sentinel-Lymphknoten-Biopsie … sollte selektiv für Patienten mit T1b-Melanomen empfohlen werden.«*[20] Die Geschichte der Sentinel-Lymphknoten-Biopsie ist ein weiterer komödiantischer Aspekt der Melanombehandlung, der hier nicht weiter erläutert werden soll. Obwohl die Sentinel-Lymphknoten-Biopsie nur dem Staging dient und ein therapeutischer Effekt nicht erwiesen ist, wird sie weltweit Patienten »angeboten«, als könnte sie ihnen von Nutzen sein.[30]

Tatsächlich ist häufig das Gegenteil der Fall, und dies um so mehr, wenn man den Empfehlungen des AJCC Folge leistet. Denn entdeckt man in einem dünnen Melanom eine Mitose, vielleicht die einzige in Hunderten von Schnitten, dann befindet sich der Patient im Stadium T1b, und dies kann zu einer Sentinel-Lymphknoten-Biopsie Anlass geben. Wird diese Biopsie gemäß den neuen Maßgaben des AJCC beurteilt, nach denen es *»ausreichend ist, nodale Metastasen allein auf der Grundlage der immunhistochemischen Färbung zu klassifizieren,«* reicht eine Zelle, die von *»wenigstens einem Melanom-assoziierten Marker«* angefärbt wird, zur Einordnung als Mikrometastase aus.[20] Dann befindet sich der Patient im Stadium N1, und dann schließt sich häufig eine komplette Lymphknotendissektion an. Die Lymphknotendissektion geht mit einer beträchtlichen Morbidität einher, von der psychischen Belastung für den Patienten ganz zu schweigen, führt aber nicht zu einer Herabsetzung der Mortalität, da der Eingriff selbst bei Vorliegen nodaler Metastasen keinen Einfluss auf Metastasen in inneren Organen hat, an denen die Patienten schließlich sterben.[31] Mit anderen Worten kann der Nachweis einer einzigen Metastase für den Patienten dramatische Folgen haben, und wenn tatsächlich eine Mitose in den wenigen Schnitten eines Melanoms vorhanden ist, die zur Untersuchung gelangen, kann der Patient nur darauf hoffen, dass sie vom Pathologen übersehen wird. Denn dann beträgt die Wahrscheinlichkeit, dass er die nächsten 10 Jahre überlebt plötzlich 95 % anstelle von 88 %, und ihm bleibt viel erspart (Abb. 6 a–b).

Nun kann man sich fragen, ob dieser neue Höhepunkt in der Komödie der Melanombehandlung tatsächlich komisch ist oder eher als traurig oder tragisch bezeichnet werden sollte, ob er eher zum Lachen oder Weinen Anlass gibt. Diese Gegensätze aber schließen sich nicht aus. Schon Aristoteles erklärte, *»die Komödie behandelt das Lächerliche, und das Lächerliche ist ein Aspekt des Beschämenden, Hässlichen oder Niedrigen.«* Im Mittelalter wies der französische Arzt Laurent Joubert darauf hin, dass wir lachen, wenn uns *»etwas als hässlich, missgestaltet, unehrlich, unanständig, arglistig und wenig schicklich berührt,«* besonders wenn es *»den Anschein der Hässlichkeit hat, ohne Mitleid zu erregen.«* Nach Joubert war das Lachen mit Freude verbunden, aber nie mit reiner Freude, da ein gewisses Maß an Verachtung oder Abscheu für das Niedrige und Hässliche nicht zu vermeiden sei. *»Wenn alles Lächerliche aus Hässlichkeit und Unredlichkeit entsteht,«* erklärte Joubert, *»dann folgt daraus, dass alles Lächerliche stets Freude und Trauer zugleich hervorruft.«*

Obwohl Lachen nicht nur durch Lächerliches hervorgerufen wird, sondern auch Ausdruck ungeteilter Freude sein kann, steckte in diesen Überlegungen ein wahrer Kern. Entsprechend stark haben sie die Auffassung von Komik und Lachen beeinflusst. Über lange Zeit hinweg galt das Lachen vornehmlich als Begleitphänomen des Niedrigen, als Ausdruck der Verachtung für bestimmte Laster. Obwohl schon Aristoteles erklärt hatte, die Laster verdienten Verachtung und dem Lachen komme daher eine moralische Funktion im Leben zu, wurde dem Lachen mit Widerwillen begegnet. Thomas Hobbes etwa kritisierte Menschen, *»die denken, die Schwächen eines anderen seien ein ausreichender Anlass für den eigenen Triumph,«*[33] und bezeichnete das Lachen als einen Ausdruck von Schwäche, als *»Zeichen der Verzagtheit,«* das *»vornehmlich denen zu eigen ist, die wissen, dass sie selbst geringe Fähigkeiten besitzen und sich daher veranlasst sehen, sich mit sich selbst auszusöhnen, indem sie auf die Schwächen anderer achten.«*[34] In den Augen von Hobbes war Lachen ein Ausdruck mangelnder Zivilisiertheit, der abgestellt oder zumindest kontrolliert werden sollte.[2]

Ist es unzivilisiert, von einer »Slapstick-Komödie der Melanombehandlung« zu sprechen und von einer »American Joint Comedy on Cancer«? Tatsächlich erfüllen die Komödianten und ihre Komödie alle Kriterien für das Lächerliche, aber ist es nicht unhöflich, sie lächerlich zu machen? Immerhin handelt es sich hier um Kollegen, die ihre Aufgaben nach bestem Wissen und Gewissen erfüllen wollten und die in vielerlei Hinsicht besser und klüger sein mögen als der, der über sie lästert. Das Lachen auf Kosten anderer ruft immer gemischte Ge-

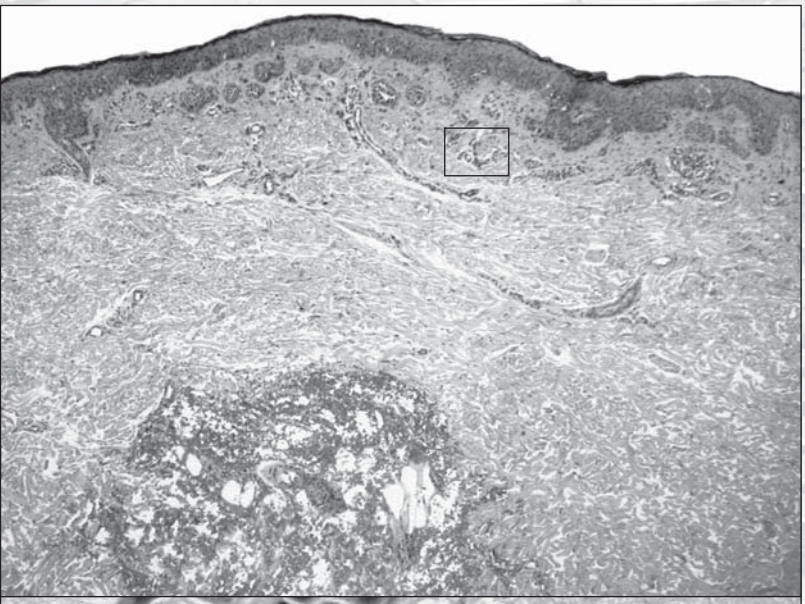

◄ **Abb. 6a:** *Oberflächliches Melanom mit einer maximalen Tumordicke von 0,4 mm.*

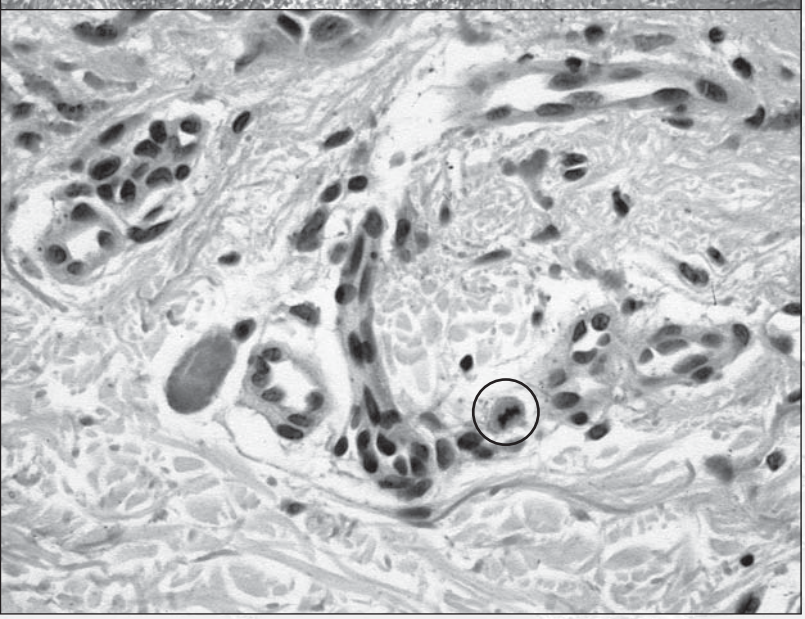

◄ **Abb. 6b:** *In einem von mehreren Stufenschnitten findet sich eine Mitose in der oberen Dermis (Kreis). Für den Patienten wäre es vermutlich besser, man hätte sie übersehen.*

fühle hervor und wurde oft kritisiert. Zum Beispiel wurde der Urvater aller Ärzte, Hippocrates, eines Tages zu Demokrit, dem »lachenden Philosophen«, gerufen, von dem seine Anhänger glaubten, er sei verrückt geworden. Als Hippocrates sah, dass Demokrit über all jene lachte, die um ihn trauerten, machte er ihm das zum Vorwurf, bis Demokrit erklärte, er lache nicht über die Menschen, sondern *»nur über die Menschheit, voll der Torheit,«* und über die Welt, in der die Menschen sich *»mit Angelegenheiten ohne Wert beschäftigen und ihr Leben mit Lächerlichkeiten vergeuden.«* Als Hippocrates wieder ging, zeigte er sich tief beeindruckt *»vom weisen Demokrit, der alleine fähig ist, Weisheit an jeden auf der Welt weiterzugeben.«*[2]

Und genau darum geht es beim Lachen über das Lächerliche. Es ist nicht persönlich, sondern ein Lachen über die Torheit der Menschen. Und es erfüllt eine Funktion, nämlich Weisheit weiterzugeben, auch wenn es sich nur um ein Körnchen Weisheit handelt. George Meredith bemerkte einmal, *»das Lachen der Satire ist ein Schlag in den Rücken oder ins Gesicht,«* wohingegen *»das Lachen der Komödie unpersönlich und von äußerster Höflichkeit ist, eigentlich mehr ein Lächeln und oft nicht mehr als ein Lächeln.«* Die Komödie der Melanombehandlung hätte Meredith wenig gefallen, denn es ist eine Slapstick-Komödie. Ihre Witze sind viel zu offenkundig für den feinen Geschmack eines englischen Gentleman des 19. Jahrhunderts, und das Lachen, das sie hervorruft, liegt zwischen dem von Satire und Komödie. Nichtsdestotrotz mag die Darstellung der Melanombehandlung als die Komödie, die sie ist, den von Meredith geforderten *»Test für eine wahre Komödie«* bestehen, und zwar die *»Auslösung nachdenklichen Lachens.«*[1] Und vielleicht haben einige Gedanken, die durch das Lachen ausgelöst werden, einen heilsamen Effekt auf die Melanombehandlung.

Literatur:

1 *Meredith G. An essay on comedy and the uses of the comic spirit. Westminster: Archibald Constable and Company, 1897, p. 25.*

2 *Skinner Q. Hobbes and the classical theory of laughter. In: Sorell T, Foisneau L (eds.). Leviathan after 350 years. Oxford: Oxford University Press, 2004, 139 – 166.*

3 *Weyers W. Excision of melanoma in historical perspective – triumph of irrationality for nearly a century. Dermatopathol. Pract. Concept. 1997; 3: 238 – 246.*

4 *Clark WH Jr, From L, Bernardino EA, Mihm MC. The histogenesis and biologic behavior of primary human malignant melanoma of the skin. Cancer Res 1969; 29: 705 – 726.*

5 *Clark WH Jr, Ainsworth AM, Bernardino EA, Yang CH, Mihm MC Jr, Reed RJ. The developmental biology of primary human malignant melanomas. Sem Oncol 1975; 2: 83.*

6 *Kunte C, Geimer T, Baumert J, Konz B, Volkenandt M, Flaig M, Ruzicka T, Berking C, Schmid-Wendtner MH. Prognostic factors associated with sentinel lymph node positivity and effect of sentinel status on survival: an analysis of 1049 patients with cutaneous melanoma. Melanoma Res 2010; 20: 330–337.*

7 *Kerns MJJ, Darst MA, Olsen TG, Fenster M, Hall P, Grevey S. Shrinkage of cutaneous specimens: formalin or other factors involved? J Cutan Pathol 2008; 35: 1093 – 1096.*

8 *Hudson-Peacock MJ, Matthews JNS, Lawrence CM. Relation between size of skin excision, wound, and specimen. J Am Acad Dermatol 1995; 32: 1010–1015.*

9 *Breslow A. Thickness, cross-sectional areas and depth of invasion in the prognosis of cutaneous melanoma. Ann Surg 1970; 172: 902–908.*

10 *Balch CM, Buzaid AC, Soong SJ, Atkins MB, Cascinelli N, Coit DG, Fleming ID, Gershenwald JE, Houghton A Jr, Kirkwood JM, McMasters KM, Mihm MC Jr, Morton DL, Reintgen DS, Ross MI, Sober AJ, Thompson JA, Thompson JF. Final version of the American Joint Committee on Cancer staging system for cutaneous melanoma. J Clin Oncol 2001; 19: 3635–3648.*

11 *Day CL, Lew RA, Mihm MC Jr, Harris MN, Kopf AW, Sober AJ, Fitzpatrick TB. The natural break points for primary-tumor thickness in clinical stage 1 melanoma. New Engl J Med 1981; 305: 115.*

12 *Weyers W. Criteria for diagnosis of melanoma histopathologically in historical perspective. Dermatopathology: Practical and Conceptual 2002; 8: 4.*

13 *Clark WH Jr, Elder DE, Guerry D IV, Epstein MN, Greene MH, Van Horn M. A study of tumor progression: the precursor lesions of superficial spreading and nodular melanoma. Hum Pathol 1984; 15:1147–1165.*

14 *Elder DE, Guerry D IV, Epstein MN, Zehngebot L, Lusk E, Van Horn M, Clark WH Jr. Invasive malignant melanomas lacking competence for metastasis. Am J Dermatopathol 1984; 6: S55–61.*

15 *Elder D, Elenitsas R. Benign pigmented lesions and malignant melanoma. In: Elder D, Elenitsas R, Jaworsky C, Johnson B Jr (eds.). Lever's histopathology of the skin, 8th edition. Philadelphia, New York: Lippincott-Raven, 1997, p. 656.*

16 *Schmoeckel C, Bockelbrink A, Bockelbrink H, Koutsis J, Braun-Falco O. Low- und high-risk malignant melanoma – I. Evaluation of clinical and histological prognosticators in 585 cases. Eur J Cancer Clin Oncol 1983; 19: 227–235.*

17 *McGovern VJ, Shaw HM, Milton GW, Farago GA. Prognostic significance of the histological features of malignant melanoma. Histopathology 1979; 3: 385–393.*

18 *Azzola MF, Shaw HM, Thompson JF, Soong SJ, Scolyer RA, Watson GF, Colman MH, Zhang Y. Tumor mitotic rate is a more powerful prognostic indicator than ulceration in patients with primary cutaneous melanoma. An analysis of 3661 patients from a single center. Cancer 2003; 97: 1488–1498.*

19 *Gimotty PA, Elder DE, Fraker DL, Botbyl J, Sllers K, Elenitsas R, Ming ME, Schuchter L, Spitz FR, Czerniecki BJ, Guerry DP. Identification of high-risk patients among those diagnosed with thin cutaneous melanomas. J Clin Oncol 2007; 25: 1129–1134.*

20 *Balch CM, Gershenwald JE, Soong SJ, Thompson JF, Atkins MB, Byrd DR, Buzaid AC, Cochran AJ, Coit DG, Ding S, Eggermont AM, Flaherty KT, Gimotty PA, Kirkwood JM, McMasters KM, Mihm MC Jr, Morton DL, Sober AJ, Sondak VK. Final version of 2009 AJCC melanoma staging and classification. J Clin Oncol 2009; 27: 6199–6206.*

21 *Frishberg DP, Balch C, Balzer BL, Crowson AN, Didolkar M, McNiff JM, Perry RR, Prieto VG, Rao P, Smith MT, Smoller BR, Wick MR. Protocol for the examination of specimens from patients with melanoma of the skin. Arch Pathol Lab Med 2009; 133: 1560–1567.*

22 *Casper DJ, Ross KI, Messina JL, Sondak VK, Bodden CN, McCardle TW, Glass LF. Use of anti-phosphohistone H3 immunohistochemistry to determine mitotic rate in thin melanoma. Am J Dermatopathol 2010; 32: 650–654.*

23 *De la Hoz C, Baroja A. Proliferative behaviour of high-ploidy cells in two murine tumour lines. J Cell Sci 1993; 104: 31–36.*

24 *Donhuijsen K, Schmidt U, Hirche H, van Beuningen D, Budach V. Changes in mitotic rate and cell cycle fractions caused by delayed fixation. Hum Pathol 1990; 21: 709–714.*

25 *Larsen TE, Little JH, Orell SR, Prade M. International pathologists congruence survey on quantitaion of malignant melanoma. Pathology 1980; 12: 245–253.*

26 *Heenan PJ, Matz LR, Blackwell JB, Kelsall GR, Singh A, ten Seldam RE, Holman CD. Inter-observer variation between pathologists in the classification of cutaneous malignant melanoma in western Australia. Histopathology 1984; 8: 717–729.*

27 *Cook MG, Clarke TJ, Humphreys S, Fletcher A, McLaren KM, Smith NP, Stevens A, Theaker JM, Melia J. The evaluation of diagnostic and prognostic criteria and the terminology of thin cutaneous malignant melanoma by the CRC melanoma pathology panel. Histopathology 1996; 28: 497–512.*

28 *Scolyer RA, Shaw HM, Thompson JF, Li L-X L, Colman MH, Lo SK, McCarthy SW, Palmer AA, Nicoll KD, Dutta B, Slobedman E, Watson GF, Stretch JR. Interobserver reproducibility of histopathologic prognostic variables in primary cutaneous melanomas. Am J Surg Pathol 2003; 27: 1571–1576.*

29 *Glatz K, Hartmann C, Antic M, Kutzner H. Frequent mitotic activity in banal melanocytic nevi uncovered by immunohistochemical analysis. Am J Dermatopathol 2010; 32: 643–649.*

30 *Gimotty PA, Yoon F, Hammond R, Rosenbaum P, Guerry D IV. Therapeutic effect of sentinel lymph node biopsy in melanoma remains an open question. J Clin Oncol 2009; 27: 4236–4238.*

31 *Meier F, Will S, Ellwanger U, Schlagenhauff B, Schittek B, Rassner G, Garbe C. Metastatic pathways and time course in the orderly progression of cutaneous melanoma. Br J Dermatol 2002; 147: 62–70.*

32 *Joubert L. Traité du ris, contenant son essance, ses causes, et mervelheus essais, curieusemant recherchés, raisonnés & observés. Paris, 1579, pp. 16ff.*

33 *Hobbes T. The elements of law natural and politic. Edited by Ferdinand Tönnies, 2nd edition. London: M.M. Goldsmith, 1969, p. 42.*

34 *Hobbes T. Leviathan. Revised student edition edited by Richard Tuck. Cambridge: Cambridge University Press, 1996, ch. 6, p. 43.*

Bilderbuch der Biopsie

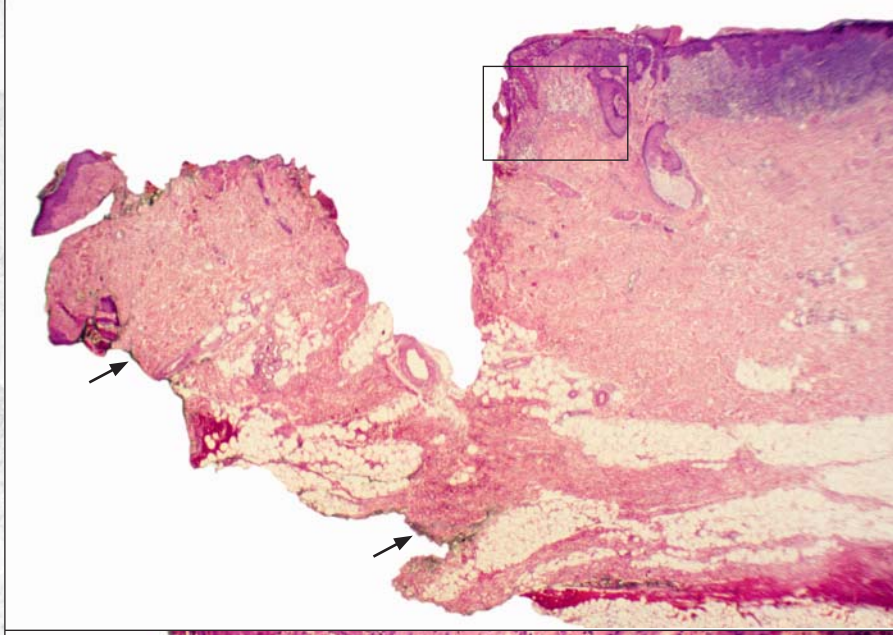

► *Nachexzidat eines Morbus Bowen mit grün markierten Schnitträndern (Pfeile). Die exzentrisch gelegene Narbe ist aufgebrochen, und die Kontinuität wird nur durch eine schmale Gewebebrücke im Bereich der Subkutis aufrecht erhalten. Bei einer kleineren Nachexzision hätte sich der kleine Randbereich vollständig abgelöst, und der Rand der Narbe würde als echter Schnittrand imponieren.*

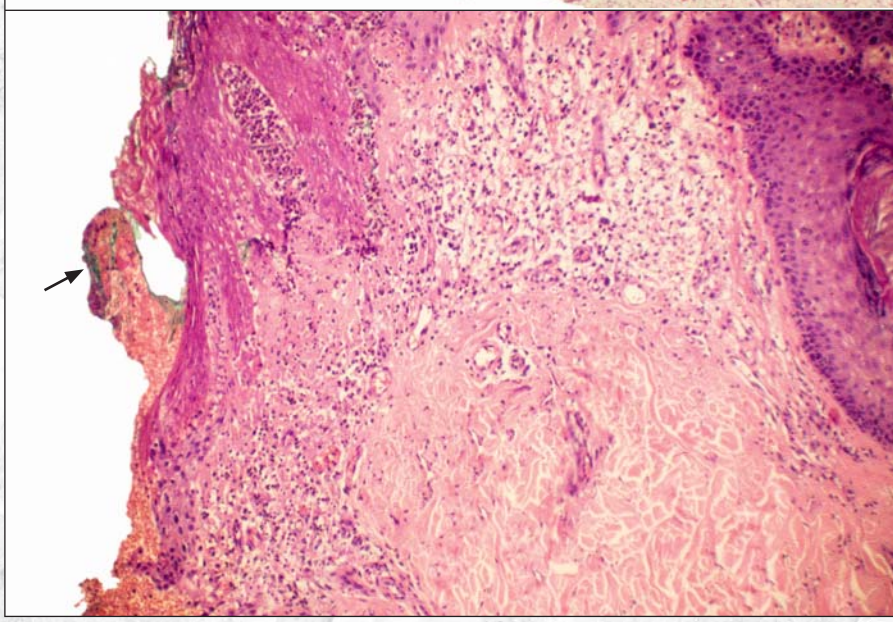

► *Die grüne Farbmarkierung findet sich nicht nur an den äußeren Schnitträndern, sondern ist auch in die Narbe eingedrungen (Pfeil) und würde bei einem vollständigen Zerfall des Präparates während der Aufbereitung den Eindruck eines echten Schnittrandes verstärken.*

Maligne Tumore sollten nach Möglichkeit vollständig entfernt werden. Die Frage, ob ein Tumor vollständig exzidiert wurde, kann bei der histopathologischen Untersuchung durch eine Kontrolle der Schnitträndern überprüft werden. Dabei ist die Feststellung wichtig, ob die Schnitträndern im Präparat echt sind, d. h. den chirurgischen Rändern entsprechen, oder ob dies nur vorgetäuscht wird, zum Beispiel durch Ausriss eines Gewebeanteils bei der Gewebeaufbereitung oder durch Schräganschnitt, der an der Vorderseite einer Gewebescheibe und nicht am wirklichen Schnittrand endet. Um solche Artefakte erkennen zu können, kann man die echten Schnitträndern vor der Weiterverarbeitung im Labor mit Gewebefarben markieren. Finden sich Tumorresiduen an einem farbig markierten Rand, ist von einer tatsächlichen Randbildung des Tumors auszugehen.

Bei Nachexzidaten können Probleme auftreten, wenn die Narbe der Vorbiopsie aufreißt und das Gewebe zerfällt. Besonders häufig ist dies bei kleinen und flachen Nachexzidaten der Fall, bei denen die Narbe der Vorbiopsie fast die gesamte Länge des Exzidates einnimmt und an den tiefen Schnittrand reicht. Zerfällt das Gewebe bereits während der Operation, kann der Chirurg die Gewebeanteile kennzeichnen, sodass die echten Schnitträndern erkennbar bleiben. Zerfällt das Gewebe beim Zuschnitt im Labor, kann auch dann noch eine Kennzeichnung erfolgen. Zerfällt es jedoch erst während der Weiterverarbeitung, bei der Entwässerung oder beim Gießen des Paraffinblockes, bleibt dies oft unbemerkt, und trotz vollständiger Exzision wird ein Tumorrest im Bereich der Narbe dann leicht als Tumor am Rande des Nachexzidates fehlinterpretiert. Die Farbe, die beim Zuschnitt des Gewebes zur Markierung der Schnitträndern eingesetzt wird, kann auch in die dehiszente Narbe eindringen und verstärkt dann den Eindruck, dass es sich bei Tumorresten im Narbenbereich um eine echte Randbildung handelt. Dies ist vor allem der Fall, wenn die Narbe in der Nähe eines Schnittrandes gelegen ist und das verbliebene Gewebestück mit dem Tumorrest einen recht großen Durchmesser aufweist, der nicht unmittelbar an einen Gewebezerfall denken lässt. In kleinen Nachexzidaten besteht daher die Gefahr eines Überdiagnostizierens von Tumorresiduen am Schnittrand. Im Falle einer Diskrepanz mit dem klinischen Eindruck kann die Rücksprache mit dem Histopathologen wichtig sein, um unnötige Nachexzisionen zu vermeiden.

Im Zentrum für Dermatopathologie Freiburg ist noch Platz

Wir suchen einen Mitarbeiter oder eine Mitarbeiterin mit Interesse an der Dermatohistopathologie. Interessenten sollten Facharzt für Dermatologie oder für Pathologie sein oder den größten Teil ihrer Facharztweiterbildung hinter sich haben. Eine einjährige Weiterbildungzeit zum Facharzt für Pathologie oder die zweijährige Weiterbildung für den Erwerb der Zusatzbezeichnung »Dermatohistologie« für Dermatologen können am Zentrum für Dermatopathologie absolviert werden.

Angestrebt wird eine langfristige Zusammenarbeit mit späterer Praxisbeteiligung.

Interesse? – Melden Sie sich!
0761-31696 • info@zdpf.de