pink & blue

Zeitschrift des Zentrums für Dermatopathologie Freiburg

Nr. 27 I 2012

Zu diesem Heft
Die weiße Gefahr 2

Was ist das? 2
Bunt gemischt 3
Bilderbuch der Biopsie 5

Der besondere Fall
Vulvärer Lichen sclerosus mit multiplen Zysten 8

Memories
Morbus Bowen – 100 Jahre 10

Klinische Befunde
– histopathologisch erläutert 14

Das ist es! 16
Für Sie referiert 19

Dermatologie – einmal anders
»Jaws« – zum Entartungsrisiko des Lichen sclerosus 21

Die weiße Gefahr

Die weiße Gefahr

»Die weiße Gefahr« wird Winter für Winter aufs Neue beschworen, wenn Skifahrer und Snowboarder abseits präparierter Pisten im Tiefschnee den Kick der Freiheit suchen. Das Malen von Bögen in den unberührten Schnee bezahlen jedes Jahr einige von ihnen mit dem Leben. Dies gilt nicht weniger für Bergsteiger. So riss im vergangenen Juli eine Lawine am Mont Blanc neun Alpinisten in den Tod. Verantwortlich für dieses Unglück war vermutlich der Abbruch einer dicken Eisplatte, der nicht vorauszusehen war. Der französische Wetterdienst hatte keine Lawinenwarnung gegeben.

Wann die »weiße Pracht« zur Gefahr wird, hängt von vielen Einflussgrößen ab. Am wichtigsten ist die Beschaffenheit des Geländes. Lawinen treten meist an Berghängen mit einem Neigungswinkel zwischen 30 und 60 Grad auf. Nordhänge sind gefährlicher als Südhänge, da sich die Schneedecke bei geringerer Sonneneinstrahlung langsamer stabilisiert. Andere Einflussgrößen sind Wind und Temperatur. Bei tiefen Temperaturen erfolgt die Verfestigung des Neuschnees verzögert, und jeder starke Temperaturwechsel reduziert durch Umwandlung der Schneekristalle deren Stabilität. Bei starken Schneefällen in kurzer Zeit schreitet die Belastung der Schneedecke durch das zusätzliche Gewicht schneller voran als deren Setzung und Verfestigung, was das Entstehen von Lawinen begünstigt. Dennoch ist der Grad der »weißen Gefahr« auch für Experten schwer einzuschätzen.

Die »weiße Gefahr« droht jedoch nicht nur in den Bergen und nicht nur durch Schnee. Als »weiße Gefahr auf dem Meer« wurden Eisberge bezeichnet, die durch Meeresströmungen weit abdriften und den Schiffsverkehr gefährden können, wofür der Untergang der Titanic vor genau 100 Jahren ein unseliges Beispiel gibt. Durch die Verfilmung von James Cameron mit dem Oscar-prämierten Titelsong »My Heart Will Go On« gelangte das Titanic-Unglück wieder ins allgemeine Bewusstsein. Auch ein anderer Hollywood-Streifen mit einer Oscar-prämierten Titelmelodie beschwor die »weiße Gefahr«: Steven Spielbergs »Jaws« aus dem Jahre 1975, in dem ein überdimensionierter weißer Hai in flachen Küstengewässern Jagd auf Badegäste macht.

Die »weiße Gefahr« gibt es aber auch in der Medizin, zumindest wenn man der Einschätzung von Gynäkopathologen folgen will. Nach der neuen Klassifikation der »vulvären intraepithelialen Neoplasie« (VIN) durch die International Society for the Study of Vulvovaginal Disease aus dem Jahre 2004 gibt es zwei distinkte Mechanismen der Entstehung von Vulvakarzinomen. Der eine ist HPV-assoziiert und führt über den Zwischenschritt der »undifferenzierten VIN« zu den selteneren warzigen oder basaloiden Karzinomen. Der zweite ist assoziiert mit dem Lichen sclerosus und führt über die sogenannte »differenzierte VIN« zu den häufigeren keratinisierenden Karzinomen. Mithin gilt der Lichen sclerosus als Ausgangspunkt der gefährlichsten Präkanzerose und des häufigsten malignen Tumors im Vulvabereich. Dass auf den weißen Patches und Plaques des Lichen sclerosus gelegentlich Karzinome entstehen, ist seit langem bekannt. Wie groß die »weiße Gefahr« tatsächlich ist, ist jedoch umstritten. Das Gleiche gilt für die Bedeutung zusätzlicher Risikofaktoren. Vergleichbar starkem Schneefall bei der Entstehung von Lawinen, sollen Epithelhyperplasie, Dyskeratosen und Parakeratose das Entartungsrisiko des Lichen sclerosus erhöhen. Mehr über die »weiße Gefahr« im Vulvabereich finden Sie in unseren Rubriken »Der besondere Fall« und »Dermatologie – einmal anders«.

Was ist das ?

▲ ***Spanische »Fellows« am Zentrum für Dermatopathologie Freiburg:*** *Nestor Santana Molina (links) und Blanca Moyano Almagro (rechts) zusammen mit Stefan Hörster (Mitte).*

Bunt gemischt

Viva España! Die Affinität zu Spanien hat in Deutschland lange Tradition. Des Deutschen »schönstes Urlaubsland«, wo die Sonne bei Tag und Nacht scheint, der Klang der Kastagnetten fesselt und die Gitarren Verliebte seit ewigen Zeiten begleiten, wird in zahlreichen Schlagern besungen, und trotz mancher bitteren Niederlage bewundert man respektvoll Spaniens Fußballkunst. Vor diesem Hintergrund verblassen vorübergehende Irritationen wie der Neubau ungenutzter Großflughäfen in der spanischen Provinz, leerstehende Kongresszentren, Arbeitslosigkeit und Bankenkrise.

Im Gegenteil: Das Band zu Spanien erscheint noch fester geknüpft als zuvor, denn der Austausch findet nicht mehr nur in Nord-Süd-Richtung statt. Vorbei sind die Zeiten, da ausschließlich Deutsche nach Spanien in Urlaub fuhren. Auch Spanier entdecken Deutschland zunehmend als Urlaubsland. Vorbei sind die Zeiten, da allein die Primera División verlockend erschien, da ein Günter Netzer seine hohe Kunst auf dem Rasen der »Königlichen« von Madrid zelebierte und Bernd Schuster »el chef« im Mittelfeld des FC Barcelona war. Zwar spielen mit Özil und Khedira abermals zwei deutsche Nationalspieler in Spanien, doch mit Raúl wechselte erstmals ein spanischer Star in die Bundesliga, wo er auf Schalke königlichen Glanz verbreitete. Ihm folgten weitere Spanier, wie José Manuel Jurado und Sergio Escudero bei Schalke 04, Ezequiel Calvente, der im Sommer von Betis Sevilla zum SC Freiburg kam, Alvaro Dominguez, der für 8 Millionen Euro von Atletico Madrid zu Borussia Mönchengladbach wechselte, und zuletzt Javi Martinez, der teuerste Transfer in der Geschichte der Bundesliga, für den der FC Bayern München eine Ablösesumme von 40 Millionen Euro an Athletic Bilbao zahlte.

Große Transfers gibt es aber nicht nur im Fußball. Auch das Zentrum für Dermatopathologie hat zwei Spanier nach Freiburg gelockt. Aus Malaga kam Blanca Moyano Almagro und von der Kararen-Insel Gran Canaria Nestor Santana Molina, beide Dermatologen mit besonderen Kenntnissen in der Dermatohistopathologie, die sie im Rahmen einer »Fellowship« am Zentrum für Dermatopathologie Freiburg vertiefen wollen.

Auf dem Gebiet der Dermatohistopathologie hat sich in der Ausbildung in den letzten Jahren einiges getan. Zuvor war ein intensives Training nur in den USA möglich, wo 1950 mit der Osborne Fellowship am Armed Forces Institute of Pathology der erste offizielle Ausbildungsplatz, 1962 die erste nationale Gesellschaft für

Dermatopathologie und 1974 die erste Prüfung in der Dermatopathologie etabliert wurden. Insbesondere an den Instituten von A. Bernard Ackerman in New York und Philadelphia wurden Hunderte von Ärzten aus aller Welt ausgebildet, darunter auch viele Deutsche, die später Klinikchefs wurden, wie Manfred Goos in Essen, Helmut Wolff in Lübeck und Wilhelm Meigel in Hamburg. An fast allen deutschen Kliniken gab es eigenständige Labore für Dermatohistopathologie, doch der Eingang an Präparaten war meist gering und die Beschäftigung mit dem Fachgebiet blieb eine Nebentätigkeit. Die ersten Vollzeit-Dermatopathologen Deutschlands arbeiteten in privaten Laboren, zunächst Heino Hügel in Friedrichshafen, dann Christa Kühnl-Petzoldt in Freiburg. Ausbildungsweg und Qualifikation waren aber nicht geregelt; im Prinzip war jeder Dermatologe berechtigt, ein histopathologisches Labor zu eröffnen, wogegen sich von Seiten der Pathologen Widerstand regte. In anderen europäischen Ländern durfte kein Dermatologie eigenständig Dermatohistopathologie betreiben, auch wenn er dafür besser qualifiziert sein mochte als die meisten Pathologen.

Bemühungen, diese Situation zu ändern und die Verhältnisse in Europa den besseren Bedingungen in den USA anzugleichen, begannen in den letzten Jahren des 20. Jahrhunderts. Ein Schritt dazu war die Gründung der European Society of Dermatopathology im Jahre 1996. Der erste Präsident dieser Gesellschaft, Helmut Kerl aus Graz, bemühte sich vor allem um die Etablierung einer europäischen Prüfung für Dermatopathologie. Diese wurde nach mehrjährigen Verhandlungen des International Committee of Dermatopathology (ICDP) mit Vertretern der ältesten Berufsorganisation für Fachärzte in der Europäischen Union, der Union Européenne des Médicins Spécialistes (UEMS), eingeführt und 2003 erstmals in Frankfurt abgehalten. Zwar wird diese Prüfung in vielen Ländern nicht gefordert und in anderen nicht anerkannt, doch definierte sie erstmals einen Standard in der Dermatopathologie außerhalb der USA. Dementsprechend waren alle Prüfungen früh ausgebucht, und die Teilnehmer kamen nicht nur aus Europa, sondern auch aus vielen außereuropäischen Ländern. Voraussetzung für die Teilnahme sind die Facharztanerkennung für Dermatologie oder Pathologie und eine zumindest einjährige Vollzeit- oder zweijährige Teilzeittätigkeit in der Dermatohistopathologie. Die Prüfungen erfolgen im Multiple-Choice-Verfahren und bestehen aus drei Teilen, zunächst theoretischen Fragen, dann der Projektion klinischer, histopathologischer, immunfluoreszenzmikroskopischer und immunhistochemischer Bilder, die diagnostiziert werden müssen, und schließlich einem Schnittseminar. Wegen der guten Erreichbarkeit wurde an Frankfurt als Prüfungsort festgehalten. Am 1. Dezember 2012 feiert die »International Board Certifying Examination in Dermatopathology« der ICDP-UEMS ihr 10jähriges Jubiläum.

Von diesen Aktivitäten angeregt, wurden auch in Deutschland Bemühungen unternommen, die Ausbildung und Zertifizierung auf dem Gebiete der Dermatohistopathologie neu zu regeln. 2004 wurde die Einführung der Zusatzbezeichnung »Dermatohistologie« für Hautärzte beschlossen und in den folgenden Monaten von den verschiedenen Landesärztekammern umgesetzt. Voraussetzung für die Anmeldung zur Prüfung ist eine zweijährige Ausbildung bei einem Weiterbildungsbefugten für Dermatohistologie, wovon maximal sechs Monate auf die Facharztweiterbildung entfallen können. Die Prüfung erfolgt mündlich und in der Regel dergestalt, dass histopathologische Schnitte vorgelegt werden, die diagnostiziert und erläutert werden müssen.

Hinter den neuen organisatorischen Strukturen blieben die praktischen Möglichkeiten der Weiterbildung allerdings zurück. Zwar bestand weiterhin an vielen Kliniken die Möglichkeit, sich neben anderen Aufgaben auch mit der Dermatohistopathologie zu beschäftigen, doch eine mehrmonatige ganztätige Ausbildung wie bei den Fellowships in den USA war in Europa nicht möglich. Die ICDP-UEMS begann daher 2009 mit der Linzensierung europäischer Ausbildungszentren. Dabei muss es sich um eine Universitätsklinik, ein großes Krankenhaus oder ein großes Dermatopathologie-Labor handeln. Voraussetzungen sind ein ausreichend hoher Eingang an Präparaten und die Verfügbarkeit aller üblichen Techniken, von der Routine-Histologie über Immunfluoreszenz und Immunhistochemie bis hin zur Molekularpathologie. Regelmäßige Vorträge, Tutorials oder klinisch-pathologische Konferenzen werden ebenso verlangt wie Forschungsmöglichkeiten und eine Qualitätskontrolle. Mehrköpfige Mikroskope, eine Bibliothek und eine Schnittsammlung müssen zur Verfügung stehen. Der Program Director muss entweder von der ICDP-UEMS oder vom American Board of Dermatopathology oder vom Royal College of Pathologists in Großbritannien als Dermatopathologe zertifiziert sein.

Inzwischen gibt es in Europa zwölf Trainingszentren, davon vier in Deutschland, nämlich die Universitäts-Hautkliniken in Magdeburg und Münster, die Dermatopathologie Friedrichshafen und das Zentrum für Dermatopathologie Freiburg. Am Zentrum für Dermatopathologie hatten wir auch in der Vergangenheit immer wieder Gastärzte, die sich in die Histopathologie eingearbeitet haben und von denen manche später andere Labors übernahmen, wie Cornelia Müller an der Universitäts-Hautklinik Homburg und Mirjana Ziemer an den Hautkliniken von Jena und Leipzig. Seit 2010 besteht am Zentrum für Dermatopathologie die Möglichkeit einer zweijährigen Weiterbildung für die Zusatzbezeichnung »Dermatohistologie«; wenig später wechselte Kerstin Wallerius zu diesem Zweck von der Hautklinik Nürnberg nach Freiburg. Als frisch lizensiertes Europäisches Trainingszentrum haben wir nun mit Blanca Moyano Almagro und Nestor Santana Molina erstmals zwei ausländische Fellows. Ihr Transfer verlief weniger spektakulär als der von Javi Martinez zum FC Bayern München, wie man überhaupt am Mikroskop weniger sichtbare Triumphe feiert als auf dem Rasen der Fußball-Bundesliga. Den ein oder anderen eleganten diagnostischen Treffer haben die spanischen Fellows jedoch bereits erzielt.

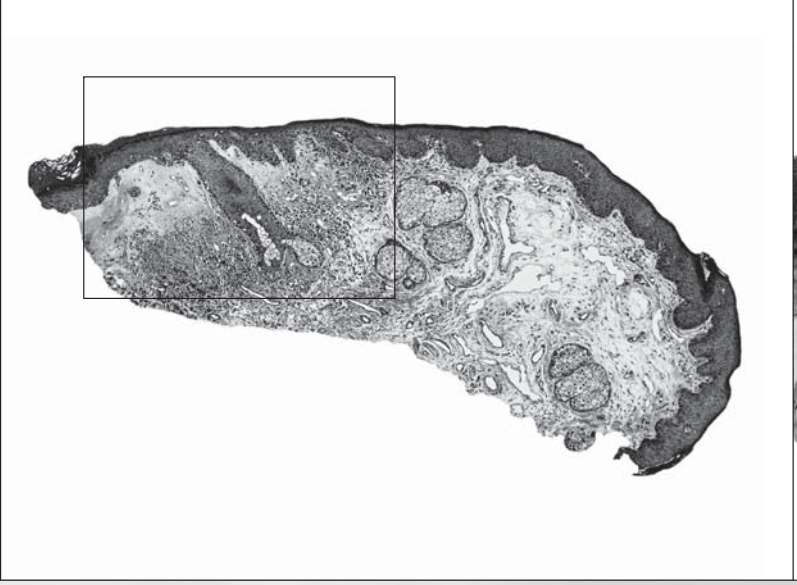

▲ *Biopsat aus der Randregion eines Lichen sclerosus. Der Schnitt zeigt überwiegend normale Haut. Bei einem etwas anderen Anschnitt des Biopsates wäre nichts anderes dargestellt worden. Eine spezifische Diagnose wäre nicht möglich gewesen.*

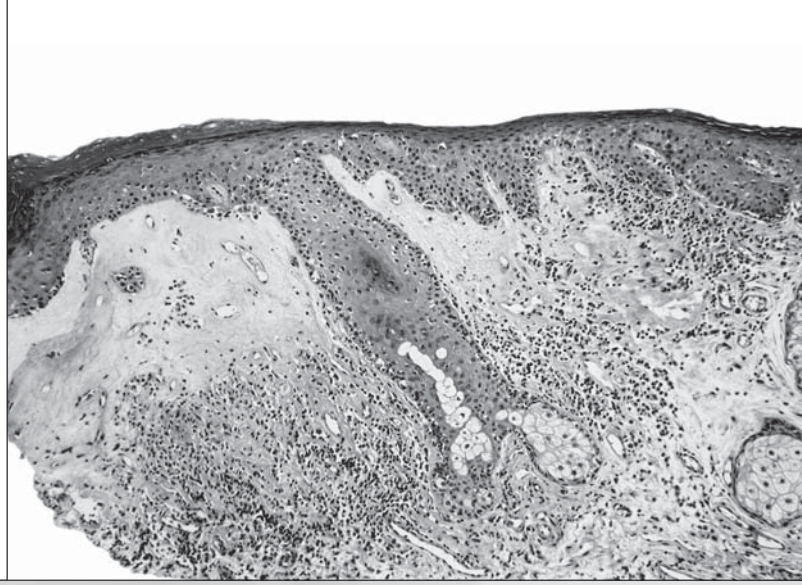

▲ *Die Diagnose des Lichen sclerosus lässt sich anhand voll entwickelter Läsionen am besten stellen. Die Konstellation von kompakter Orthokeratose, subepidermaler Sklerose und darunter gelegenem lichenoiden Lymphozyteninfiltrat ist für den Lichen sclerosus pathognomonisch.*

Bilderbuch der Biopsie

In Lehrbüchern wird manchmal darauf hingewiesen, dass man möglichst frische Läsionen biopsieren sollte. Nicht selten werden auch Biopsien aus den Randzonen von Läsionen gefordert, um frühe Entwicklungsstadien eines Prozesses darzustellen und dadurch den Pathomechanismus zu erfassen. Für manche Fragestellungen kann dies sinnvoll sein. Zum Beispiel ist bei bullösen Dermatosen der Mechanismus der Blasenbildung in der Randzone deutlicher erkennbar als im Zentrum, zumal bei Biopsien aus dem Zentrum die Blasendecke meist verloren geht. Biopsien aus der Randzone erlauben auch einen Vergleich von gesunder und betroffener Haut, was manchmal bei der Klärung von Pigmentstörungen hilfreich ist. In der Regel weisen jedoch nicht frühe, sondern voll entwickelte Läsionen die typischsten histopathologischen Veränderungen auf. In frühen Stadien sind diagnostisch wichtige Befunde oft noch nicht vorhanden; in späten haben sie sich oft bereits zurückgebildet. In der Regel sollte die Biopsie daher aus dem Zentrum einer Läsion erfolgen, die voll entwickelt und nicht durch Exkoriation oder andere Ereignisse sekundär verändert ist.

Biopsien aus der Randzone haben neben der Schwierigkeit der Beurteilung noch einen weiteren Nachteil. Wenn beim Zuschneiden des Präparates im Labor die Schnittrichtung nicht optimal gewählt wird, kann es sein, dass anstelle des pathologischen Prozesses auf dem Objektträger nur gesunde oder gering veränderte Haut zur Darstellung kommt. Das formalinfixierte Präparat lässt keine Farbnuancen mehr erkennen, so dass bei entzündlichen Dermatosen gesunde und betroffene Haut makroskopisch oft nicht zu unterscheiden sind. Eine falsche Schnittführung ist daher sehr leicht möglich. Bei Biopsien aus dem Zentrum einer Läsion tritt diese Schwierigkeit nicht auf. Sollte die Darstellung der Randzone im Einzelfall erforderlich sein, ist eine Spindelbiopsie am sinnvollsten, am besten mit genauen Angaben zur erforderlichen Schnittführung.

Der besondere Fall

Vulvärer Lichen sclerosus mit multiplen Zysten

vorgestellt von Eiko Petersen und Wolfgang Weyers (Freiburg)

Eine 52jährige Patientin stellte sich wegen Knoten an der Vulva vor, die sich in den letzten Monaten entwickelt hätten. Es bestanden keine subjektiven Symptome. Bei der klinischen Untersuchung fand sich eine knotige Auftreibung des Präputiums. Die Haut war hier verdickt und weißlich verfärbt, das Hautlinienrelief war vergröbert. An den Innenseiten beider Labia maiora fand sich ebenfalls eine leichte Verdickung und weißliche Verfärbung der Haut. Palpatorisch ließen sich am Präputium mehrere kleine, verschiebliche Knoten abgrenzen.

Die Knoten wurden exzidiert. Histopathologisch sah man eine ausgeprägte Verbreiterung der Epidermis mit Hypergranulose und kompakter Orthohyperkeratose. Fokal waren bei nur geringer Spongiose reichlich Lymphozyten im Stratum spinosum nachweisbar. Subepidermal fanden sich eine Fibrose mit deutlich vergröberten Kollagenfasern und ein schütter lichenoides Lymphozyteninfiltrat. Fokal lagen Lymphozyten aufgereiht zwischen verdickten Kollagenfaserbündeln. Sklerosezonen waren nicht nachweisbar. Die Haarfollikel wiesen eine ausgeprägte kompakte Orthohyperkeratose der Infundibula auf. Die Infundibula waren teilweise zystisch erweitert. Auch entlang der Haarfollikel fanden sich eine Fibrose und ein lichenoides Lymphozyteninfiltrat, das teilweise auf das Follikelepithel übergriff.

Zusammenfassend lag eine follikulär betonte lichenoide Interface-Dermatitis mit follikulärer Hyperkeratose und Ausbildung infundibulärer Zysten vor. Epithelhyperplasie und Hyperkeratose ließen sich als Folge anhaltender mechanischer Irritation im Sinne eines Lichen simplex chronicus interpretieren. Dies galt jedoch nicht für das lichenoide Lymphozyteninfiltrat mit follikulärer Betonung. Eine lichenoide Interface-Dermatitis mit follikulärem Schwerpunkt kann durch verschiedene entzündliche Dermatosen hervorgerufen werden, insbesondere durch den Lichen planus und den Lupus erythematosus. Bei beiden Krankheiten wurde auch die Ausbildung follikulärer Zysten beschrieben.[1–4] Im vorliegenden Fall fehlten jedoch zusätzliche histopathologische Zeichen dieser Erkrankungen, zum Beispiel eine keilförmige Hypergranulose, eine »Squamatisierung« der Basalzellschicht und Civatte-Körperchen an der Junktion und im oberen Korium als Hinweise auf einen Lichen planus oder ein tief reichendes perivaskuläres Lymphozyteninfiltrat und eine interstitielle Muzinvermehrung als Hinweise auf einen Lupus erythematosus.

Auch bei der Mycosis fungoides gibt es follikulär betonte Varianten, die durch ein lichenoides Lymphozyteninfiltrat mit Follikulotropismus sowie Ausbildung multipler Komedonen und Zysten gekennzeichnet sind.[5–7] Wie im vorliegenden Fall sieht man dabei oft eine subepidermale Fibrose und zahlreiche Lymphozyten in Epidermis und Follikelepithel bei nur geringer Spongiose. In der Regel findet sich jedoch keine kompakte Orthohyperkeratose, und die Lymphozyten in Epidermis und Follikelepithel weise größere Kerne auf als die in der Dermis. Zudem ist bei der Mycosis fungoides die Vulva nur selten betroffen. Ein isolierter Befall der Vulva ist nicht beschrieben.

Schon die Lokalisation ließ an die häufigste entzündliche Dermatose im Vulvabereich, den Lichen sclerosus, denken. Der Lichen sclerosus ist histopathologisch meist leicht zu erkennen, da er in typischen Fällen eine Epidermis mit verstrichenen Reteleisten und kompakter Orthohyperkeratose, Lymphozyten in der Basalzellschicht, eine zellarme subepidermale Sklerosezone und ein darunter gelegenes bandförmiges Lymphozyteninfiltrat aufweist.

◄ *Mehrknotige Auftreibung des Präputiums mit Vergröberung des Hautlinienreliefs an der Oberfläche. Präputium und Innenseiten der Labia minora sind weißlich verfärbt.*

Besonders charakteristisch ist die Sklerose, die in ähnlicher Form nur bei wenigen anderen Prozessen auftritt, zum Beispiel beim Radioderm oder bei oberflächlichen Varianten der Morphaea. Nicht selten fehlt beim Lichen sclerosus jedoch die namensgebende Sklerose. In einer eigenen Studie wiesen 29 von 100 konsekutiven Fällen von Lichen sclerosus keine subepidermale Sklerose auf.

Solche Fälle wurden in der Literatur auch als »früher Lichen sclerosus« beschrieben. Zwar weisen sie manchmal eine mehrjährige Anamnese auf, doch im Vordergrund stehen anstelle von Sklerose und Atrophie entzündliche Veränderungen. Da die Sklerose fehlt und das bandförmige Lymphozyteninfiltrat unmittelbar an die Epidermis grenzt, kann die Abgrenzung vom Lichen planus schwierig sein, zumal beide Krankheiten mit einer Hypergranulose und kompakten Hyperkeratose einhergehen. Die wichtigsten Unterscheidungskriterien sind nach einer Studie von Fung und LeBoit ein *»psoriasiformes lichenoides Muster (100 % LS, 0 % LP)«* und ein *»basaler Epidermotropismus (18 % LS, 0 % LP)«*.[8] Mit anderen Worten weist die Epidermis beim frühen Lichen sclerosus oft schmale, plump verlängerte Reteleisten mit Papillomatose und viele Lymphozyten innerhalb der Epidermis bei nur geringer Spongiose auf. Auch bei der hier beschriebenen Patientin war dies der Fall.

Die Kriterien, die die Abgrenzung des frühen Lichen sclerosus vom Lichen planus erlauben, erschweren die Unterscheidung von der Mycosis fungoides, die ebenfalls oft eine psoriasiforme Epidermishyperplasie mit Epidermotropismus zeigt. Zudem findet sich bei beiden Krankheiten eine subepidermale Fibrose. Wegen dieser Ähnlichkeit wurde der frühe Lichen sclerosus auch als *»kutanes T-Zell-Pseudolymphom«* bezeichnet.[9] In der Regel ist jedoch eine

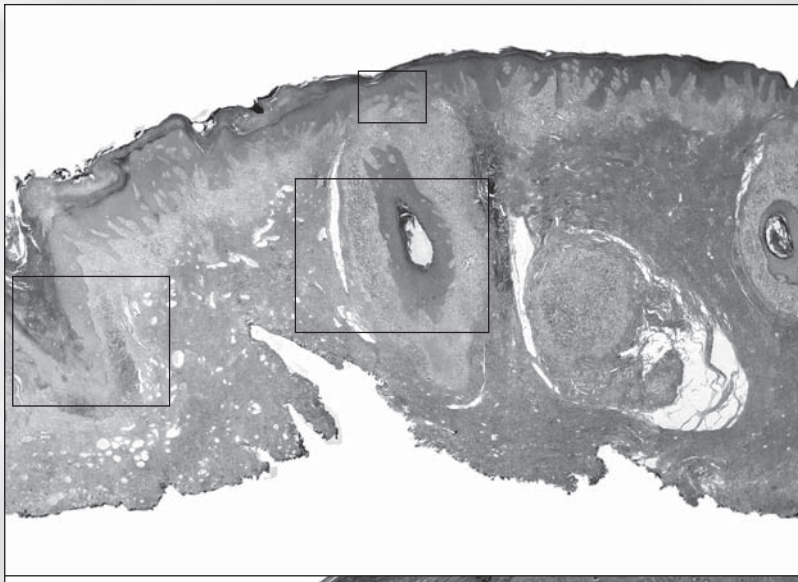

► *Das Exzidat zeigt eine unregelmäßige psoriasiforme Epithelhyperplasie und eine kompakte Orthohyperkeratose mit follikulären Hornpfröpfen. Die Follikelinfundibula sind zystisch erweitert. Epidermis und Follikelepithel werden von einem lichenoiden Lymphozyteninfiltrat umgeben.*

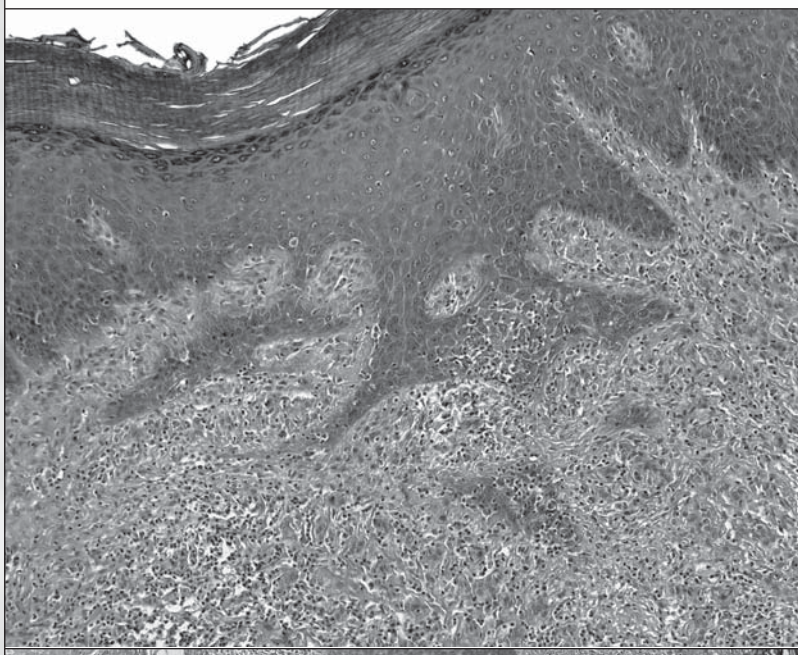

► *Unregelmäßige psoriasiforme Epithelhyperplasie mit Hypergranulose und kompakter Orthohyperkeratose. Fokal finden sich innerhalb der Epidermis viele Lymphozyten bei nur geringer Spongiose. Im Unterschied zur Mycosis fungoides sind die Lymphozyten in der Epidermis nicht größer als die in der Dermis*

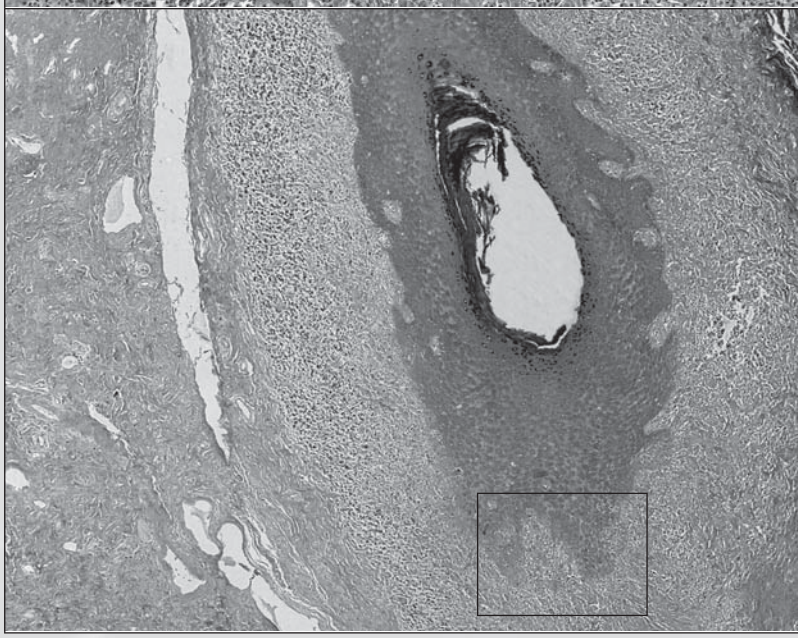

► *Zystisch erweitertes, hyperplastisches Follikelinfundibulum mit kompakter Hyperkeratose, umgeben von fibrosiertem Bindegewebe und einem dichten Lymphozyteninfiltrat.*

Abgrenzung möglich. Die Fibrose ist beim Lichen sclerosus meist stärker ausgeprägt als bei der Mycosis fungoides, das Stratum papillare ist oft verbreitert, die Kollagenfasern sind stark verdickt, und Lymphozyten finden sich aufgereiht zwischen Kollagenfaserbündeln. Im Unterschied zur Mycosis fungoides weist der hypertrophe Lichen sclerosus oft viele nekrotische Keratozyten in allen Epithellagen auf. Die Basalmembran kann verbreitert sein, und man sieht häufig eine kompakte follikuläre Hyperkeratose. In einer Studie zum frühen vulvären Lichen sclerosus betonten Regauer et al., dass *»oft Veränderungen im Adnexepithel beobachtet werden, bevor die interfollikuläre Epidermis charakteristische Veränderungen aufweist. Die Ostia der Haarfollikel, Schweißdrüsen und Talgdrüsen zeigen eine epitheliale Akanthose mit prominenter luminaler Hyperkeratose und Hypergranulose.«*[10]

All dies traf auch auf den vorliegenden Fall zu. Die follikulären Hyperkeratosen waren so stark ausgeprägt, dass sie zu einer Verlegung der Follikelostia mit Ausbildung follikulärer Zysten führten, ähnlich wie dies oft bei der Akne der Fall ist. Wahrscheinlich wurde die Hyperkeratose durch Kratzen bzw. Reiben zusätzlich verstärkt, so dass ein Lichen simplex chronicus den Lichen sclerosus überlagert und dadurch zum ungewöhnlichen Befund beigetragen hat.

Follikuläre Hyperkeratosen sind ein charakteristisches Merkmal des Lichen sclerosus und werden in der Literatur vor allem als Kriterium zur Abgrenzung von der Morphaea genannt. Zysten als Komplikation des Lichen sclerosus wurden dagegen nur vereinzelt beschrieben. In einem Fall wurden sie in der Abheilungsphase eines bullösen Lichen sclerosus am Stamm beobachtet und auf eine Ruptur ekkriner Gänge im Rahmen der Blasenbildung zurückgeführt.[11] Nur einmal wurden multiple Milien beim vulvären

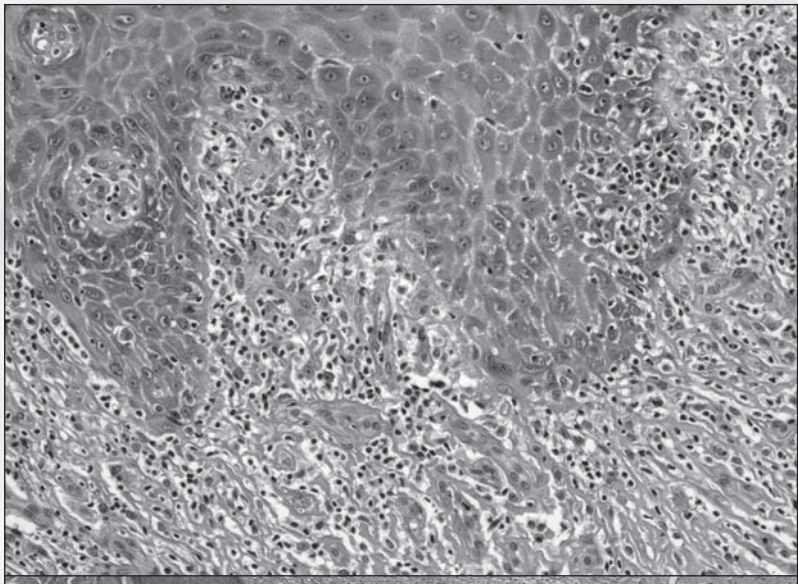

► *Die äußeren Lagen des Follikelepithels enthalten viele kleine Lymphozyten bei fast fehlender Spongiose. In der Adventitia finden sich Lymphozyten aufgereiht zwischen stark verdickten Kollagenfasern.*



► *Starke Erweiterung des Follikelinfundibulums und massive follikuläre Hyperkeratose. Die Fibrose und Gefäßvermehrung im angrenzenden Stratum reticulare (rechts) sind wahrscheinlich Folge einer abgelaufenen Follikelruptur.*

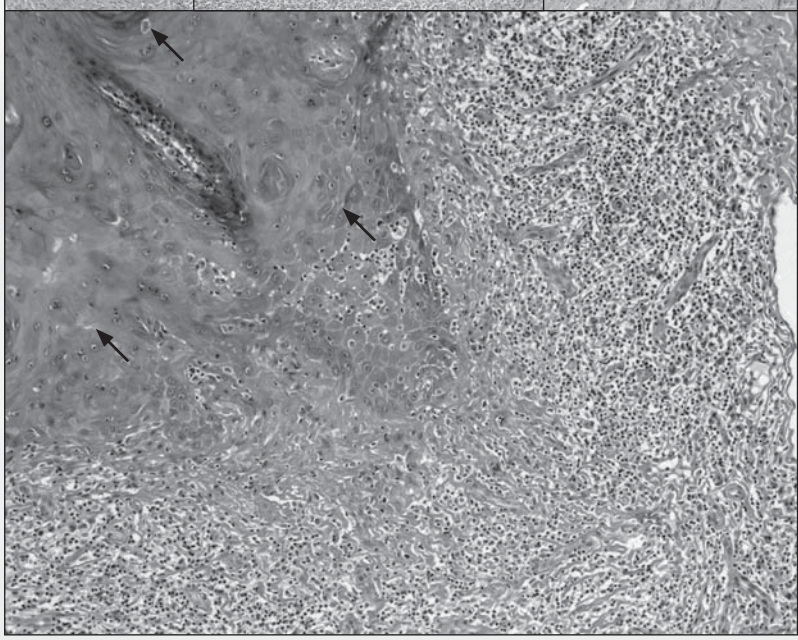

► *Infiltration des Follikelepithels durch kleine Lymphozyten bei nahezu fehlender Spongiose. Das Follikelepithel weist auch zahlreiche Einzelzellnekrosen von Keratozyten (»Dyskeratosen«) auf (Pfeile).*

Lichen sclerosus beschrieben, die sich im Zuge der Besserung des Lichen sclerosus unter Lokaltherapie mit Tacrolimus zurückbildeten.[12] Im vorliegenden Fall waren die Zysten so groß, dass eine vollständige Rückbildung kaum zu erwarten war. Da es sich um einen umschriebenen Prozess handelte, wurden die knotigen Veränderungen primär exzidiert. Unter blander Nachbehandlung besserten sich Juckreiz und weißliche Verfärbung im Randbereich. Zuletzt war die Patientin beschwerdefrei.

Literatur

1 Vásquez Garcia J, Pérez Oliva N, Peireio Ferreirós MM, Toribio J. Lichen planus follicularis tumidus with cysts and comedones. Clin Exp Dermatol 1992; 17: 346–8.

2 Lucke T, Fallowfield M, Burden D. Lichen planus associated with milia. Clin Exp Dermatol 1999; 24: 266–9.

3 Hemmati I, Otberg N, Martinka M, Alzolibani A, Restrepo I, Sharpiro J. Discoid lupus erythematosus presenting with cysts, comedones, and cicatricial alopecia on the scalp. J Am Acad Dermatol 2009; 60: 1070–2.

4 Belhadjali H, Youssef M, Yahia S, Njim L, Zakhama A, Zili J. Milia en plaque and discoid lupus erythematosus. Clin Exp Dermatol 2009; 34: e356–7.

5 Torres T, Velho G, Alves R, Selores M. Widespread comedones as the sole clinical manifestation of follicular mycosis fungoides. Eur J Dermatol 2010; 20 : 534–5.

6 Leverkus M, Rose C, Broecker EB, Goebeler M. Follicular cutaneous T-cell lymphoma: beneficial effect of isotretinoin for persisting cysts and comedones. Br J Dermatol 2005; 152: 193–4.

7 Monopoli A, Annessi G, Lombardo GA, Baliva G, Girolomoni G. Purely follicular mycosis fungoides without mucinosis: report of two cases with review of the literature. J Am Acad Dermatol 2003; 48: 448–52.

8 Fung MA, LeBoit PE. Light microscopic criteria for the diagnosis of early vulvar lichen sclerosus. Am J Surg Pathol 1998; 22: 473–8.

9 Citarella L, Massone C, Kerl H, Cerroni L. Lichen sclerosus with histopathologic features simulating early mycosis fungoides. Am J Dermatopathol 2003; 25: 463–5.

10 Regauer S, Liegl B, Reich O. Early vulvar lichen sclerosus: a histopathologic challenge. Histopathology 2005; 47: 340–7.

11 Leppard B, Sneddon IB. Milia ocurring in lichen sclerosus et atrophicus. Br J Dermatol 1975; 92: 711–4.

12 Matsumoto Y, Yamamoto T, Isobe T, Kusunoki T, Tsuboi R. Successful treatment of vulvar lichen sclerosus in a child with low concentration of topical tacrolimus ointment. J Dermatol 2007; 34: 114–6.

Impressum

Herausgeber:
Zentrum für Dermatopathologie Freiburg

Anschrift:
Engelbergerstraße 19, 79106 Freiburg,
Tel: 0761 - 3 16 96, Fax: 0761 - 3 97 72

e-mail: info@zdpf.de
Internet: www.zdpf.de

Schriftleitung und redaktionelle Verantwortung:
Wolfgang Weyers, Carlos Diaz,
Stefan Hörster, Susanna Borghi

Druck:
Druckerei Borchert, Weil-Haltingen

Satz, Gestaltung, Layoutfotografie:
kwasibanane, Freiburg
www.kwasibanane.de

Bildnachweis: Titel (Lawine), Rückseite: Maygutyak – Fotolia | Titel (Hai), S.2 (Hai), S.3 (Stierkampf): Reinhardt Jacoby – kwasibanane | S.22/23 (Hai): Terry Goss – Pterantula | S.34 (Hai): Derrick Neill | **Hintergrundbilder:** S.2/3: Maygutyak – Fotolia | S.16/17: Terry Goss – Pterantula | S.14/15, S.18/19: freepik.com | S.34 (Hai): Derrick Neill | Alle anderen: Reinhardt Jacoby – kwasibanane | **Klinische und histopathologische Bilder:** Zentrum für Dermatopathologie Freiburg | **Illustrationen:** S.15 (Hai), S.16 (Fisch): zobeedy – Fotolia | S.15 (Schwimmerin): freepik.com | S.21 (Gebiß): tairygreene – Fotolia | S.24: Harald Herrmann, Freiburg | S.35: Benjamin Höllrigl, Stuttgart

Auflage: 5.200
pink & blue erscheint 1 bis 2 mal jährlich.
Erscheinungsdatum dieser
Ausgabe: 3. 10. 2012

Wenn Sie Fragen oder Anregungen haben:

Zentrum für Dermatopathologie Freiburg,
Postfach 1268,
79012 Freiburg,
Tel: 0761 - 3 16 96
Fax: 0761 - 3 97 72
e-mail: info@zdpf.de

Memories

Morbus Bowen – 100 Jahre

Manche Dinge sind ganz einfach, wenn man sie unvoreingenommen betrachtet. Das gilt auch für Karzinome. Karzinome sind bösartige Neoplasien epithelialer Zellen. Wo werden sie wahrscheinlich entstehen? Im Epithel. Demnach müssen sie zu Beginn auf das Epithel begrenzt sein. Wie werden sie anfangs aussehen? Klein und unscheinbar. Was wird mit ihnen geschehen? Sie werden wachsen und allmählich die ihnen innewohnenden Eigenschaften entfalten, sofern sie nicht zuvor vernichtet werden. Das ist nichts Besonderes, sondern allem Lebendigen gemein.

Doch vorurteilsfreie Betrachtung ist schwer, da wir Vorstellungen unserer Zeit in uns aufnehmen und unser Denken dadurch bahnen. Über Jahrhunderte hinweg wurden Karzinome erst behandelt, wenn sie längst metastasiert hatten. Rezidive waren vorprogrammiert, und meist starben die Patienten in kurzer Zeit. Die Unheilbarkeit der Krebses war in den Vorstellungen so fest verankert, dass die Diagnose stets bezweifelt wurde, wenn der Patient am Leben blieb. Da Karzinome erst in weit fortgeschrittenen Stadien operiert wurden, befand sich die Hauptmasse des Tumors in der Dermis oder tiefer liegenden Strukturen. Rudolf Virchow leitete daraus die These der Krebsentstehung aus Bindegewebszellen ab, die er über Jahrzehnte hinweg verfocht. Zwar konnte Thiersch 1865 die epitheliale Natur des Karzinoms beweisen, glaubte aber, die eigentliche Ursache der Epithelproliferation bestehe in einer Schwäche des Stromas. Und noch 1894 erklärte Ribbert, Karzinome entstünden nicht durch Einwachsen des Epithels in das bindegewebige Stroma, sondern durch Einwachsen des Stromas in das Epithel.[1]

Dies war die Ideenwelt, die John Templeton Bowen in sich aufnahm, bevor er vor genau 100 Jahren die nach ihm benannte Krankheit beschrieb. Am 8. Juli 1857 in Boston geboren, studierte Bowen Medizin an der Harvard Medical School, an der er 1884 graduierte. Wie viele andere amerikanische Ärzte ging er anschließend für einige Zeit nach Europa. Den Sommer 1884 verbrachte er an den Universitätskliniken von Berlin und München, und von 1885 bis September 1887 rundete er seine Ausbildung an der Medizinischen Fakultät der Universität Wien ab, die damals weltweit führend war. Dies galt besonders für die Hautklinik. Unter dem Einfluss von Männern wie Hebra, Auspitz und Kaposi reifte Bowens Entschluss, sich der Dermatologie zuzuwenden. Nach Boston zurückgekehrt, arbeitete Bowen ab 1889 in der Ambulanz der Hautklinik des Massachussetts General Hospital unter James Clarke White. Nach dessen Emeritierung wurde Bowen 1902 zum Professor ernannt, fünf Jahre später zum ersten Edward Wigglesworth Professor of Dermatology.[2]

Bowen widmete sich vor allem der Dermatohistopathologie. Bei unklaren Fällen, die eine mikroskopische Klärung erforderlich machten, wurde er zu Rate gezogen. Als White 1889 die erste genaue Beschreibung der Dyskeratosis follicularis gab, übernahm Bowen den histopathologischen Teil, beschrieb follikuläre Hornmassen mit *»locker im Horn verteilten konzentrischen Körperchen«* und kam zur korrekten Einschätzung, dass es sich bei der Erkrankung um eine Verhornungsstörung handele.[3] Im gleichen Jahr interpretierte Darier die »konzentrischen Körperchen« als Parasiten und nannte die Krankheit »Psorospermose folliculaire végétante.« Erst sieben Jahre später schloss sich Darier der Einschätzung Bowens an.[4,5] Auch andere Arbeiten Bowens wiesen einen histopathologischen Schwerpunkt auf, etwa eine Studie über »The Epitrichial Layer of the Skin«, in der Bowen 1889 eine äußere Epithelschicht in der Haut von Embryos im 3. bis 6. Schwangerschaftsmonat beschrieb, und die 1912 publizierte Beschreibung des Morbus Bowen unter dem Titel »Precancerous Dermatoses: A Study of Two Cases of Chronic Atypical Epithelial Proliferation.«[6,7]

Bowen zog das Mikroskop dem Patientenverkehr vor. Er war Mitglied mehrerer medizinischer Gesellschaften und 1902 Präsident der American Dermatological Association, doch er mochte keine öffentlichen Auftritte. Vorlesungen waren ihm ein Greuel. Er liebte Kinder, doch er war nie verheiratet. In seiner Jugend gern gesellig, zog er sich im Laufe des Lebens mehr und mehr zurück. Nach seiner Pensionierung 1927 las er viel und verbrachte die Sommermonate oft in Europa, vor allem in Frankreich. Stark beeinträchtigt wurde er durch Schwindelattacken, die im Laufe der Jahre immer heftiger wurden. Bowen starb in Boston am 3. Dezember 1940.[2]

In Erinnerung blieb Bowen vor allem dank Jean Darier. Der französische Pionier der Dermatohistologie ist Bowen nie begegnet, doch er schätzte seinen amerikanischen Kollegen und machte 1914 den Vorschlag, die von Bowen beschriebene Krankheit nach ihm zu benennen.[8] Bowen hatte zwei Jahre zuvor über zwei Patienten berichtet, die jeweils seit vielen Jahren bestehende unregelmäßig begrenzte Plaques aufwiesen. Beim einen Patienten am Gesäß, beim anderen an der Wade lokalisiert, hatten die Plaques einen Durchmesser von mehreren Zentimetern. Bowen beschrieb sie als *»nur leicht über die normale Haut erhaben, von mäßig derber Konsistenz und mattroter Farbe. Die Oberfläche war an einigen Stellen leicht verkrustet, an anderen leicht papillomatös. An manchen Stellen waren die Läsionen konfluent, so dass Areale mit tumorartigen Massen entstanden, an anderen, besonders in der Peripherie der betroffenen Areale, lagen sie vereinzelt oder bildeten anuläre oder serpiginöse For-*

► *John Templeton Bowen (1857–1940)*

men aus. Scheinbar bildeten sich die Läsionen nie spontan zurück.«[7]

Die histopathologische Untersuchung zeigte *»eine extreme Hyperplasie der Epidermis, besonders des Rete, und eine Erweiterung und Kongestion der Gefäße im Korium. ... Das Stratum granulosum war nirgends ganz erkennbar. ... Das gesamte Rete Malpighii war vergrößert. ... Ein prominenter Befund im Erscheinungsbild des Rete waren sehr zahlreiche Mitosen von unterschiedlicher Form, von der suprabasalen Lage bis fast zu den Hornzellen reichend. Im Stratum basale waren keine Mitosen zu sehen. Eine häufige Veränderung war eine Verklumpung von Kernen ... Die Umrisse von zwei bis zu einem Dutzend Kernen ... waren zusammengedrängt in einem stark vergrößerten Zellraum zu sehen. ... Es gab auch einige epitheliale Perlen in der Epidermis, aber es gab keine Zeichen klar karzinomatöser Formen.«* Bowen kam zum Schluss, dass, obwohl *»sich bis jetzt keine Zeichen der Malignität eingestellt haben,«* es nicht bezweifelt werden könne, *»dass diese Folge droht.«*[7]

Krebs oder nicht Krebs, maligne oder gutartig – in seiner Bewertung der Fälle war Bowen hin- und hergerissen, und er war damit nicht allein. Auch andere Autoren hatten initiale Karzinome beobachtet, deren malignes Potential sie erkannten, ohne dies jedoch klar auszusprechen. Zu fest verankert war die Vorstellung des Krebses als einer tief greifenden, destruierenden, rasch und regelmäßig tödlichen Erkrankung, um mit langsam wachsenden Frühstadien ohne dermale Beteiligung vereinbar zu erscheinen. So hatte Paget 1874 die nach ihm benannte Erkrankung als »Disease of the Mammary Areola Preceding Cancer of the Mammary Gland« beschrieben. Obwohl alle 15 Patientinnen, die er beobachtet hatte, innerhalb von zwei Jahren ein offensichtliches Mamma-Karzinom entwickelten, stufte er die Hautveränderungen als *»lange bestehendes Ekzem oder Psoriasis«* ein und sprach von der Möglichkeit, *»dass eine oberflächliche Krankheit in den darunter liegenden Strukturen über viele Monate hinweg eine solche Degeneration hervorruft, dass diese zum Ausgangspunkt des Krebses werden können.«*[9]

In den folgenden Jahren wurden ähnliche Fälle in anderer Lokalisation beschrieben, scheinbar »ekzematöse« Veränderungen, auf denen sich Karzinome entwickelten, zum Beispiel am Skrotum (Crocker, 1888) oder an der Glans penis (Pick, 1891). Auf dem Weltkongress der Dermatologie in London im Jahre 1896 bezeichnete William Dubreuilh diese Läsionen als »Präkanzerosen«, wobei er neben dem Morbus Paget unter anderem die solare Keratose (»Keratoma senile«), das »Cornu cutaneum«, Arsenkeratosen, »Leukokeratosen« und das Xeroderma pigmentosum einschloss. Im Unterschied zu Paget erkannte Dubreuilh, dass diese Läsionen nicht gutartig waren und dass die Krebsentwicklung *»nicht das ist, was wir als ›maligne Entartung‹ zu bezeichnen gewohnt sind; es ist einfach eine Verstärkung oder Beschleunigung des Prozesses, denn man findet in den Präkanzerosen die wesentlichen Merkmale des malignen Tumors.«* Dennoch brachte Dubreuilh es nicht über sich, die Läsionen als Frühstadien von Karzinomen zu bezeichnen, denn nach seinen Erfahrungen konnten sie *»auf unbegrenzte Zeit stationär bleiben, sie können auch spontan abheilen.«*[10] Dass sehr langsames, scheinbar fehlendes Wachstum und selbst die spontane Rückbildung Malignität nicht ausschlie-

◄ ***Abbildung aus Bowens Originalartikel.*** *In der Legende wies Bowen darauf hin, dass die zentrale Vernarbung innerhalb der Läsionen Folge vorausgegangener Therapieversuche war.*

ßen, dass sich zuweilen auch ausgedehnte Metastasen völlig zurückbilden können, passte nicht in den Horizont der Vorstellungen jener Zeit.

Auf Jahrzehnte hinaus wurden intraepitheliale Malignome als »Präkanzerosen« bezeichnet. Dies galt zum Beispiel für die »Erythroplasie du gland«, die Louis Queyrat im Jahre 1911 beschrieb. Da drei seiner vier Patienten auch an Syphilis litten, war er bezüglich der Einordnung unsicher. Histopathologisch fanden sich jedoch *»von der Basis des Epithels ausgehende epitheliomatöse Vorwölbungen, gebildet von Zellen, die ihre normale Ordnung verloren haben und dicht gedrängt zusammenliegen.«* Queyrat beschrieb außerdem vergrößerte Kerne und Mitosefiguren und erklärte, dass diese *»chronische Affektion in manchen Fällen fähig ist, in ein Epitheliom voranzuschreiten.«*[11]

Auch für maligne Melanome wurden Frühstadien beschrieben, aber nicht als maligne erkannt. So berichtete Hutchinson 1892 über »Epithelkrebs« auf dem Boden von »senile freckles«, Pigmentflecken in lichtexponierter Haut alter Patienten, die er als nicht bösartig ansah. Hutchinson bemerkte jedoch, es sei *»ein sehr bemerkenswerter Umstand, der eine Verbindung zwischen beiden Veränderungen zu implizieren scheint, dass sich in jedem Fall das epitheliomatöse Ulcus in unmittelbarer Nähe der schwarzen Verfärbung entwickelte.«*[12] Ähnliche Fälle wurden 1894 von Dubreuilh unter dem Namen »lentigo malin de vieillards« beschrieben.[13] Im Jahre 1912 kam Dubreuilh auf das Thema zurück und gab eine genaue Schilderung der Klinik und Histopathologie des Melanoma in situ. Inzwischen hatte er einige Patienten über Jahre beobachtet und kam zum Schluss, *»dass die Entstehung eines Karzinoms auf der Melanose immer befürchtet werden muss, aber diese Entwicklung … kann sich unbegrenzt verzögern. Die maligne Evolution kann zu Beginn stattfinden, als ›carcinome d'emblée‹, aber manchmal nicht in einem Zeitraum von 20, 25, 30 oder mehr Jahren; sie kann auch niemals geschehen.«* Außerdem bemerkte Dubreuilh in manchen Fällen eine Teilregression. Aus diesen Gründen sprach er sich gegen die Malignität der Pigmentherde aus, verwarf seine frühere Bezeichnung »Lentigo maligna« als *»in jeder Hinsicht sehr unzulänglich«* und ersetzte sie durch den Namen »Melanose circonscrite precancereuse«.[14]

Erst 20 Jahre später prägte Albert C. Broders den Begriff »Carcinoma in situ« für Neoplasien, bei denen *»maligne epitheliale Zellen nicht über die Junktion zwischen Epithel und Bindegewebe oder die sogenannte Basalmembran hinaus gewandert sind.«* Er betonte, dass *»die Entität, die wir Karzinom oder Krebs nennen, unabhängig von der Ätiologie primär eine Erkrankung epithelialer Zellen ist und … andere Phasen oder Folgeerscheinungen, so wichtig sie sein mögen, in Wirklichkeit sekundärer Natur sind. … Die Tage sind vorbei, in denen epitheliale Veränderungen als nicht-kanzerös oder höchstens präkanzerös bezeichnet werden konnten, nur weil sie durch die sogenannte Basalmembran begrenzt waren, oder umgekehrt als kanzerös, weil sie diese Barriere durchbrochen hatten. Der Mikroskopiker muss in erster Linie den Charakter der Tumorzellen berücksichtigen, um eine korrekte Diagnose zu stellen.«*[15]

Man mag sich wundern, dass solche Selbstverständlichkeiten überhaupt ausgesprochen werden mussten. Aber erst nachdem Broders den Begriff »Carcinoma in situ« eingeführt hatte, setzte sich die Erkenntnis durch, dass ein maligner epithelialer Tumor im Epithel beginnt, und noch Jahrzehnte

► ***Abbildung aus Bowens Originalartikel.*** *Psoriasiforme Epithelhyperplasie mit Parakeratose, ausgeprägter Kernpleomorphie und Mitosen in höheren Epidermislagen.*

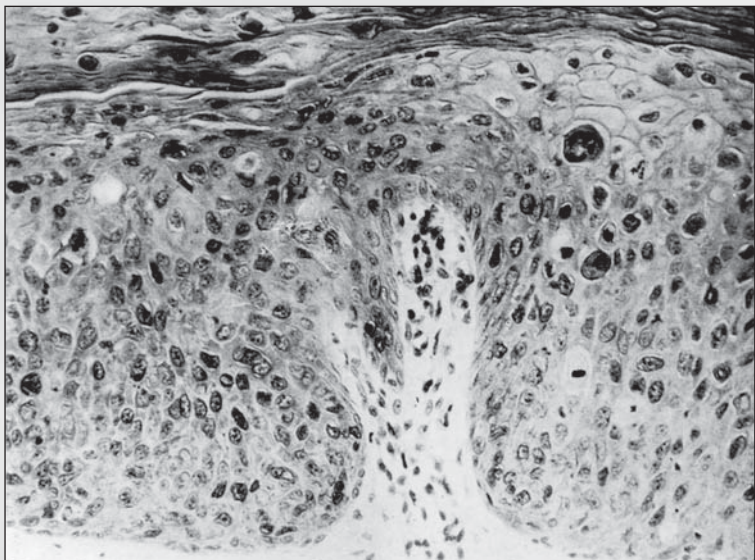

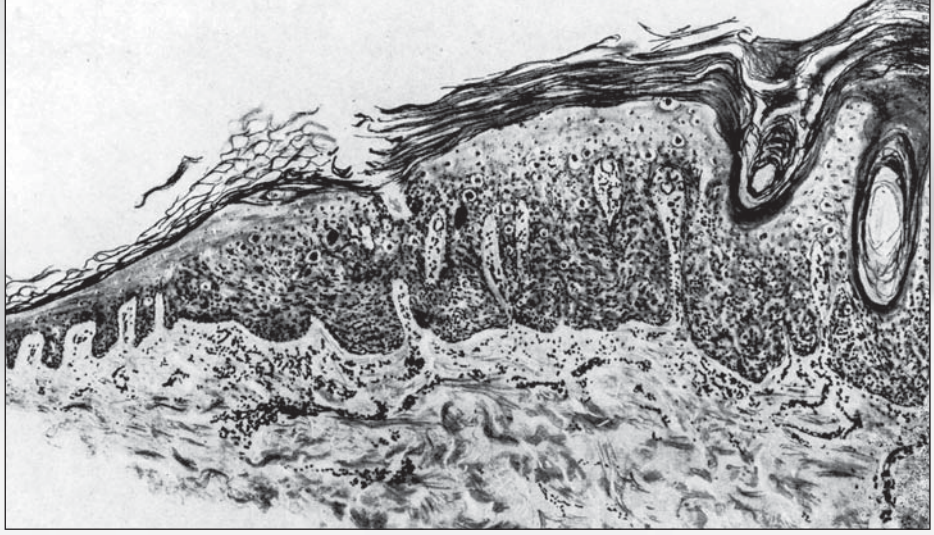

◄ ***Abbildung aus Bowens Originalartikel.*** *Der Morbus Bowen zeigt typischerweise eine psoriasiforme Epidermishyperplasie mit plump verlängerten Reteleisten, Papillomatose und teilweise sehr großen hyperchromatischen Keratozyten, die unregelmäßig über die gesamte Epidermis verteilt sind.*

sollten vergehen, ehe allgemein akzeptiert war, dass »Lentigo maligna« ein Synonym für das Melanoma in situ in Lichthaut ist und »Morbus Bowen« ein Synonym für eine besondere Erscheinungsform des Carcinoma in situ, gekennzeichnet durch atypische Tumorzellen in allen Epidermislagen. Wie wichtig die korrekte Benennung ist, wird nirgends deutlicher als in den Originalartikeln. So schrieb Dubreuilh über die Therapie der »circumscripten präkanzerösen Melanose«: *»Die chirurgische Intervention erscheint mir in Bezug auf die reine Melanose nicht gerechtfertigt, da deren maligne Entartung nicht sicher ist.«*[14] John Templeton Bowen behandelte seine Patienten mit vielen verschiedenen Mitteln, strebte aber nie die vollständige Entfernung an. Das Ergebnis war entsprechend: *»Neue Läsionen wuchsen langsam in der Perpherie der Areale, die mittels Kürettage oder Vereisung therapiert worden waren, und es gab scheinbar einige Rezidive in den Narben oder innerhalb der Tumorgrenzen.«*[7] Hätten Dubreuilh und Bowen die Malignität der von ihnen beschriebenen Prozesse klar erkannt, hätten sie ihren Patienten in vielen Fällen sehr viel besser helfen können.

Insofern ist bedauerlich, dass das Prinzip der klaren Benennung von intraepithelialen malignen Tumoren wieder zunehmend gefährdet wird. Für das Melanoma in situ wurden in den letzten Jahrzehnten unspezifische Begriffe wie »atypical melanocytic hyperplasia« oder »melanocytic intraepidermal neoplasia« eingeführt, die fatal an Bowens Bezeichnung »chronic atypical epithelial proliferation« erinnern. Die Konsequenzen sind die gleichen: die Malignität des Prozesses wird verschleiert mit der Gefahr einer unzulänglichen Behandlung.

Gegen den Ausdruck »Morbus Bowen« ist nichts zu sagen, solange jedem klar ist, dass es sich um eine Form des Carcinoma in situ handelt. Von Gynäkopathologen wurde der »Morbus Bowen« allerdings *»aus dem Vokabular ... gestrichen«* und 1987 durch die unspezifische Bezeichnung »vulväre intraepitheliale Neoplasie« ersetzt.[16,17] Der neue Begriff wurde aber sowohl für gutartige Läsionen wie das Condyloma acuminatum als auch für voll entwickelte in-situ-Karzinome verwendet. Im Falle differenzialdiagnostischer Schwierigkeiten war dies sehr praktisch, da sich die Pathologen nicht mehr zu entscheiden brauchten, aber die Behandlung von Patienten wurde dadurch nicht erleichtert. Was ist eine »intraepitheliale Neoplasie«? Gutartig oder bösartig? Wird ein epithelialer Tumor mit massiven Kernatypien und massenhaft Mitosen wirklich erst dann bösartig, wenn die erste Zelle die Basalmembranzone durchwandert? Kann man diese Durchwanderung zuverlässig erkennen? Und sollte der Histopathologe nicht *»in erster Linie den Charakter der Tumorzellen berücksichtigen, um eine korrekte Diagnose zu stellen«?* Die einfache Logik des Albert C. Broders wird von manchen aktuellen Klassifikationen außer Kraft gesetzt, und für Teilbereiche der Medizin gilt, dass sie heute wieder an der gleichen Stelle stehen wie John Templeton Bowen vor 100 Jahren.

◄ ***Abbildung aus Bowens Originalartikel.*** *Bowen sprach in Bezug auf die mehrkernigen Tumorzellen mit großen atypischen Kernen von einer »Verklumpung« der Kerne und stellte dies als besonders charakteristisch heraus.*

Literatur

1 Weyers W. The fallacy of the concept of invasion – critique in historical perspective with implications for diagnosis of early malignant neoplasms. Am J Dermatopathol 2011; 34: 91–102.

2 White CJ. John Templeton Bowen, M.D. 1857–1940. Arch Derm Syph 1941; 43: 386–8.

3 White JC. Keratosis follicularis (Psorospermose folliculaire végétante). J Cutan Genito–Urinary Dis 1890; 8: 13–20.

4 Patterson JAK. The tale of the psorosperm. Am J Dermatopathol 1979; 1: 229–35.

5 King DF. A footnote to «the tale of the psorosperm.« Am J Dermatopathol 1982; 4: 313–4.

6 Bowen JT. The epitrichial layer of the human epidermis. Anat Anzeiger 1889; 4: 412–6; 441–50.

7 Bowen JT. Precancerous dermatosis: a study of two cases of chronic atypical epithelial proliferation. J Cutan Dis 1912; 30: 241–55.

8 Bernhard JD, Elliot AD. A letter from Darier to Bowen on the naming of Bowen's disease. Arch Dermatol 1983; 119: 261–2.

9 Paget J. On disease of the mammary areola preceding cancer of the mammary gland. St. Bartholomew's Hosp Rep 1874; 10: 87–9.

10 Dubreuilh W. Des hyperkératoses circonscrites. Ann Derm Syph 1896; sèr 3, 7:1158–1204.

11 Queyrat L. Erythroplasie du gland. Bull Soc fr Derm Syph 1911; 22: 378–82.

12 Hutchinson J. Senile freckles. Arch Surg 1892; 3: 319–322.

13 Dubreuilh W. Lentigo malin de vieillards. Bull Soc fr Derm Syph, Séance du 4 Aout 1894.

14 Dubreuilh W. De la melanose circonscrite precancereuse. Ann Derm Syph, 1912; sér. 5, 3: 129–151.

15 Broders AC. Carcinoma in situ contrasted with benign penetrating epithelium. JAMA 1932; 90: 1670–4.

16 Kaufman RH, Friedrich EG, Jr., Woodruff JD. New nomenclature for vulvar disease. Obstet Gynecol 1976; 147: 122–124.

17 Ridley CM, Frankman O, Jones ISC, Pincus SH, Wilkinson EJ, Fox H, Friedrich EG, Jr., Kaufman RH, Lynch PJ. New nomenclature for vulvar disease: International Society for the Study of Vulvar Disease. Hum Pathol 1989; 20: 495–6.

◄ *Lichen sclerosus mit typischer Verteilung in Form einer Acht um Vulva und Anus. Die Patches weisen eine ausgeprägte Weißfärbung auf, die über das Maß der weißlichen Verfärbung bei anderen Hypopigmentierungen hinausgeht. Sie sind recht scharf begrenzt und werden fokal durch einen bräunlichen Saum von der umgebenden normalen Haut getrennt (Pfeil). Das auffallende Licht wird teilweise reflektiert.*

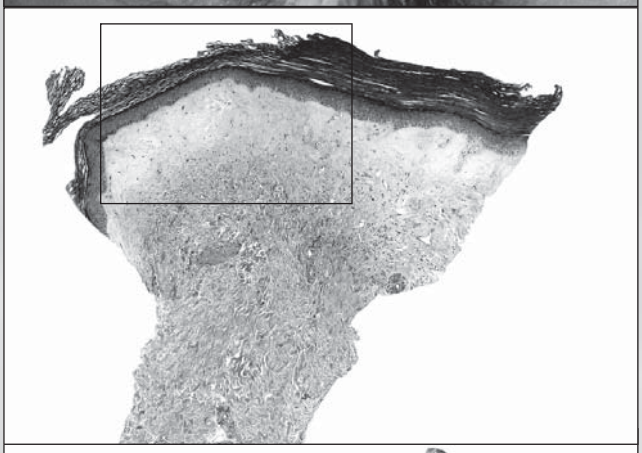

◄ *Lichen sclerosus mit massiver, überwiegend kompakter Orthohyperkeratose. Die papilläre Dermis weist ein Ödem mit beginnender Homogenisierung des Bindegewebes auf. Darunter findet sich ein schütter lichenoides Lymphozyteninfiltrat*

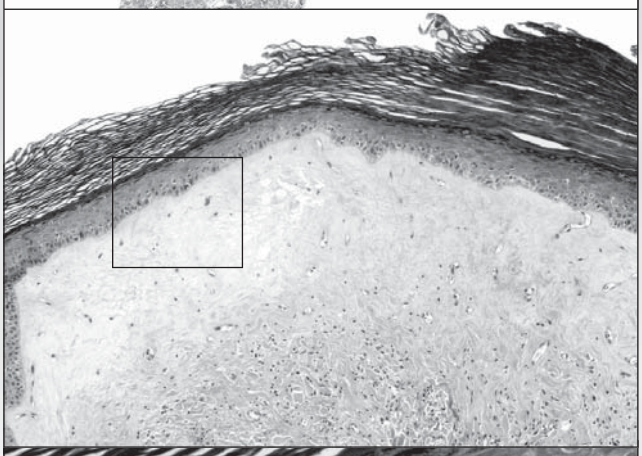

◄ *Übergang zwischen Ödem des Stratum papillare (links) und beginnender Sklerose (rechts). Unter dieser zellarmen Zone weist das obere Stratum reticulare eine Fibrose mit Vergröberung kollagener Fasern auf.*

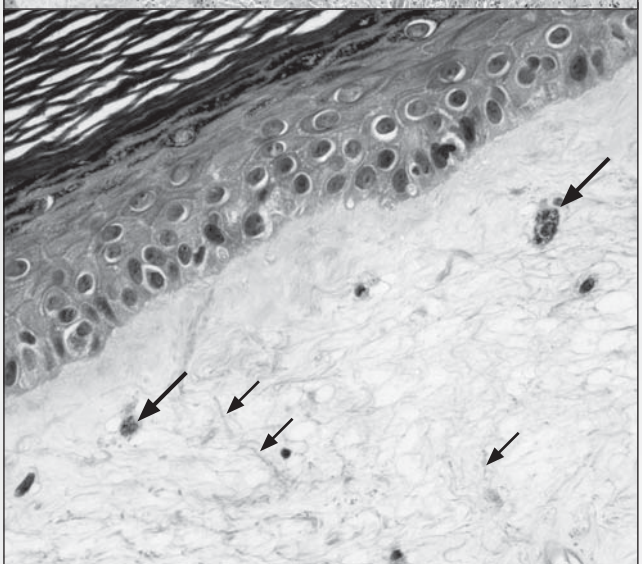

◄ *Ödem des Stratum papillare mit Untergang kollagener und elastischer Fsern. Die Kollagenfasern sind stark verschmälert und auseinander gedrängt. Die elastischen Fasern haben in der HE-Färbung einen blauen Farbton, der dem elastotischer Fasern in lichtbelasteter Haut entspricht. Sie sind verschmälert und fragmentiert (kleine Pfeile). Subepidermal finden sich zwei Melanophagen (große Pfeile).*

Klinische Befunde – histopathologisch erläutert

Das bestimmende klinische Merkmal des Lichen sclerosus ist die weiße Verfärbung der Haut. Im Vergleich zu anderen Krankheiten, die mit einem Pigmentverlust einhergehen, wie Vitiligo und Pityriasis versicolor, ist diese Verfärbung oft deutlich intensiver. Häufig ist die Randzone der Läsionen entzündlich gerötet oder hyperpigmentiert. Die Hautoberfläche glänzt und weist in fortgeschrittenen Fällen eine leichte Fältelung auf. Fokal sind oft kleine follikuläre Keratosen nachweisbar.

Zur Ursache der weißen Verfärbung beim Lichen sclerosus liegen einige Studien vor. So wurden eine verminderte Melaninproduktion, eine Blockade des Melanosomen-Transfers von Melanozyten zu Keratozyten und eine Verminderung von Melanozyten beschrieben. Der letztgenannte Befund wurde als die *»pathogenetische Verbindung«* bezeichnet, die *»der dokumentierten Assoziation von Lichen sclerosus und Vitiligo zugrunde liegt«* (Carlson JA et al.: Possible mechanisms of hypopigmentation in lichen sclerosus. Am J Dermatopathol 2002; 24: 97–107).

An der Hauptursache der Weißverfärbung gehen diese Überlegungen jedoch vorbei. Die Pigmentveränderungen beim Lichen sclerosus sind in erster Linie Folge einer Interface-Dermatitis, die zu einer Alteration der dermoepidermalen Junktionszone und einem Untergang basaler Keratozyten führt. Aus dem Zytoplasma dieser Keratozyten tropft Melaninpigment in die obere Dermis ab und wird dort von Makrophagen aufgenommen, die dann als Melanophagen bezeichnet werden. Die Zeichen der Interface-Dermatitis sind stadienabhängig unterschiedlich ausgeprägt. In frühen Stadien des Lichen sclerosus finden sich manchmal deutliche vakuoläre Veränderungen an der Junktion, Lymphozyten in der Basalzellschicht und zahlreiche nekrotische Keratozyten. In späteren Stadien dominieren eine Verbreiterung der Basalmembranzone und Melanophagen im Stratum papillare. Die gleichen Befunde werden auch bei anderen Interface-Dermatitiden erhoben, wie zum Beispiel beim diskoiden Lupus erythematosus. Auch dieser geht klinisch mit Hypo-und Hyperpigmentierungen einher. Zwar mag es beim Lichen sclerosus auch zu einem Verlust an Melanozyten und einer Störung der Interaktion zwischen Melanozyten und Keratozyten kommen, doch dies ist als Begleitphänomen der Interface-Dermatitis aufzufassen.

Die besonders intensive weiße Färbung, die den Lichen sclerosus von anderen hypopigmentierten Dermatosen unterscheidet, ist auf das zusätzliche Vorliegen zweier weiterer Befunde zurückzuführen. Zum einen weist der Lichen sclerosus in der Regel eine ausgeprägte kompakte Hyperkeratose auf. Die verdickte Hornschicht blockiert die Sicht auf kutane Blutgefäße und auf das Pigment in Epidermis und oberer Dermis. Die kompakte Beschaffenheit der Hornschicht führt darüber hinaus dazu, dass das auffallende Licht reflektiert wird, ähnlich wie dies beim Lichen planus der Fall ist. Deshalb zeigen sowohl der Lichen sclerosus als auch der Lichen planus klinisch oft eine glänzende Oberfläche. Der zweite Mechanismus, der die Weißfärbung verstärkt, ist die namensgebende Sklerose in der papillären Dermis. Diese beginnt mit einem Ödem, das einer zunehmenden Homogenisierung der Bindegewebsfasern weicht, bis schließlich eine kompakte zellarme Bindegewebsschicht resultiert. Auch diese blockiert die Sicht auf darunter liegende Strukturen, die zur Eigenfärbung der Haut beitragen.

Am intensivsten ist die Weißfärbung des Lichen sclerosus in Arealen, in denen alle drei Faktoren zusammenkommen, der Pigmentverlust in der Epidermis, die Sklerose und die Hyperkeratose. In Randzonen, in denen Hyperkeratose und Sklerose fehlen oder nur gering ausgeprägt sind, scheinen die erweiterten Gefäße der oberen Dermis stärker durch und sorgen manchmal für einen geröteten Randsaum. Eine Hyperpigmentierung im Randbereich ist auf das Durchscheinen von Melanophagen zurückzuführen, wie dies auch beim diskoiden Lupus erythematosus der Fall ist. Eine weitere Gemeinsamkeit von Lichen sclerosus und diskoidem Lupus erythematosus ist die Akzentuierung der kompakten Hyperkeratose in Follikelinfundibula. Dies führt zu follikulären Hornpfröpfen, die für den Lupus erythematosus besonders typisch sind, aber auch beim Lichen sclerosus als punktförmige Hyperkeratosen beobachtet werden können.

Ein typisches histopathologisches Merkmal des Lichen sclerosus ist der Untergang elastischer Fasern, der die Sklerosierung begleitet. In der Hämotoxylin-Eosin-Färbung ist dieser anfangs daran erkennbar, dass die Fasern bläulich tingiert sind, ähnlich elastotischen Fasern in chronisch lichtgeschädigter Haut. Die elastischen Fasern werden zunehmend fragmentiert und sind in alten Sklerosezonen nicht mehr nachweisbar. Dies erklärt die klinisch wahrnehmbare Fältelung der Hautoberflächliche in fortgeschrittenen Patches und Plaques des Lichen sclerosus. Fälle von Lichen sclerosus, die noch kleine Sklerose aufweisen, zeigen auch keinen Verlust elastischer Fasern und keine Hautfältelung.

Das ist es !

Das klinische Bild auf Seite 2 ist typisch, und die Diagnose ist leicht zu stellen: Morphaea, Lichen sclerosus oder – beides. Weitere Differenzialdiagnosen gibt es nicht. Zu atrophisch und schuppend sind die Veränderungen für eine Vitiligo, zu weiß für eine hypopigmentierte Mycosis fungoides, zu großflächig und bizarr begrenzt für Krankheiten wie Piebaldismus, Lepra oder Pityriasis versicolor. Am klinischen Bild sind die histopathologischen Befunde bereits abzulesen: die Epidermis wird atrophisch sein und eine Hyperkeratose aufweisen, subepidermal wird man eine Sklerosezone sehen und darunter eine tief reichende Fibrose mit mäßig starkem Lymphozyteninfiltrat. Dies ist bei klinischen Bildern dieser Art praktisch immer der Fall und war es auch in diesem. So ließ sich die klinische Diagnose histopathologisch bestätigen: Morphaea, Lichen sclerosus oder – beides.

Die Schwierigkeit solcher Fälle liegt weniger in der Diagnosefindung als in der Einordnung des Krankheitsbildes. Der Lichen sclerosus zeigt in der Regel eine subepidermale Sklerose mit Verlust elastischer Fasern, eine oft atrophische Epidermis mit verstrichenen Reteleisten und kompakter Orthokeratose und ein oberflächliches Lymphozyteninfiltrat, das fokal auf die Epidermis übergreift. Er weist gewöhnlich keine Fibrose des Stratum reticulare und kein Entzündungsinfiltrat in der unteren Dermis auf. Die Morphaea geht mit einer Fibrose des Stratum reticulare und einem tief reichenden perivaskulären und interstitiellen lymphoplasmazellulären Infiltrat einher, zeigt jedoch keine Sklerose des Stratum papillare und keine epidermalen Veränderungen.

Diese Unterschiede wurden bereits von Paul Gerson Unna hervorgehoben, der die Morphaea 1894 in seinem Lehrbuch »Die Histopathologie der Hautkrankheiten« scharf vom Lichen sclerosus abgrenzte. Letzterer, von Unna als »kartenblattähnliche Sklerodermie« bezeichnet, gehe mit kleineren Läsionen einher. Diese manifestierten sich als *»perlmutterglänzende oder kreideweiße Scheibe«*, die *»den Eindruck eines in die Haut eingefalzten Visitenkartenblattes«* hinterlasse. Dieser Eindruck sei Folge der geringen Tiefenausdehnung der Veränderungen, die auf Stratum papillare und oberes Stratum reticulare begrenzt seien. Die »kartenblattähnliche Sklerodermie« sei zudem mit einem Verlust elastischer Fasern verbunden. Dagegen sei bei der Morphaea *»das elastische Gewebe … vollständig normal ausgebildet« und die Veränderungen reichten »erheblich weiter abwärts … als bei der kartenblattähnlichen Sklerodermie, nämlich bis ins Fettgewebe.«* Weiter hieß es: *»Im Gegensatz … zur kartenblattähnlichen Sklerodermie participiert die Oberhaut bei der Morphaea nur sehr wenig und rein passiv an dem pathologischen Processe.«*[1]

Was aber tun, wenn ein Patient großflächige Herde aufweist, die trotzdem kreideweiß sind, und wenn Fibrose und Entzündung bis an die Grenze der Subcutis reichen, aber trotzdem eine Sklerose der oberen Dermis mit Verlust elastischer Fasern vorliegt, wie im hier geschilderten Fall? Handelt es sich dann um einen tief greifenden Lichen sclerosus oder um eine oberflächliche Morphaea? Handelt es sich um die zufällige Koinzidenz zweier unterschiedlicher Krankheiten oder um ein- und dieselbe Krankheit mit einem breiten morphologischen Spektrum, das in einer einzigen Läsion zutage tritt?

Diese Fragen haben Dermatologen mehrerer Generationen beschäftigt. Der Italiener Enzo Bizzozero sprach sich 1915 für ein Krankheitsspektrum mit fließenden Übergängen zwischen »kartenblattähnlicher Sklerodermie« und Lichen sclerosus aus, das er in einer Schemazeichnung darstellte.[2] Oscar Gans sah beide Krankheiten dagegen als grundsätzlich verschieden an und erklärte 1925 in seinem Lehrbuch »Histologie der Hautkrankheiten«, *»differentialdiagnostische Schwierigkeiten wären ... kaum zu erwarten, wenn es gelänge, den Lichen sclerosus jeweils in jenem frühen Stadium zu untersuchen, wo neben der Sklerose und Atrophie noch ausreichende Anhaltspunkte für ein Erkennen des Lichencharakters der Veränderung vorhanden sind.«*[3] Eine oberflächliche lichenoide Entzündung schloss für ihn eine Morpheae aus, war aber beim Lichen sclerosus nur in den Frühphasen nachweisbar.

Patterson und Ackerman untersuchten 1984 24 Fälle, die eine Kombination von Zeichen der Morphaea und des Lichen sclerosus zeigten. Alle Läsionen waren am Stamm oder an den Extremitäten lokalisiert; viele wiesen follikuläre Hornpfröpfe auf. Das Stratum papillare war ödematös oder sklerosiert bei gleichzeitigem Verlust elastischer Fasern, und das Stratum reticulare zeigte eine Fibrose und ein bis zur Subcutis reichendes lymphoplasmazelluläres Entzündungsinfiltrat. Wegen der typischen Befunde in der unteren Dermis und des Fehlens von Zeichen einer lichenoiden Interface-Dermatitis ordneten Patterson und Ackerman die Fälle als Variante der Morphaea ein, die auch das Stratum papillare betreffe und dadurch dem Lichen sclerosus ähnlich sei. Sie erklärten jedoch: *»Wir glauben, dass Morphaea und Lichen sclerosus et atrophicus zwei verschiedene Krankheiten sind.«*[4]

Glaube ist aber nicht Gewissheit und kann sich leicht ändern. Auch bei Ackerman war dies der Fall, denn im Laufe der Zeit kam er aufgrund der gleichen Beobachtungen zu einer völlig anderen Einschätzung, nämlich *»dass der Lichen sclerosus et atrophicus eine von vielen morphologischen Varianten der Morphaea ist, und zwar eine Morphaea, die auf eine verdickte papilläre Dermis und einen veränderten oberen Teil der retikulären Dermis beschränkt ist.«* Zur Begründung verwies er auf Patienten, die parallel typische Läsionen von Morphaea und Lichen sclerosus zeigten, zum Beispiel eine Morphaea am Stamm und einen Lichen sclerosus der Vulva, sowie auf

»Zeichen von ›Lichen sclerosus et atrophicus‹ und konventioneller Morphaea im selben histopathologischen Präparat, das heißt ›Lichen sclerosus et atrophicus‹ im obersten Teil der Dermis und Morphaea in der gesamten retikulären Dermis und manchmal darunter. Aus diesen Gründen sind wir, wie andere vor uns, dahin gelangt, den ›Lichen sclerosus et atrophicus‹ als eine besondere Manifestation der Morphaea und nicht als eigenständige Krankheit sui generis zu betrachten.«[5]

Andere Autoren drückten sich etwas vorsichtiger aus. Zum Beispiel interpretierten Uitto und Mitarbeiter 1980 die *»Koexistenz von Morphaea und Lichen sclerosus et atrophicus beim selben Patienten«* dahingehend, *»dass diese Läsionen ein Spektrum repräsentieren, das ähnliche ätiologische Ereignisse oder eng verwandte pathologische Prozesse bei diesen zwei Krankheiten reflektiert.«*[6] Seither wurde immer wieder über die Koexistenz von Lichen sclerosus und Morphaea berichtet. In einer retrospektiven Analyse wurde bei 27 von 472 Patienten mit Morphaea, entsprechend 5,7 %, ein assoziierter Lichen sclerosus festgestellt.[7] Eine prospektive Studie der Universität Strasbourg ergab eine noch viel stärkere Assoziation; 45 % der Patienten mit dem Plaque-Typ der Morphaea wiesen einen assoziierten genitalen Lichen sclerosus auf.[8] Die geringeren Zahlen in der Literatur wurden auf die unzureichende klinische Untersuchung der Genitalregion bei Patienten mit Morphaea zurückgeführt.[9]

Die Häufigkeit der Assoziation von genitalem und extragenitalem Lichen sclerosus ist nach Literaturangaben geringer. Eine Analyse von 5113 Fällen von Lichen sclerosus in der Literatur ergab einen Anteil des genitalen Lichen sclerosus von 84 % und des extragenitalen Lichen sclerosus von 16 %; 7 % der Patienten wiesen sowohl genitale als auch extragenitale Läsionen auf.[10] Wenn man von der Identität des Lichen sclerosus und der Morphaea ausgeht, dann besteht an Stamm und Extremitäten eine Tendenz zum prä-



► *Morphaea mit ausgeprägter Fibrosklerose der gesamten Dermis, Verbreiterung der Dermis, Verlust von Hautanhangsgebilden und tief reichendem perivaskulärem lymphoplasmazellulärem Infiltrat. Im Stratum papillare finden sich Zeichen eines Lichen sclerosus in Form ödematisierten und homogenisierten Bindegewebes.*

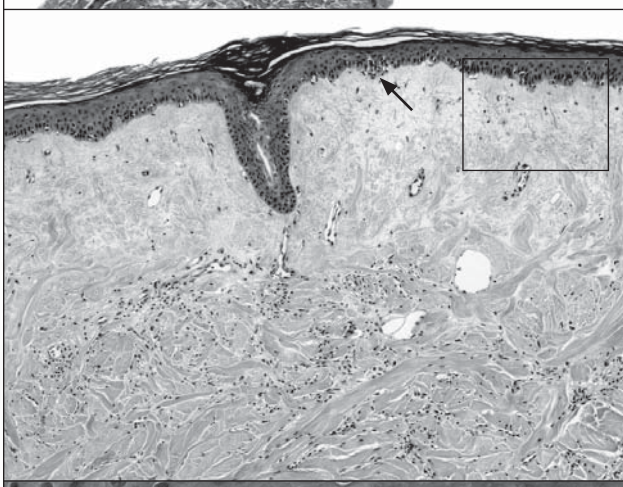

► *Ödem und beginnende Sklerose des Stratum papillare. Fokal finden sich Lymphozyten in der Epidermis (Pfeil). Die oberflächlichen Veränderungen sind typisch für den Lichen sclerosus.*

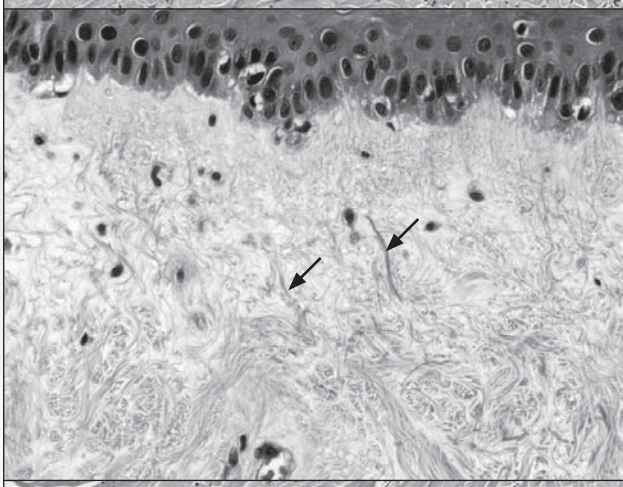

► *Individuelle Kollagenfasern sind stark verschmälert. Elastische Fasern erscheinen in der HE-Färbung bläulich und fragmentiert (Pfeile). Die Veränderungen sind typisch für den Lichen sclerosus.*

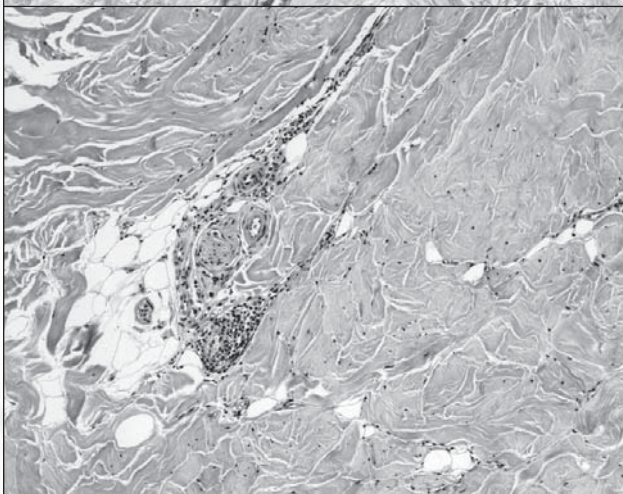

► *Die Kollagenfasern des Stratum reticulare sind vergröbert, die Spalträume zwischen ihnen sind reduziert. Um Gefäße der unteren Dermis sieht man ein lymphoplasmazelluläres Entzündungsinfiltrat. Die Veränderungen sind typisch für die Morphaea.*

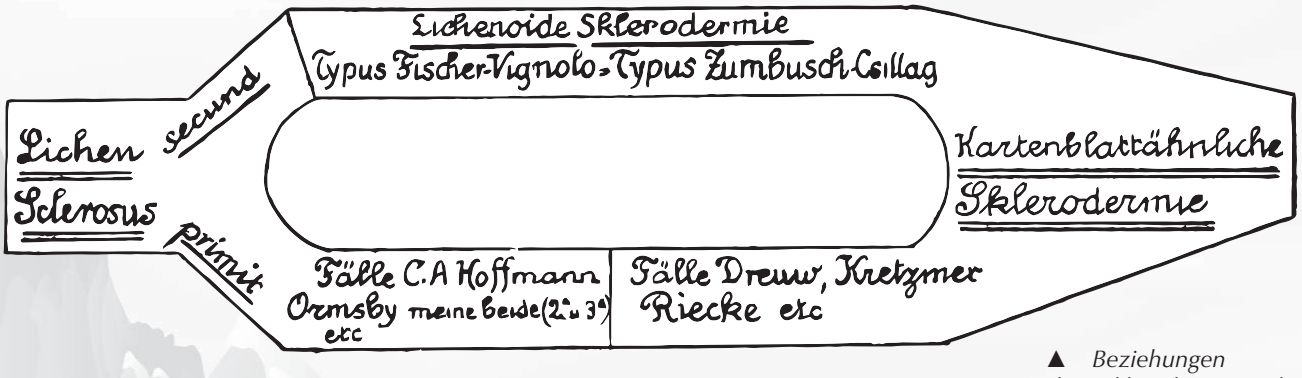

▲ *Beziehungen zwischen Sklerodermie und Lichen sclerosus (Schemazeichung aus dem Originalartikel von Enzo Bizzozero, 1914).*

ferentiellen Befall der retikulären und im Genitalbereich eine Tendenz zum Befall der papillären Dermis. Ausnahmen kommen jedoch vor, vor allem ein präferentieller Befall der papillären Dermis an Stamm und Extremitäten, der zum klassischen Bild des extragenitalen Lichen sclerosus führt. Demgegenüber ist ein präferentieller Befall der retikulären Dermis am Genitale selten. In der Literatur gibt es keine Berichte über eine Morphaea der Genitalien. Wir selbst haben am Genitale allerdings Fälle mit nur geringen oberflächlichen Veränderungen und einem tief reichenden lymphoplasmazellulären Infiltrat gesehen In extragenitaler Lokalisation ist die Kombination von Zeichen des Lichen sclerosus und der Morphaea häufiger. Am Zentrum für Dermatopathologie Freiburg wurde diese Kombination innerhalb von zwei Jahren 28mal beobachtet.

Der präferentielle Befall unterschiedlicher Hautschichten kann mit Besonderheiten der Anatomie der Haut in verschiedenen Regionen zusammenhängen. Das gleiche gilt für die Homogenisierung des Bindegewebes mit Verlust elastischer Fasern, die nur in der papillären Dermis beobachtet wird. Unterschiede im Fasertyp (vorwiegend Kollagen-Typ III in der papillären und vorwiegend Kollagen-Typ I in retikulären Dermis) könnten dafür verantwortlich sein.

Mit anderen Worten gibt es gute Argumente, den Lichen sclerosus als eine Variante der Morphaea aufzufassen. Dem steht allerdings entgegen, dass die Hautveränderungen klinisch und histopathologisch in der Regel sehr verschieden und leicht zu unterscheiden sind. Die gehäufte Assoziation beider Krankheitsbilder ist nicht beweisend für ihre Identität oder eine gemeinsame Ätiologie. Zum Beispiel gibt es auch Berichte über eine gehäufte Assoziation des Lichen sclerosus mit dem Lichen planus oder der Psoriasis, ohne dass dies für eine Identität der Erkrankungen spräche.[11,12] Vielleicht resultiert die angebliche Assoziation von Lichen sclerosus und Morphaea nur aus differenzialdiagnostischen Schwierigkeiten, hervorgerufen dadurch, dass der Lichen sclerosus manchmal Kriterien für eine Morphaea und die Morphaea manchmal Kriterien des Lichen sclerosus aufweisen kann. So lässt sich die auf Seite 2 gestellte Frage »Was ist das?« derzeit nur so beantworten: Morphaea, Lichen sclerosus oder – beides.

Literatur

1 Unna PG. Die Histopathologie der Hautkrankheiten. Berlin: August Hirschwald, 1894, 1119ff.

2 Bizzozero E. Über die Sclerodermia circumscripta und ihre Beziehungen zum Lichen sclerosus. Dermatol Zeitschr 1914; 21: 517–556.

3 Gans O. Histologie der Hautkrankheiten. Erster Band. Berlin: Julius Springer, 1925, 97ff.

4 Patterson JAK, Ackerman AB. Lichen sclerosus et atrophicus is not related to morphea. A clinical and histologic study of 24 patients in whom both conditions were reputed to be present simultaneously. Am J Dermatopathol 1984; 6: 323–35.

5 Ackerman AB, Chongchitnant N, Sanchez J, Guo Y, Bennin B, Reichel M, Randall MB. Histologic diagnosis of inflammatory skin diseases. An algorithmic method based on pattern analysis. Second edition. Baltimore: Williams & Wilkins, 1997, 709f.

6 Uitto J, Santa Cruz DJ, Bauer FA, Eisen AZ. Morphea and lichen sclerosus et atrophicus. Clinical and histopathologic studies in patients with combined features. J Am Acad Dermatol 1980; 3: 271–9.

7 Kreuter A, Wischnewski J, Terras S, Altmeyer P, Stücker M, Gambichler T. Coexistence of lichen sclerosus and morphea: a retrospective analysis of 472 patients with localized scleroderma from a German tertiary referral center. J Am Acad Dermatol 2012.

8 Lutz F, Francès C, Bessis D, Cosnes A, Kluger N, Godet J, Sauleau E, Lipsker D. High frequency of genital lichen sclerosus in a prospective series of 76 patients with morphea: toward a better understanding of the spectrum of morphea. Arch Dermatol 2012; 148: 24–8.

9 Schlosser BJ. Practice gaps. Missing genital lichen sclerosus in patients with morphea: Don't ask? Don't tell? Arch Dermatol 2012; 148: 28–9.

10 Meffert JJ, Davis BM, Grimwood RE. Lichen sclerosus. J Am Acad Dermatol 1995; 32: 393–416.

11 Holmes SC, Burden AD. Lichen sclerosus and lichen planus: a spectrum of disease? Report of two cases and review of the literature. Clin Exp Dermatol 1998; 23: 129–31.

12 Eberz B, Berghold A, Regauer S. High prevalence of concomitant anogenital lichen sclerosus and extragenital psoriasis in adult women. Obstet Gynecol 2008; 111: 1143–7.

Für Sie referiert

Epidemien kann es bei Infektionskrankheiten geben, nicht jedoch bei malignen Tumoren. Insofern gehören Berichte über eine epidemische Zunahme des malignen Melanoms ins Reich der Mythen. Möglichen **Ursachen der zunehmenden Melanominzidenz** wird in einer Arbeit des Zentrums für Dermatopathologie Freiburg nachgegangen. Die wichtigste Ursache sind verbesserte histopathologische Kriterien, die eine frühere Diagnose erlauben. Diese wurden vorwiegend in den 70er und 80er Jahren des letzten Jahrhunderts entwickelt und fanden seitdem zunehmende Anwendung. Da Melanome besser erkannt und häufiger diagnostiziert wurden, gerieten sie ins Blickfeld der Öffentlichkeit. Früherkennungsmaßnahmen wurden gefördert, mehr Pigmentläsionen biopsiert, mehr Melanome diagnostiziert und öfter an Krebsregister gemeldet, was zu weiteren Anstrengungen bei der Früherkennung führte, so dass die »Epidemie« ständig an Schwung gewann. Melanome, die heute erkannt werden, blieben früher oft unbemerkt, was teils am langsamen Wachstum lag, so dass Patienten aus anderen Ursachen starben, teils an einer Tumorregression, die bei Melanomen extrem häufig ist. Bei 5 bis 10% der metastasierten Melanome ist kein Primärtumor bekannt, wofür in der Regel die völlige Rückbildung des Primärtumors verantwortlich ist. In früheren Stadien ohne Metastasierung dürfte die Regressionsrate noch höher sein. Als weiterer Grund für die Zunahme der Melanominzidenz kommt eine Überdiagnose in Betracht. Die zunehmende Tendenz zu Teilbiopsien von Pigmentzelltumoren erschwert deren Beurteilung; in Zweifelsfällen wird schon wegen möglicher juristischer Implikationen eher ein Melanom als ein Naevus diagnostiziert. Das Problem der Überdiagnose kann durch Exzisionsbiopsien, antientzündliche Vorbehandlung irritierter Läsionen vor deren Entfernung und eine bessere klinisch-histopathologische Korrelation entschärft werden (Weyers W; J Cut Pathol 2012; 39: 9–16).

Biopsy Punch

Steriles Einmalinstrument zur präzisen und schonenden Hautbiopsie

- Extrem scharfe Edelstahlschneide
- Ergonomischer Griff
- **Erstattungsfähig als Sprechstundenbedarf**
- Spitzenqualität

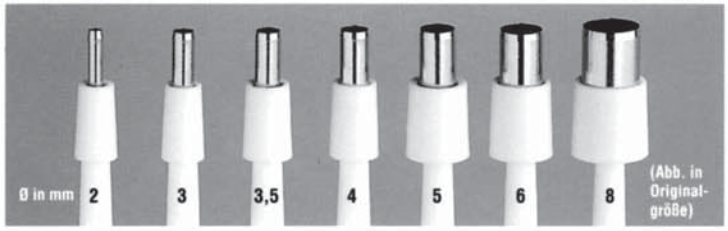

Stiefel
a GSK company

Information, Service und Direktbestellung:
GlaxoSmithKline GmbH & Co. KG,
Industriestraße 32-36, 23843 Bad Oldesloe
Telefon: 04531 / 802-4444, Fax: 04531 / 802-4390

www.biopsypunch.de

Spitz-Naevi weisen im Unterschied zu anderen erworbenen melanozytären Naevi und zu malignen Melanomen in nicht chronisch lichtbelasteter Haut meist keine BRAF-Mutation auf. **Atypische Spitz-Tumore mit BRAF-Mutation** kommen aber vor. Eine internationale Arbeitsgruppe konnte zeigen, dass diese Läsionen häufig eine inaktivierende Mutation des BAP1-Gens aufweisen, die zu einem immunhistochemisch nachweisbaren Verlust der BAP1-Expression in neoplastischen Melanozyten führt. Klinisch als hautfarbene Knoten imponierend, bestehen die Läsionen aus dicht gelagerten epitheloiden Melanozyten in der Dermis, die pleomorphe, vesikuläre Kerne, prominente Nucleoli, reichlich Zytoplasma und meist nur wenige Mitosen aufweisen. Im Unterschied zu atypischen Spitz-Tumoren mit HRAS-Mutation zeigen sie keine Desmoplasie. Atypische Spitz-Tumore stellen offenbar eine heterogene Gruppe dar, innerhalb derer sich mehrere Entitäten abgrenzen lassen. Das biologische Verhalten dieser Läsionen ist noch unklar (Wiesner T et al.; Am J Surg Pathol 2012; 36: 818–30).

Viele Pathologen machen die Diagnose eines Karzinoms vom Nachweis invasiven Wachstums abhängig. Als epithelialer Tumor beginnt das Karzinom jedoch im Epithel. Die Durchwanderung der Basalmembran ist nur einer von vielen späteren Entwicklungsschritten und nicht der wichtigste. Die epitheliale Basalmembran stellt keine schwer überwindbare Hürde dar, sondern wird bei entzündlichen Dermatosen ständig durchquert, von Entzündungszellen, die in die Epidermis eindringen, ebenso wie von geschädigten Keratozyten, die in die Dermis abtropfen. Die Fähigkeit zur Durchwanderung muss nicht erst erworben werden, wie dies oftmals heißt. Zudem ist frühes »invasives Wachstum« nicht zuverlässig erkennbar. Scheinbar abgelöste Tumoranteile in der oberen Dermis stehen oft über schmale Ausläufer mit dem Oberflächenepithel in Verbindung, die in der Schnittebene nicht erfasst werden. Umgekehrt kann Regression zum Untergang abgelöster Tumoranteile führen, die dann nicht mehr nachweisbar sind. Der beginnenden Invasion kommt auch keine prognostische Bedeutung zu. Insofern ist die **Invasion als Klassifikationskriterium ungeeignet.** Die traditionelle Überschätzung der Invasion in der Pathologie geht auf fehlerhafte Konzepte des 19. Jahrhunderts zurück, die in einer Arbeit des Zentrums für Dermatopathologie Freiburg dargestellt werden (Weyers W; Am J Dermatopathol 2012; 34: 91–102).

Zur Prävention der Entwicklung von Basalzellkarzinomen und spinozellulären Karzinomen wurde neben Lichtschutzmaßnahmen die regelmäßige externe Applikation von Tretinoin empfohlen. Eine amerikanische Multicenter-Studie untersuchte die Wirkung dieser präventiven Behandlung an über 1000 Patienten, die entweder täglich mit 0,1%iger Tretinoin-Creme oder einer wirkstofffreien Basiscreme behandelt wurden. Die Beobachtungszeit betrug 1,5 bis 5 Jahre. Die Messgrößen waren in diesem Zeitraum neu entstehende Karzinome. Dabei ließen sich zwischen beiden Gruppen keine signifikanten Unterschiede nachweisen. Die Autoren folgerten, dass eine **externe Hochdosis-Tretinoin-Therapie zur Chemoprophylaxe von Hautkarzinomen ungeeignet** ist (Weinstock MA et al.; J Invest Dermatol 2012; 132: 1583–90).

Prognostische Aussagen erhalten in der Medizin einen immer größeren Stellenwert; erklärtes Ziel ist die individuelle Risikobestimmung für jeden Patienten. Die Diagnose wird zunehmend nur als Werkzeug zur Prognoseermittlung verstanden. Diese Einstellung wird in einem Artikel aus Kanada kritisiert, in dem die **Prognosebestimmung als vierfache Täuschung** bezeichnet wird. Die erste Täuschung besteht darin, Erkrankungen anhand ihrer Prognose zu definieren. Prognostische Aussagen gehen nie über eine unsichere Abschätzung hinaus; diagnostische Aussagen, die zum Beispiel auf dem Nachweis eines Erregers bei einer Infektionskrankheit beruhen, sind dagegen sicher und ermöglichen eine klare Differenzierung pathologischer Prozesse, die auch dann sinnvoll ist, wenn Therapie und Verlauf identisch sind. Die zweite Täuschung besteht im Konzept einer »individualisierten« Prognosebestimmung, da prognostische Aussagen stets auf statistischen Daten beruhen, die nur auf Populationen anwendbar sind. Die dritte Täuschung besteht darin, dass suggeriert wird, Prognoseparameter seien ähnlich wichtig oder wichtiger als diagnostische Kriterien; die Erfassung prognostischer Parameter drängt die Diagnose oftmals in den Hintergrund. Die vierte Täuschung besteht in der Annahme, Patienten sei durch einen unsicheren Blick in die Zukunft gedient. Dies ist nur dann und auch nicht immer dann der Fall, wenn wirksame Therapieverfahren zur Verfügung stehen, deren Einsatz von der Prognose abhängig gemacht wird. Dabei besteht die Gefahr, dass um eines theoretischen Risikos willen nebenwirkungsreiche Behandlungsmethoden Einsatz finden und der Schaden den Nutzen übertrifft. Gefährlich ist auch die Tendenz, anstelle von nachweisbaren Erkrankungen theoretische Risiken zu behandeln. Dies kann dazu führen, dass selbst der Gesunde für behandlungsbedürftig erklärt wird und dass anstelle gesicherter Diagnosen unsichere statistische Parameter zur Grundlage eines Gesundheitssystems werden, das sich in erster Linie selber dient (Milette F; Dermatol Pract Concept 2012; 2: 14).

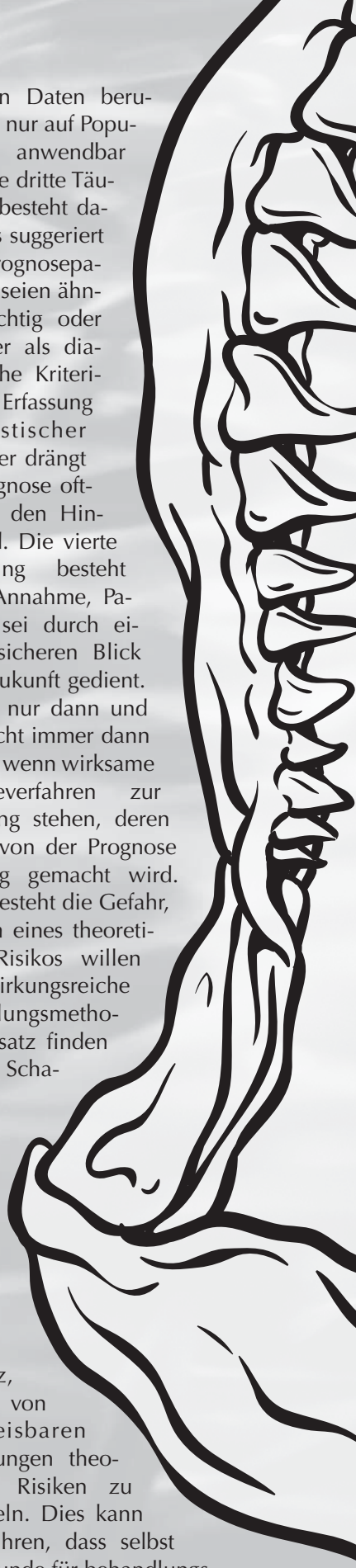

Dermatologie – einmal anders

»Jaws« – zum Entartungsrisiko des Lichen sclerosus

Dass es Raubtiere gibt, in deren Beuteschema auch der Mensch passt, ist allgemein bekannt. Im Meer sind dies vor allem Haie mit ihrem großen Maul und den ständig nachwachsenden Zähnen. Etwa 70 bis 100 Haiattacken auf Menschen werden pro Jahr weltweit verzeichnet, 5 bis 10 von ihnen enden tödlich. Am häufigsten verantwortlich ist der größte Raubfisch des Meeres, der weiße Hai.

Auch in den Bergen gibt es die »weiße Gefahr«. In den letzten 100 Jahren kamen in den Alpen durchschnittlich etwa 100 Menschen pro Jahr durch Lawinenabgänge ums Leben. Auch der Schnee hat scharfe Zähne.

Wie scharf aber sind die Zähne der »weißen Gefahr« im Vulvabereich? Dass auf dem Boden eines Lichen sclerosus Plattenepithelkarzinome entstehen können, ist ebenso unstrittig wie die Existenz von Haiattacken und Lawinen. Die Angaben zur Häufigkeit gehen jedoch weit auseinander. Das liegt zumindest zum Teil an einer Verwechslung verschiedener pathologischer Prozesse. Als der Wiener Gynäkologe August Breisky im Jahre 1885 den Lichen sclerosus unter dem Namen »Kraurosis vulvae« beschrieb, hob er neben der Atrophie der Haut deren weißliche Verfärbung und eine verdickte und oft rauhe Epidermis hervor.[1] Die letztgenannten Veränderungen sind für den Lichen sclerosus aber nicht spezifisch, sondern im Bereich der Übergangsschleimhäute bei allen Prozessen anzutreffen, die mit einer Epithelhyperplasie einhergehen. Letztere wurden als »Leukoplakie« bezeichnet, unabhängig davon, ob ihnen ein entzündliches Geschehen oder ein beginnendes Karzinom zugrunde lag. In frühen Stadien sind diese Prozesse oft schwer zu unterscheiden. So verzichtete man auf die Unterscheidung, und da sich in einigen Fällen invasive Karzinome entwickelten, galt die »Leukoplakie« ganz allgemein als »Präkanzerose«. Dies traf sogar auf Fälle zu, in denen man um die Ursache der Epithelverdickung wusste, wie zum Beispiel Lichen planus oder Syphilis.

Ähnlich verhielt es sich mit dem Lichen sclerosus. Schon bald nachdem Breisky über die weißlichen Veränderungen im Vulvabereich berichtet hatte, tauchten erste Berichte über Karzinome auf dem Boden einer Kraurosis vulvae auf. Ob es sich aber wirklich um Fälle von Kraurosis vulvae bzw. vulvärem Lichen sclerosus handelte, blieb meistens unklar. In der Regel fehlten histopathologische Abbildungen oder sie waren nicht aufschlussreich; viele zeigten lediglich das Karzinom, nicht aber den Lichen sclerosus. Unklar blieb auch die Frage, ob im Falle einer tatsächlichen Assoziation die Kraurosis für die Karzinomentstehung verantwortlich war oder eine mit ihr vergesellschaftete »Leukoplakie«. Dies galt ebenso für die Frage, ob die Leukoplakie zum Krankheitsbild gehörte oder von der Kraurosis unabhängig war.

Der Baseler Gynäkologe Labhardt, der sich 1924 mit diesem Problem beschäftigte, vertrat die These zweier unterschiedlicher Prozesse, denen als gemeinsame Ursache eine endokrine Alteration des Ovariums zugrunde läge und die deshalb oft miteinander kombiniert seien; die Karzinomentwicklung gehe von der Leukoplakie aus.[2]

Umstritten blieben auch die Beziehungen zwischen Kraurosis vulvae und Lichen sclerosus. Letzterer wurde 1887 vom Pariser Dermatologen Henri Hallopeau beschrieben, der ihn als Variante des Lichen planus interpretierte. Grund dafür war der Beginn mit Papeln, die *»am Anfang denen des gewöhnlichen Lichen planus ähnlich«* seien und im weiteren Verlauf

durch Involution zu *»weißen Punkten mit narbigem Aussehen«* führten, aus denen durch Konfluenz unregelmäßig begrenzte Plaques entstehen könnten.[3] Die Entwicklung weißlicher Plaques rückte die Erkrankung der Morphaea nahe, wogegen Oscar Gans jedoch das histopathologisch lichenoide Bild in der Frühphase der Erkrankung ins Feld führte.[4] Zur Abgrenzung von der Morphea diente zudem der frühe Verlust elastischer Fasern. So wurde der Lichen sclerosus et atrophicus zögernd als eigenständige Entität anerkannt.

Der Verlust der Elastika im Stratum papillare galt auch als wichtigstes Merkmal der Kraurosis vulvae. Zwar wiesen beide Krankheitsbilder Unterschiede auf – meist ausschließlicher Befall der Genitoanalregion, oft Epithelhyperplasie, starker Juckreiz und manchmal Entwicklung von Karzinomen bei der Kraurosis vulvae; vorwiegend kleine Läsionen am oberen Stamm und an den Extremitäten, fast nie Epithelhyperplasie, kein Juckreiz und keine Karzinomentstehung beim Lichen sclerosus et atrophicus –, doch die Gemeinsamkeiten überwogen, und so wurde die Kraurosis ab Mitte des 20. Jahrhunderts als Variante des Lichen sclerosus et atrophicus aufgefasst. Dazu trugen vor allem Berichte über das gemeinsame Auftreten genitaler und extragenitaler Läsionen bei.[5] Schon Hallopeau hatte bei seiner Erstbeschreibung des Lichen sclerosus die Assoziation der disseminierten Hautveränderungen mit einem *»äußerst störenden vulvären Pruritus«* erwähnt und eine *»erhebliche Hautverdickung mit Verstärkung der Hautlinien«* im Genitalbereich beschrieben.[3]

Nach der Gleichsetzung beider Begriffe wurde der Terminus »Kraurosis vulvae« immer weniger verwendet. Für die betroffenen Patientinnen war dies von Vorteil, denn wegen der unscharfen Abgrenzung zu Leukoplakien zog die Diagnose einer Kraurosis vulvae zuvor oft die Vulvektomie nach sich, einen in mehrfacher Hinsicht sinnlosen Eingriff, da in der Regel kein Karzinom vorlag und Rezidive nach der mutilierenden Operation – wie bei einer entzündlichen Dermatose nicht anders zu erwarten – sehr häufig waren. Zudem löste die Operation nicht selten ein Köbner-Phänomen aus, das für den Lichen sclerosus gut dokumentiert ist.[6] Dass die Vulvektomie nicht ungefährlich war – Taussig berichtete 1940 über eine Mortalität von fast 10 % – sei nur am Rande erwähnt.[7]

Die neue Terminologie änderte natürlich nichts am zugrunde liegenden Problem: zum einen an der Schwierigkeit, eine Epithelhyperplasie beim Lichen sclerosus vom beginnenden Karzinom abzugrenzen, und zum anderen an der Karzinomentstehung auf dem Boden eines Lichen sclerosus. So berichteten Wallace und Whimster 1951 über 20 Fälle von Lichen sclerosus, von denen 5 eine »Leukoplakie« aufwiesen, die wiederum zweimal zu Karzinomen führte.[8] Suurmond verzeichnete 1964 9 Karzinome in 55 Fällen von Lichen sclerosus. Aus Angaben in der Literatur errechnete er eine Inzidenz des Vulvakarzinoms beim Lichen sclerosus von 1 : 5,4 und sprach sich angesichts dieser hohen Zahl für eine Einordnung des Lichen sclerosus als »Präkanzerose« aus.[9] Băluş berichtete 1971 über 18 Karzinome in 75 Fällen von Lichen sclerosus et atrophicus der Vulva (LSAV) und folgerte, *»dass der LSAV eine präcanceröse Dermatose ist, die für die Entstehung der meisten Vulvakarzinome verantwortlich zu machen ist.«*[10]

Die Abbildungen in den genannten Artikeln waren jedoch nicht geeignet, diese Schlussfolgerung zu untermauern. Manche klinische Bilder zeigten ein Karzinom ohne sichere Zeichen des Lichen sclerosus, manche histopathologische Bilder einen Lichen sclerosus ohne sichere Zeichen des Karzinoms. In den Legenden war von *»mäßiger Zellatypie«* und *»beginnender epitheliomatöser Umwandlung«* die Rede, ohne dass sich dies bei der Betrachtung der Bilder nachvollziehen ließ.[10] Daneben gab es auch Bilder, die eine klare Assoziation beider Prozesse zeigten, doch über einen kausalen Zusammenhang war damit nichts gesagt. So muss in Rechnung gestellt werden, dass der vulväre Lichen sclerosus wegen des mit ihm verbundenen Pruritus oft einer Radiotherapie zugeführt wurde, der ihrerseits ein kanzerogenes Potenzial innewohnt.[6] Zum Beispiel dokumentierten Barker und Gross 1962 in Text und Bild die authentische Assoziation eines Karzinoms mit vulvärem Lichen sclerosus, räumten jedoch ein, dass sie therapeutisch *»für keratotische Läsionen der Vulva wöchentliche oder halbmonatliche Applikationen von Thorium X«* verwendeten. Obwohl sie bei 42 Patientinnen nur ein Karzinom beobachteten, erklärten die Autoren, dass *»die Beziehung zwischen Vulvakarzinom und LSA nicht länger übersehen werden kann.«*[11] In einer Diskussion dieser Arbeit entgegnete Walter Lever aus Boston, einer der führenden Dermatopathologen seiner Zeit: *»Nicht einer der vielen Fälle von Lichen sclerosus et atrophicus am Free Hospital for Women hat je ein Karzinom entwickelt. Ich möchte vor dem Konzept der Leukoplakie auf dem Boden des Lichen sclerosus et atro-*

phicus warnen. In Fällen von Lichen sclerosus et atrophicus mit weißlicher verdickter Haut sieht man bei der histologischen Untersuchung Hyperkeratose und unregelmäßige Akanthose, aber keine Atypien epidermaler Zellen, wie dies für die histologische Diagnose der Leukoplakie erforderlich ist.«[11]

Wenn Lever von fehlenden Zellatypien beim Lichen sclerosus sprach, dann geschah dies im Vergleich zum Plattenepithelkarzinom. Beim Karzinom weisen die Epithelzellen oft große, hyperchromatische und bizarr konfigurierte Kerne auf, die teilweise dicht gedrängt zusammen liegen. Zudem finden sich Dyskeratosen sowie vermehrt Mitosen, auch solche in höheren Lagen des Epithels und auch atypische Mitosen. Leichte Schwankungen in Kerngröße und -anfärbbarkeit sieht man aber auch in normaler Haut, und bei Entzündungen ist dies erheblich verstärkt. Insbesondere Interface-Dermatitiden zeigen manchmal stärkere Kernatypien als initiale Karzinome. Bei fehlenden klinischen Angaben ist es durchaus möglich, einen Lupus erythematosus oder ein lichenoides Arzneimittelexanthem mit einer solaren Keratose zu verwechseln. Dyskeratosen sind ein wichtiges histopathologisches Merkmal von Interface-Dermatitiden, die erhöhte Proliferation von Epithelzellen mit Vermehrung von Mitosen ein Pathomechanismus der Psoriasis. Entzündete Warzen oder seborrhoische Keratosen weisen oft erhebliche Kernatypien, Dyskeratosen und Mitosen auf, und insbesondere an kleinen Biopsaten, die die Architektur der Läsion nicht erkennen lassen, kann es unmöglich sein, zwischen einer irritierten Warze und einem Plattenepithelkarzinom zu unterscheiden (Abb. 1–3).

Diese Grenzen der Methode sind jedem Pathologen bekannt, werden jedoch ungern eingeräumt. Einen Ausweg aus dem Dilemma boten Pseudo-Diagnosen: Wörter ohne eigentlichen Inhalt. Diesen Weg beschritt 1949 der New Yorker Pathologe Georgios Papanicolaou, der den Abstrich zur Frühdiagnose des Cervix-Karzinoms etablierte. Da Abstrich-Präparate die Architektur einer Läsion nicht wiedergeben, war die Beurteilung oftmals schwer, und so führte Papanicolaou den Begriff der »Dysplasie« ein für *»zytologische Veränderungen, die auf Malignität verdächtig, aber nicht dafür beweisend sind.«*[12] Mit anderen Worten wurde der Begriff

▼ ***Abb.** 1a: Arzneimittelexanthem bei einem 78jährigen Patienten. Die Epidermis weist eine Atrophie und vakuoläre Veränderungen an der Junktion auf. In der Hornschicht sieht man fokal Parakeratosehügel, teilweise mit Einlagerung neutrophiler Granulozyten (Pfeil).*

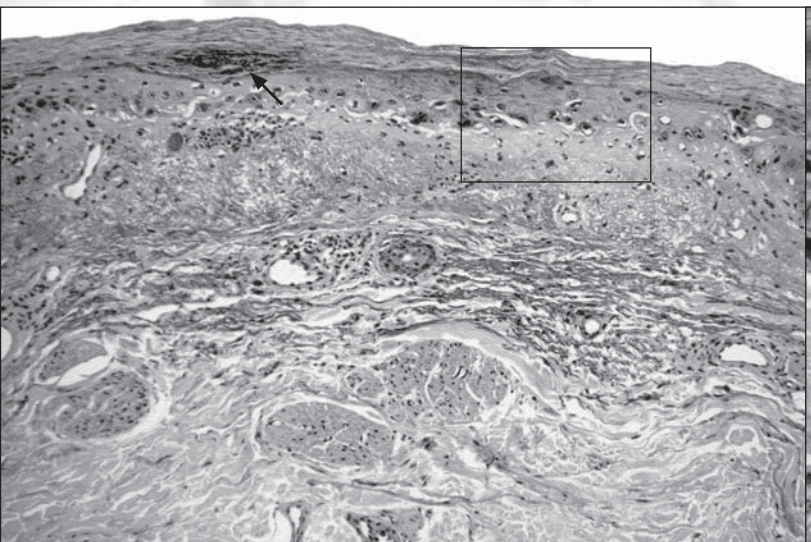

▼ ***Abb.** 1b: Die Keratozyten weisen vor allem in der Basalzellschicht stark vergrößerte, pleomorphe Kerne auf, teilweise mit prominenten Nucleoli. Kernatypien dieser Art sind bei arzneimittelbedingten Interface-Dermatitiden nicht selten.*

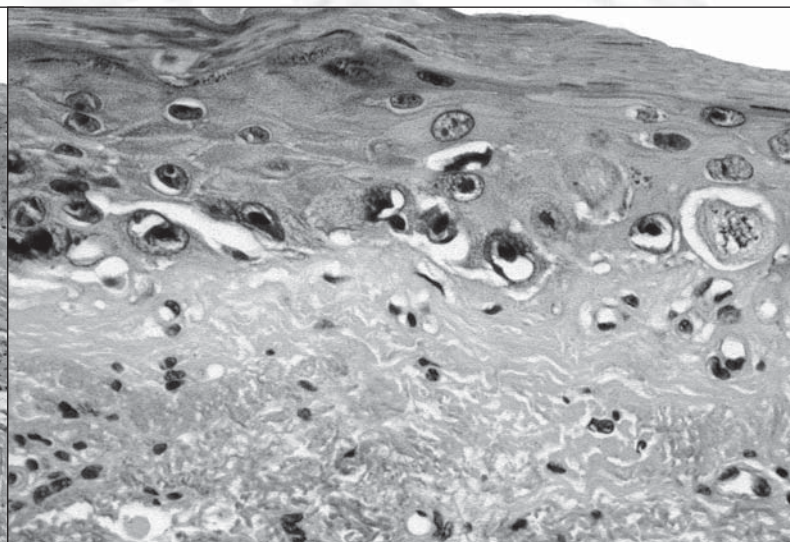

▲ ***Die Karikatur einer Klassifikation: Der hypertrophe Lichen sclerosus – ein großes Eichhörnchen mit mittleren Zähnen?*** *Cartoon von Harald Herrmann, Freiburg.*

nicht morphologisch definiert, sondern diente als Umschreibung für »Ich weiß es nicht.« Dennoch wurde er bald als Diagnose akzeptiert, als vermeintlich authentische Entwicklungsstufe zwischen Gut- und Bösartigkeit; die Unkenntnis der eigentlichen Dignität einer Läsion wurde erfolgreich verschleiert.

Von der Möglichkeit, diagnostische Probleme nicht durch bessere Kriterien, sondern durch eine neue Nomenklatur zu lösen, wurde besonders in der Gynäkopathologie intensiv Gebrauch gemacht. Eine Schlüsselrolle spielte dabei der Amerikaner Eduard G. Friedrich, Jr. als treibende Kraft und erster Sekretär der 1970 gegründeten International Society for the Study of Vulvar Disease (ISSVD). Erklärtes Ziel der Gesellschaft war die Schaffung einer *»allgemein akzeptierten Terminologie bezüglich der Klassifikation von Vulvakrankheiten.«* Das erste Ergebnis dieser Bemühungen wurde 1976 in einem bemerkenswerten Dokument vorgestellt, der »New Nomenclature For Vulvar Disease.« Da hieß es zum Beispiel: *»Die folgenden Termini wurden vom Vokabular der Vulvakrankheiten gestrichen.«* Es folgten Begriffe wie »Lichen sclerosus et atrophicus« und »Morbus Bowen«, die durch andere ersetzt, aber auch solche wie »Neurodermatitis«, die ersatzlos eliminiert wurden – als könne man die Neurodermitis dadurch aus der Welt schaffen, dass man die Bezeichnung streicht. Spezifische Krankheiten wie Psoriasis, allergische Kontaktdermatitis oder Lichen planus wurden mit keinem Wort erwähnt. Unterschieden wurde nur zwischen Carcinoma in situ, extramammärem Morbus Paget und »Vulva-Dystrophien«. Letztere wurden unterteilt in »Lichen sclerosus« und »Hyperplastische Dystrophie«, ein Begriff, der alle Krankheiten mit Epithelhyperplasie einschloss. Fälle von *»Lichen sclerosus mit Foci von Epithelhyperplasie«* wurden als »Mixed Dystrophy« bezeichnet. Bei hyperplastischen und gemischten Dystrophien wurde noch das Vorhandensein oder Fehlen von Kernatypien vermerkt, und schon war die neue Klassifikation fertig.[13]

Da der Sammeltopf der »hyperplastischen Dystrophie« in der Folgezeit viel Verwirrung stiftete, wurde die »New Nomenclature for Vulvar Disease« 1987 modifiziert. Dabei ging es aber erneut nicht um die Benennung spezifischer Entitäten, wie man dies von einer biologischen Klassifikation erwarten könnte. Auf die Abgrenzung eigenständiger Krankheitsbilder durch klinisch-pathologische Korrelation unter Berücksichtigung einer Fülle unterschiedlicher Befunde wurde keine Mühe verwandt; stattdessen wurden nur Begriffe ausgetauscht. An die Stelle der »hyperplastic dystrophy« trat die »squamous cell hyperplasia«, der Lichen sclerosus wurde als einzige spezifische Erkrankung beibehalten, und alle anderen Krankheiten wurden unter *»other dermatoses«* zusammengefasst. Das Resultat war eine Klassifikation *»nicht-neoplastischer epithelialer Veränderungen von Haut und Mukosa«*, die nur drei Kategorien umfasste. Neoplastische Erkrankungen des Epithels wurden anhand der Kernatypien eingeteilt und bei Atypien im unteren Epitheldrittel als »vulväre

▼ ***Abb. 2a:*** *Insektenstichreaktion mit perivaskulärem und interstiellem Infiltrat aus Lymphozyten und eosinophilen Granulozyten sowie Verquellung des Bindegewebes im Stratum reticulare.*

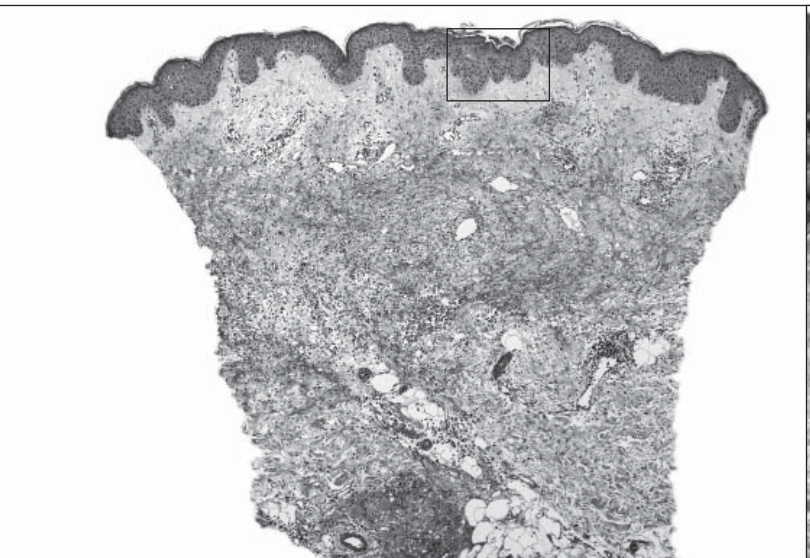

▼ ***Abb. 2b:*** *Die Epidermis weist eine kratzbedingte Nekrose der oberen Lagen auf. Die Keratozyten von Stratum basale und Stratum spinosum zeigen geschwollene, unterschiedlich große Kerne und gelegentlich mehrere Nucleoli (Pfeil). Solche minimalen Atypien werden an der Vulva oftmals als Hinweis auf eine beginnende Neoplasie gewertet.*

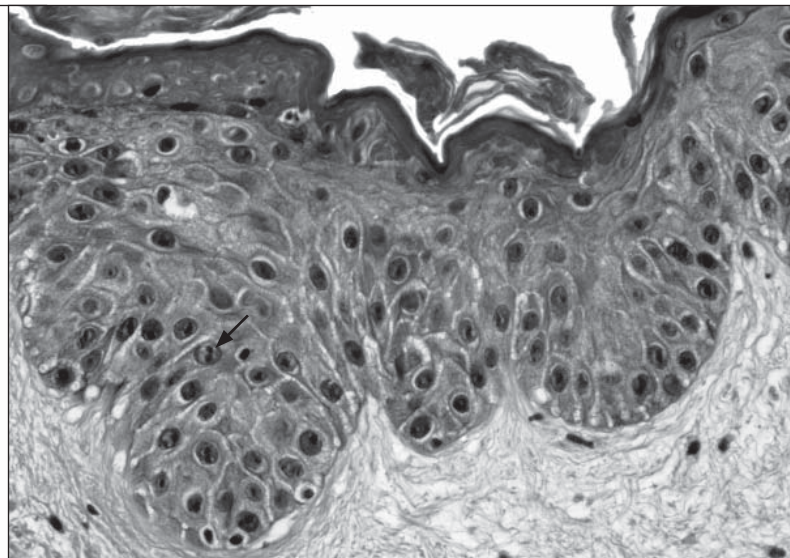

intraepitheliale Neoplasie Grad I« (*»VIN I – mild dysplasia«*), bei Atypien in den unteren zwei Dritteln als *»VIN II – moderate dysplasia«* und bei Atypien in allen Epidermislagen als *»VIN III – severe dysplasia«* bezeichnet. Um etwas mehr Flexibilität zu ermöglichen, wurden auch Kombinationen zugelassen, etwa ein Lichen sclerosus mit gleichzeitiger »squamous cell hyperplasia« und »moderate dysplasia«.[14] Das war etwa so, als würden Zoologen zunächst Termini wie »Löwe«, »Giraffe« oder »Elefant« aus ihrem Vokabular streichen, dann eine einfache Klassifikation anbieten, die nur aus den Kategorien »Eichhörnchen«, »große Tiere« und »andere Lebewesen« besteht, zusätzlich zwischen kleinen, mittleren und großen Zähnen unterscheiden und dann darauf hinweisen, dass es große Eichhörnchen mit mittleren Zähnen gibt.

Dennoch fand diese Karikatur einer Klassifikation weltweit Anerkennung. Für Patientinnen mit Lichen sclerosus blieb dies nicht ohne Konsequenz, denn wegen der ausschließlichen Fokussierung auf den Lichen sclerosus unter Vernachlässigung aller anderen entzündlichen Dermatosen im Vulvabereich wurde diese Diagnose exzessiv gestellt. In der Literatur gibt es bis in die letzten Jahre hinein Berichte über Karzinome auf dem Boden eines Lichen sclerosus, bei denen die Bilder keinen Lichen sclerosus erkennen lassen.[15] In einer 2011 publizierten retrospektiven Analyse von Fällen, die als Karzinom auf dem Boden eines Lichen sclerosus gedeutet worden waren, wurde die Diagnose des Lichen sclerosus nur in 29 von 60 Fällen bestätigt.[16]

Ein anderer Grund für die hohe Zahl angeblicher Assoziationen von Karzinom und Lichen sclerosus war die VIN-Klassifikation, denn leichte Kernatypien im unteren Epitheldrittel kommen bei entzündlichen Dermatosen, Kondylomen und vielen anderen Prozessen vor, die fortan nicht selten als »vulväre intraepitheliale Neoplasie« eingeordnet wurden. Dies geschah vor allem dann, wenn noch weitere Veränderungen vorlagen, wie eine Epithelhyperplasie und Dyskeratosen. Im Jahre 1988 hoben Rodke, Friedrich und Wilkinson das *»maligne Potential der gemischten vulvären Dystrophie (Lichen sclerosus in Assoziation mit Stachelzellhyperplasie)«* hervor. Sie berichteten über die Entwicklung von Karzinomen in 3 von 33 Fällen und kamen zum Schluss: *»Frauen mit Stachelzellhyperplasie vor dem Hintergrund des Lichen sclerosus (gemischte Dystrophie) stellen eine besondere Gruppe mit erhöhtem Risiko der Entwicklung invasiver Karzinome dar und bedürfen der histologischen Abklärung.«*[17]

Die »weiße Gefahr« wurde in vielen anderen Artikeln beschworen. So wurden in den 90er Jahren mehrere retrospektive Studien über Plattenepithelkarzinome der Vulva publiziert. Die Angaben zur Häufigkeit eines assoziierten Lichen sclerosus schwankten zwischen 2 und 100 %.[18–23] Die niedrigeren Zahlen wurden sogleich in Frage gestellt und auf unzureichende Untersuchungen zurückgeführt. Die komplette Aufarbeitung von Vulvektomie-Präparaten sei erforderlich, ehe ein assoziierter Lichen sclerosus ausgeschlossen werden könne. Als weitere Erklärung für die niedrigeren Zahlen wurden veränderte Bedingungen im Randbereich von Plattenepithelkarzinomen genannt, die einen zugrunde liegenden Lichen sclerosus dahingehend modifizierten, dass er nicht mehr erkennbar sei, zum Beispiel durch Ersatz des ödematösen, sklerosierten Kollagens durch fibrotisches Bindegewebe.[22] Die umgekehrte Hypothese wurde dagegen nicht diskutiert, dass nämlich Plattenepithelkarzinome im Vulvabereich eine entzündliche Reaktion hervorrufen könnten, die den Lichen sclerosus simuliert, ähnlich wie Plattenepithelkarzinome der Mundschleimhaut im Randbereich häufig eine Lichen-planus-ähnliche Entzündungsreaktion aufweisen. Tatsächlich zeigt das Stroma von Plattenepithelkarzinomen nicht selten fokale subepidermale Sklerosezonen (Abb. 4). Bei Lokalisation im Gesicht wird dieser Befund meist als belanglos übergangen, aber bei Lokalisation an der Vulva mit hoher Wahrscheinlichkeit im Sinne eines assoziierten Lichen sclerosus gewertet.

Das Risiko von Frauen mit Lichen sclerosus, ein Vulvakarzinom zu ent-

▼ ***Abb. 3a:*** *Typische Verruca vulgaris mit Epithelverbreiterung, Hypergranulose, Koilozyten, massiver Hyperkeratose und konvex nach innen gebogenen Reteleisten.*

▼ ***Abb. 3b:*** *Die Kerne der Epithelzellen liegen teilweise dicht gedrängt und weisen Größenschwankungen auf. Fokal sieht man Mitosen (Pfeile). Für ein malignes Geschehen besteht dennoch kein Anhalt. Bei irritierten Warzen sind Kernatypien und Mitosen oft noch deutlich stärker und zahlreicher.*

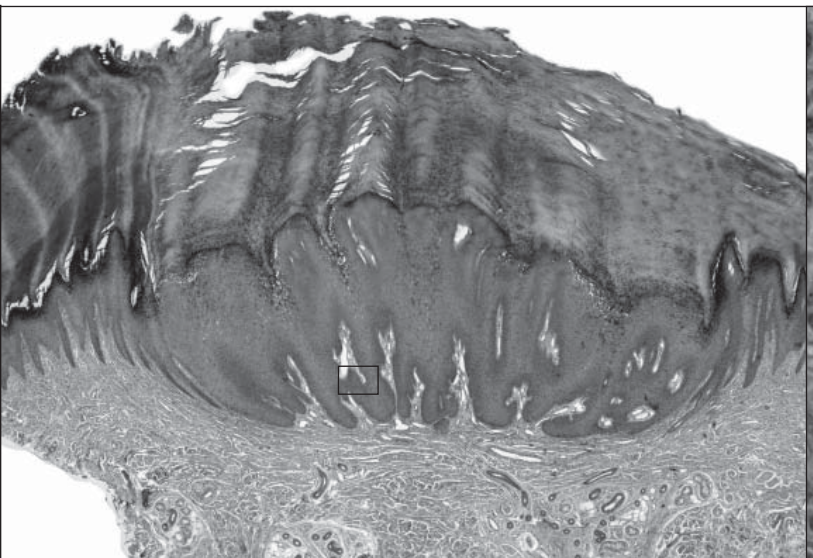

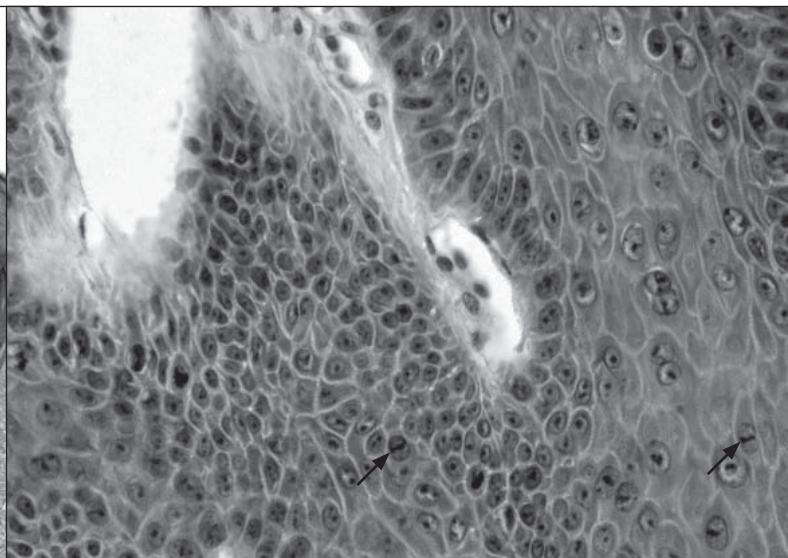

◄ ***Abb. 4a:*** *Carcinoma in situ der Scheitelregion mit massiver Hyperkeratose und solarer Elastose der Dermis. Fokal weist das Stratum papillare eine Sklerose auf.*

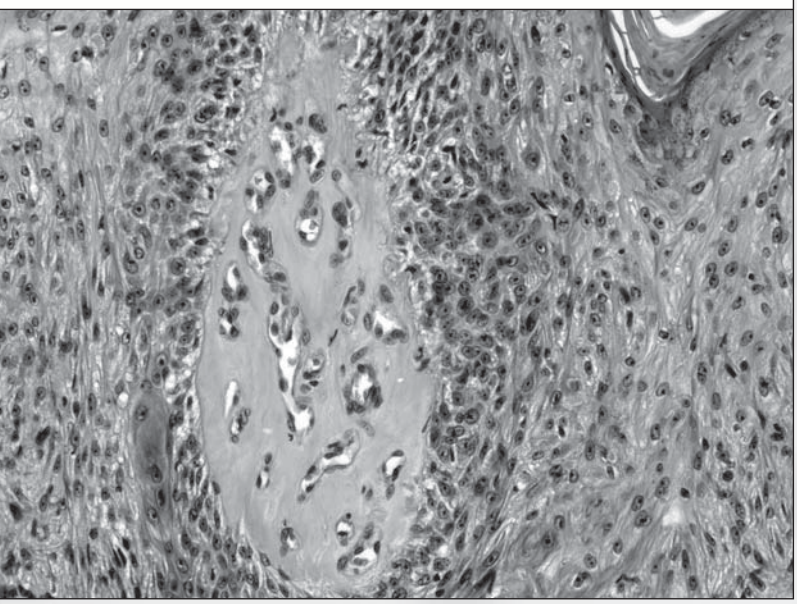

◄ ***Abb. 4b:*** *Umschriebene Sklerosezonen im Stroma sind bei Karzinomen keine Rarität, werden bei Lokalisation im Genitalbereich jedoch leicht als Hinweis auf einen assoziierten Lichen sclerosus gewertet.*

wickeln, wurde in Übersichtsarbeiten zumeist mit 3 bis 5% beziffert.[23,24,35] In der größten prospektiven Studie zum vulvären Lichen sclerosus wurden 211 Frauen durchschnittlich 20 Monate nachbeobachtet. Zwei Patientinnen mit hypertrophen Lichen sclerosus entwickelten ein invasives Karzinom. Die Autoren verglichen dies mit der Häufigkeit des invasiven Vulvakarzinoms in der Gesamtbevölkerung – ermittelt anhand von Daten eines regionalen Tumorregisters – und errechneten für den Lichen sclerosus eine 317fache Steigerung des Karzinomrate. Das kumulative Karzinomrisiko des vulvären Lichen sclerosus wurde mit 14,8 % angegeben. Dass eine der beiden Patientinnen, die ein invasives Karzinom entwickelten, zuvor im betroffenen Bereich bereits wegen eines Cervixkarzinoms bestrahlt worden war, wurde von den Autoren erwähnt, aber nicht weiter kommentiert.[24]

Karzinome auf dem Boden des Lichen sclerosus wurden fast nur bei alten Patientinnen beschrieben. In jüngeren Jahren schien ein anderer Risikofaktor wichtiger zu sein: die Infektion durch kanzerogene humane Papillomviren, insbesondere HPV16. In den meisten in-situ-Karzinomen der Vulva mit ausgeprägten Kernatypien in allen Epithellagen waren kanzerogene Viren nachweisbar. Dagegen wiesen in-situ-Karzinome ohne HPV-Nachweis oft geringere Kernatypien auf, die auf die unteren Epithellagen beschränkt waren. Diese Läsionen wurden als »simplex VIN« oder »differentiated VIN« von den häufigeren HPV-assoziierten Läsionen abgegrenzt, die auch als »usual« oder »undifferentiated VIN« bezeichnet wurden (Abb. 5).

Diese Befunde wurden zu einer Hypothese verdichtet, nach der es *»zwei distinkte Entwicklungswege zum Plattenepithelkarzinom der Vulva«* gibt. Der eine ist HPV-assoziiert, betrifft vornehmlich jüngere Frauen und führt über den Zwischenschritt der »undifferentiated VIN« zu den selteneren »warzigen« oder »basaloiden« Plattenepithelkarzinomen. Der andere ist assoziiert mit dem Lichen sclerosus, betrifft ältere Frauen und führt über den Zwischenschritt der »differentiated VIN« zu den häufigeren »keratinisierenden« Plattenepithelkarzinomen. Das »Entartungsrisiko« der »differentiated VIN« mit geringen Atypien ist nach dieser Hypothese deutlich größer als das der »undifferentiated VIN« mit massiven Atypien.[25] Der Lichen sclerosus wurde somit zum Ausgangspunkt der gefährlichsten »Präkanzerose« und des häufigsten Karzinoms im Vulvabereich stilisiert. Dies galt besonders für Fälle mit gleichzeitiger Epithelhyperplasie: *»Differentiated VIN occurring in areas of lichen sclerosus associated with squamous cell hyperplasia has the highest oncogenic potential.«*[26]

Die genannte Hypothese wurde im Jahre 2004 von der ISSVD als offizielle Lehrmeinung übernommen. Dazu war eine erneute Änderung der Nomenklatur erforderlich. Zur Begründung der Notwendigkeit einer *»modifizierten Terminologie«* wies das »ISSVD Vulvar Oncology Subcommittee« darauf hin, dass *»es weder Anhaltspunkte dafür gibt, dass das morphologische Spektrum von VIN 1–3 ein biologisches Kontinuum darstellt, noch dass VIN 1 ein Krebsvorläufer ist.«* Das war eigentlich schon bei der Einführung der alten Terminologie klar, wurde aber erst mit 17jähriger Verspätung eingeräumt. Da künftig *»der Begriff VIN nur für histologisch hochgradige squamöse Läsionen verwendet werden sollte,«* wurde die Kategorie VIN 1 gestrichen. Stattdessen wurde die Unterscheidung zwischen *»VIN, usual type«* und *»VIN, differentiated type«* verbindlich gemacht.[27] Dies bedeutet, dass auf Kongressen der Gesellschaft ausschließlich die *»ISSDV approved terminology«* gebraucht werden darf. Auf der

homepage der ISSDV heißt es lapidar, *»Abstracts mit inkorrekter Terminologie werden nicht akzeptiert.«* Dadurch wurde es sehr schwer, gegenteilige Standpunkte in Worte zu fassen.

Der Verbreitung des neuen Konzepts kam dies aber sehr zugute. Von Gynäkologen wurde die veränderte Terminologie fast durchweg übernommen, und mit zunehmender Verwendung affizierte sie auch andere Disziplinen, wie die Dermatologie. Schon bald wurden auch für Peniskarzinome zwei separate Entwicklungslinien postuliert, HPV-assoziiert über die »undifferenzierte PIN« (»penile intraepithelial neoplasia«) und Lichen-sclerosus-assoziiert über die »differenzierte PIN«. Der HPV-Status wurde dabei gar nicht erst geprüft, sondern als bekannt vorausgesetzt.[28] Diese vorbehaltlose Übernahme des neuen Konzeptes ist gut verständlich, denn es klingt sehr attraktiv. Die klare Abgrenzung *»zweier diskinkter Entwicklungswege zum Plattenepithelkarzinom«* nimmt sich in Lehrbüchern hübsch aus und kann in Studentenprüfungen wunderbar abgefragt werden. Allerdings ließ sich das Konzept in verschiedenen Studien nicht bestätigen. Mehrere Untersucher konnten in etwa der Hälfte der Fälle von Lichen-sclerosus-assoziiertem Vulvakarzinom humane Papillomviren nachweisen.[29,30] Van Seters et al. berichteten 2007 über eine Assoziation des Lichen sclerosus mit der »undifferenzierten VIN« anstelle der »differenzierten VIN« und wiesen in einem Drittel der Fälle DNA humaner Papillomviren nach.[31]

Zudem stellt bereits der Begriff »vulväre intraepitheliale Neoplasie« eine intellektuelle Zumutung dar, denn er ersetzt eine spezifische Diagnose durch eine vage Umschreibung. Es gibt viele »vulväre intraepitheliale Neoplasien«, die nicht gemeint sind, wie zum Beispiel die seborrhoische Keratose und den extramammären Morbus Paget. Die Unschärfe des Begriffes dient letztlich nur dazu, Schwierigkeiten bei der Abgrenzung gutartiger und bösartiger Läsionen zu verschleiern. Wenn der Gebrauch des Begriffes wirklich auf *»histologisch hochgradige squamöse Läsionen«* beschränkt werden soll, wie dies bei der Einführung der neuen Nomenklatur gefordert wurde, warum bezeichnet man diese Läsionen nicht als das, was sie sind: als initiale, auf das Epithel begrenzte Karzinome? Tatsächlich aber widersprechen die Väter der neuen Nomenklatur sich selbst, denn in ihren Publikationen verstoßen sie in Bezug auf die »differenzierte VIN« regelmäßig gegen die eigene Forderung. Da heißt es zum Beispiel: *»Der hohe Differenzierungsgrad und das Fehlen einer ausgedehnten architektonischen Unordnung macht diesen Typ der VIN schwer erkennbar. Weil die histopathologischen Veränderungen so geringfügig sind, kann die differenzierte VIN leicht mit gutartigen Läsionen verwechselt werden.«*[26] Ist dies die Beschreibung einer *»histologic high grade squamous lesion«?*

Tatsächlich wurden unter der Bezeichnung »differenzierte VIN« völlig unterschiedliche Läsionen zusammengefasst: zum einen unzweideutige in-situ-Karzinome, zum anderen Fälle von hypertrophem Lichen sclerosus. In den Abbildungslegenden wurden bei letzteren *»abnorme, vergrößerte Keratinozyten«* beschrieben, die in den Bildern selbst aber nicht zu sehen waren – die leichte Schwellung der Zellen bewegte sich im Rahmen dessen, was bei entzündlichen Dermatosen mit Epidermisbeteiligung üblich ist.[32] Mitosen, die nicht ganz den Schemazeichnungen in Lehrbüchern entsprachen, wurden gleich als »atypisch« bezeichnet.[16] In Abhängigkeit von Zeitpunkt und Anschnittswinkel weisen Mitosen aber auch bei entzündlichen Dermatosen ein großes morphologisches Spektrum auf. Als weitere wichtige Merkmale der differenzierten VIN wurden

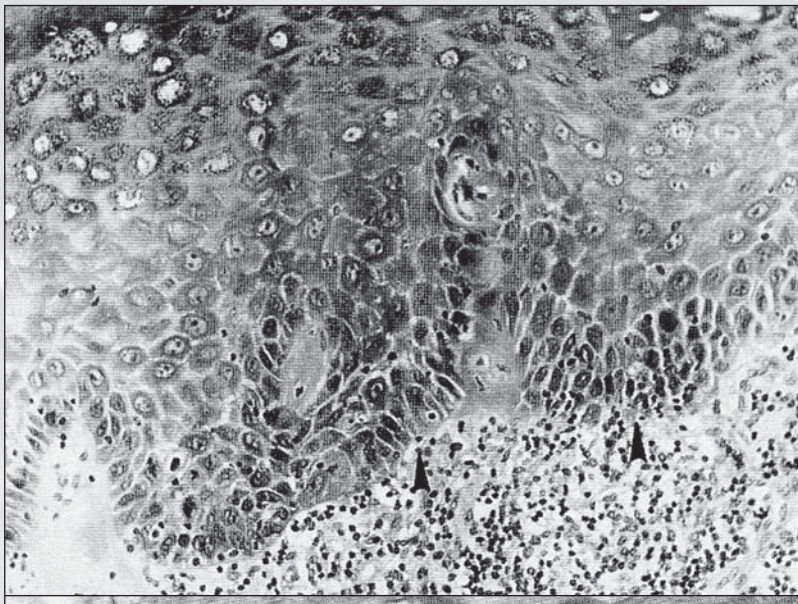

► ***Abb. 5a:*** *Originalabbildung einer Studie zur »vulvären intraepithelialer Neoplasie« von Haefner et al. (Reproduktion mit Genehmigung von Elsevier). Die Abbildung soll exemplarisch eine »differenzierte VIN« darstellen. Die Pfeile markieren laut Legende Epithelabschnitte mit »conspicuous basal atypia«.*[30]

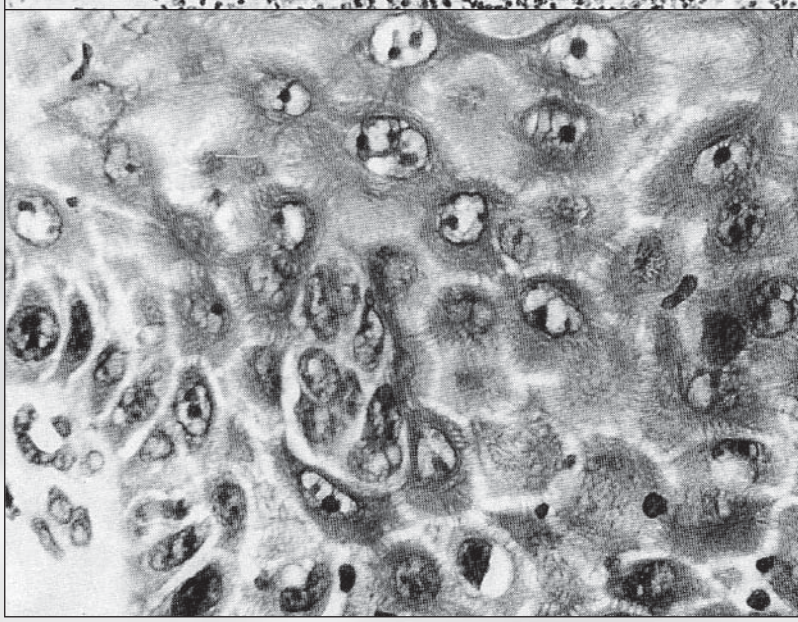

► ***Abb. 5b:*** *Originalabbildung aus der VIN-Studie von Haefner et al. (Reproduktion mit Genehmigung von Elsevier). In der Legende heißt es: »Parabasales Epithel, bestehend aus Zellen mit vergrößerten, hyperchromatischen Kernen und Anisokaryose.«*[30] *Dieser Grad an »Atypie« ist aber auch bei entzündlichen Dermatosen häufig anzutreffen.*

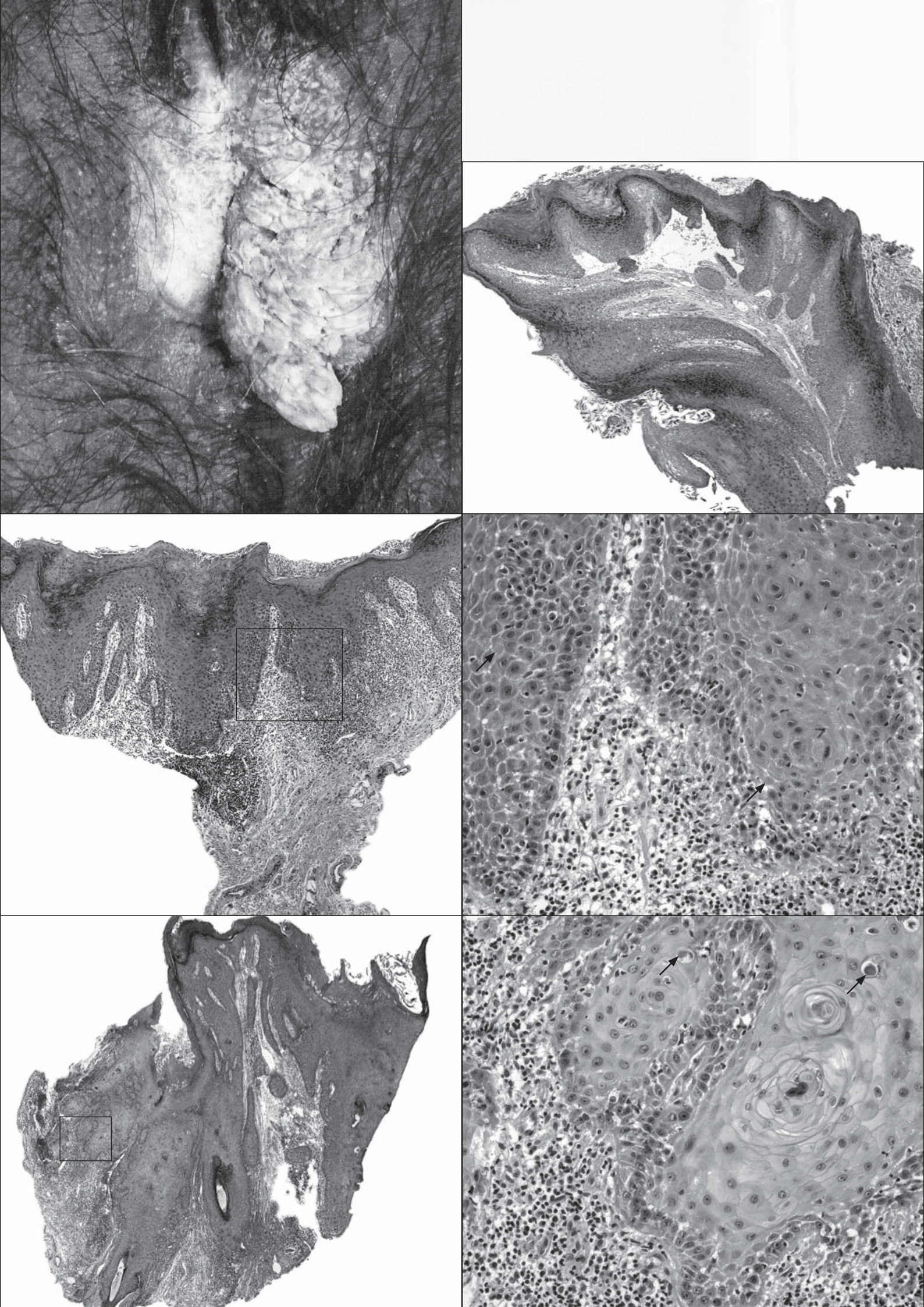

◀◀ ***Abb. 6a:*** *Klinisches Bild eines verrukösen Analkarzinoms bei einem 71jährigen Patienten. Verruköse Karzinome im Anogenitalbereich sind nach aktueller Lehrmeinung HPV-assoziiert und entstehen auf dem Boden einer »undifferenzierten« intraepithelialen Neoplasie. Tatsächlich wurde zuvor in einem Biopsat ein Condyloma acuminatum nachgewiesen (Abb. 6b). Ein anderes Biopsat zeigte jedoch Befunde, wie sie für die » differenzierte VIN« beschrieben sind.*

◀ ***Abb. 6b:*** *Das Karzinom wurde ein halbes Jahr zuvor zweimal biopsiert. Ein Biopsat zeigte einen papillomatösen Tumor mit plump verbreitertem Epithel, Hypergranulose und kompakter Hornschicht. Kernatypien lagen nicht vor. Die Läsion wurde als Condyloma acuminatum eingeordnet. In der PCR war DNA humaner Papillomviren nachweisbar, die jedoch nicht weiter typisiert werden konnte.*

◀◀ ***Abb. 6c:*** *Das andere Biopsat zeigte eine unregelmäßige Epithelhyperplasie mit Hypergranulose und Parakeratose, verbunden mit einem lichenoiden Lymphozyteninfiltrat. Das Bild war dem des hypertrophen Lichen sclerosus ähnlich. Sklerosezonen fehlten jedoch, und die subepidermale Fibrose war nur gering ausgeprägt.*

◀ ***Abb. 6d:*** *Im Unterschied zum hypertrophen Lichen sclerosus fanden sich in der unteren Epidermis fokal mehrere Lagen von Keratozyten mit teilweise dicht gedrängten Kernen und angedeuteter Akantholyse. Der Übergang zum regulär aufgebauten mittleren Stratum spinosum war recht scharf (große Pfeile). Vereinzelt fanden sich Dyskeratosen (Pfeile). Trotz Fehlens grober Kernatypien und nur vereinzelter Mitosen handelte es sich um das Frühstadium eines Plattenepithelkarzinoms. Analoge Veränderungen an der Vulva werden als »undifferenzierte VIN« bezeichnet.*

◀◀ ***Abb. 6e:*** *Der Befund wurde klinisch kontrolliert. Bei einer Rebiopsie nach drei Monaten waren die Veränderungen stärker ausgeprägt. Die massive Epithelverbreiterung mit unregelmäßiger Proliferation zur Tiefe erlaubte die Diagnose eines Plattenepithelkarzinoms, an der inzwischen auch klinisch kein Zweifel bestehen konnte (Abb. 6a).*

◀ ***Abb. 6f:*** *Dicht gedrängte Keratozyten im basalen und suprabasalen Epithel mit angedeuteter Akantholyse und Dyskeratosen (kleine Pfeile). Im hyperplastischen Epithel waren zudem »Hornperlen« in Form konzentrischer Aggregate verhornender Epithelzellen nachweisbar. Kernatypien waren nach wie vor sehr gering und Mitosen nur vereinzelt zu sehen.*

»ein verdicktes Epithel, das typischerweise mit einer Verlängerung und Anastomosen von Reteleisten assoziiert ist, ... Dyskeratosen und Parakeratose« angeführt.[16] All dies sind jedoch keine Zeichen einer Neoplasie, sondern Kennzeichen des hypertrophen Lichen sclerosus, die in ähnlicher Form auch bei anderen entzündlichen Dermatosen angetroffen werden.

Eine Epithelhyperplasie ist beim Lichen sclerosus nicht die Ausnahme, sondern die Regel. In einer eigenen Studie an 100 Fällen von Lichen sclerosus stellten wir in 59 % der Fälle eine Epithelhyperplasie fest. Die Angaben in der Literatur liegen teilweise noch deutlich höher.[22] Auch Parakeratose ist beim Lichen sclerosus ein häufiger Befund. In unserer Studie wiesen mehr als ein Drittel der Fälle zumindest fokal Areale mit Parakeratose auf. Einzelzell-Nekrosen von Epithelzellen gehören zu den wichtigsten morphologischen Kriterien der Interface-Dermatitis; auch als »Apoptose-Zellen« oder »Dyskeratosen« bezeichnet, sind sie bei allen Interface-Dermatitiden zu sehen. Der Lichen sclerosus ist eine Interface-Dermatitis. In entzündlichen Stadien geht er mit vakuolären Veränderungen an der dermo-epidermalen Junktion, Lymphozyten im Bereich der Junktionszone und nekrotischen Keratozyten einher. Letztere können sehr zahlreich sein und sind dann in allen Epithellagen anzutreffen.

Diese Gemeinsamkeiten erschweren die Früherkennung von Karzinomen. Letztere ist erstrebenswert, denn Karzinome sind potentiell gefährlich, und es ist nicht immer ratsam zu warten, bis eine *»histologic high grade squamous lesion«* nachweisbar ist. Dies sollte aber nicht dazu führen, dass unspezifische Befunde wie Epithelhyperplasie, Dyskeratosen, Parakeratose, vereinzelte Mitosen oder diskrete Kerngrößenschwankungen als Zeichen eines beginnenden Karzinoms gewertet werden, nur weil sie auch bei Karzinomen auftreten können. Auch durch eine terminologische Verschleierung der Karzinomdiagnose wird nichts gewonnen. Wenn man sich der Sache sicher ist, sollte man die Diagnose stellen; wenn nicht, dann sollte man Zweifel einräumen und Differenzialdiagnosen benennen. Wenn es etwa um die Unterscheidung eines hypertrophen Lichen sclerosus von einem initialen Karzinom geht, wird man differenzialdiagnostisch wichtige Kriterien besser abwägen und gegebenenfalls auch eine genaue klinisch-histopathologische Korrelation anstreben, als wenn man zu einer unscharfen Umschreibung Zuflucht nehmen kann, die im Zweifelsfall auch für gutartige Läsionen Verwendung findet.

Insbesondere die Variante des frühen Carcinoma in situ, die auch als »differenzierte VIN« bezeichnet wird, ist oft schwer vom hypertrophen Lichen sclerosus abzugrenzen, denn sie geht ebenfalls mit einer psoriasiformen Epithelhyperplasie und Parakeratose einher, kann Einzelzellnekrosen zeigen und weist oft nur geringe Kernatypien auf. Hilfreich für die Abgrenzung sind Foci, in denen Keratozyten dicht gedrängt gelegen sind, ein scharfer Übergang von leicht atypischen Zellen in der unteren Epidermis zu monomorphen Zellen im mittleren Stratum spinosum, eine angedeutete Akantholyse in den unteren Epithellagen und Foci mit zahlreichen Mitosen (Abb. 6). Demgegenüber sind die Keratozyten beim hypertrophen Lichen sclerosus in der Regel sehr monomorph. Sie liegen nicht dicht gedrängt zusammen, und es finden sich nur wenige Mitosen. Letztere sind auf die unteren Epidermislagen begrenzt. Wenn wirklich einmal vermehrt Mitosen und diskrete Kernatypien vorliegen, wie dies bei Interface-Dermatitiden vorkommen kann, gibt es zahlreiche weitere histopathologische Kriterien, die die Abgrenzung von einem sich entwickelnden Carcinoma in situ gestatten, wie zum Beispiel eine hohe Zahl an Einzelzellnekrosen oder eine Verdickung der Basalmembran. Im Unterschied zum Carcinoma in situ zeigen die epithelialen Veränderungen beim hypertrophen Lichen sclerosus oftmals eine Akzentuierung oberhalb dermaler Papillen. Nekrotische Keratozyten finden sich hier vertikal übereinander gestaffelt und gehen in eine parakeratotische Hornschicht über, die nicht selten ebenfalls eine suprapapilläre Akzentuierung aufweist. In manchen Fällen führt dies zu schmalen, vertikalen Parakeratosesäulen. All dies zählt nicht zum Befundspektrum des Carcinoma in situ (Abb. 7, 8).

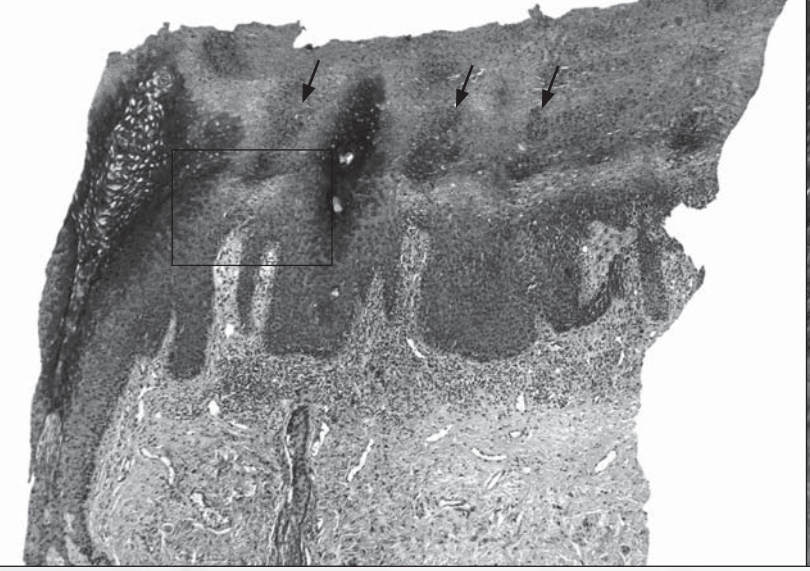

▲ ***Abb. 7a:*** *Hypertropher Lichen sclerosus der Vulva mit Epithelhyperplasie und Parakeratosesäulen (Pfeile), aber nur minimaler Sklerose. Die Hautveränderungen bestanden zum Zeitpunkt der Biopsie bereits seit über 5 Jahren. Unter Therapie mit Clobetasol kam es zu einer deutlichen Befundbesserung. Sechs Jahre später erfolgte wegen mäßigen Juckreizes weiterhin eine Steroid-Intervalltherapie. Ein Karzinom entwickelte sich nicht.*

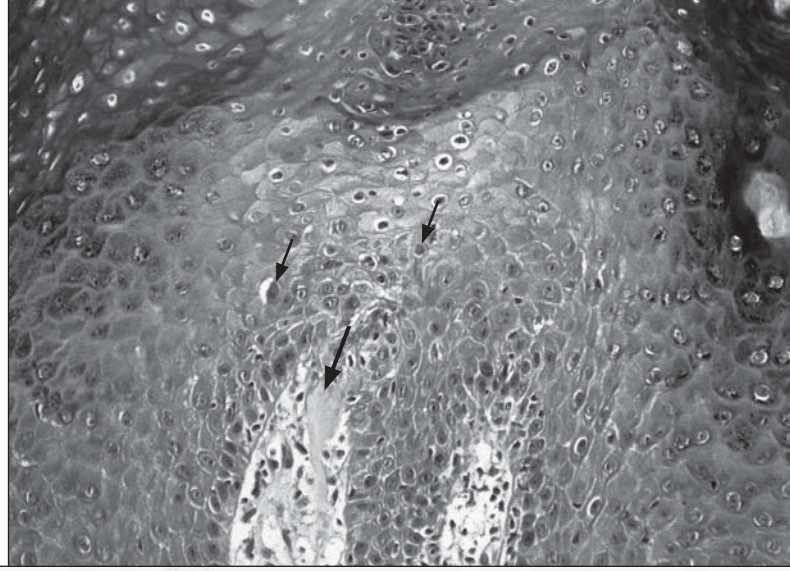

▲ ***Abb. 7b:*** *In den Spitzen der Papillen waren ganz fokal kleine Sklerosezonen nachweisbar (großer Pfeil). Suprapapillär wies die Epidermis eine Schwellung der Keratozyten, einzelne nekrotische Keratozyten (kleiner Pfeil) und vertikale Parakeratose-Säulen auf. Kernatypien oder Akantholyse-Zeichen lagen nicht vor. Dennoch wurden Fälle wie dieser in der Literatur als »vulväre intraepitheliale Neoplasie« bezeichnet.*

Dennoch wurden diese Veränderungen in der Literatur immer wieder als »Leukoplakie«, »Präkanzerose« oder neuerdings »differenzierte vulväre intraepitheliale Neoplasie« auf dem Boden eines Lichen sclerosus beschrieben.[9,10,32] Insofern ist verständlich, dass dem Lichen sclerosus ein »hohes onkogenes Potential« unterstellt wurde. Nachdem diese Einschätzung auch in der neuen ISSVD-Klassifikation ihren Niederschlag fand, setzten Studien ein, die das Ziel hatten, die Mechanismen des onkogenen Potenzials zu ergründen.

Einige dieser Studien beschäftigten sich mit dem Tumorsuppressor-Gen p53, das in Plattenepithelkarzinomen häufig mutiert ist und dann zu einer Akkumulation des mutierten abnormen Proteins in den Tumorzellen führt. In mehreren Studien wurde auch beim Lichen sclerosus eine erhöhte Expression festgestellt.[23,33–35] Ein Vergleich von Fällen von Lichen sclerosus mit und ohne spätere Karzinomentstehung ergab eine stärkere p53-Expression im Stratum basale bei der ersten Gruppe (84,3 % vs. 59,3 %). Ähnliche Befunde wurden für den Proliferationsmarker MIB-1 erhoben (49,3 % vs. 36,2 %). Die Autoren folgerten, *»dass die erhöhte Expression von MIB-1 und p53 einen progressiven Weg zur Malignität darstellen kann.«*[34] Auch andere Autoren konnten beim Lichen sclerosus eine verstärkte Proliferation nachweisen; die MIB-1-Expression war deutlich höher als in normaler Haut und ähnlich hoch wie bei der »differenzierten VIN«.[36] In einer Studie wurde eine erhöhte DNA-Aneuploidie beim Lichen sclerosus beschrieben, besonders in Fällen mit assoziiertem Karzinom,[23] in einer anderen wurde mittels Analyse der X-Chromosom-Inaktivierung in 2 von 6 Lichen-sclerosus-Biopsaten ein monoklonales Muster festgestellt und als Hinweis auf eine beginnende Malignisierung gedeutet.[37] Weitere Studien fanden beim genitalen Lichen sclerosus ein im Vergleich zu normaler Haut erhöhtes Allel-Ungleichgewicht und eine erhöhte Einzelbasenpaar-Instabilitität (35 % vs. 13 %).[38,39]

Das Problem all dieser Arbeiten liegt im Schritt vom Befund zur Schlussfolgerung. Zum Beispiel wiesen auch Liegl und Regauer 2006 eine hohe p53-Expression beim Lichen sclerosus nach. Aufgrund der Häufigkeit und Stärke der Expression und deren Korrelation mit Faktoren wie Sklerosegrad, Infiltratdichte und Epithelhyperplasie interpretierten die Autoren den Befund jedoch als ischämie- oder entzündungsbedingte *»Stressreaktion und nicht als Hinweis auf eine präinvasive Neoplasie.«*[40] Eine ähnliche Interpretation bietet sich auch für andere Befunde an. So ist leicht einzusehen, dass ein Lichen sclerosus mit starker Entzündung und Epithelhyperplasie zwangsläufig eine im Vergleich zur normalen Haut erhöhte Zellproliferation und vermehrt Mitosen aufweisen muss. Das gilt genauso für andere entzündliche Dermatosen mit Epithelhyperplasie, wie Psoriasis, Candidiasis, Lichen planus oder Herpes-Infektionen. Wir haben einige dieser Fälle immunhistochemisch untersucht und fanden Mitosezahl, Proliferationsindex und p53-Expression etwa ebenso hoch wie beim hypertrophen Lichen sclerosus. Da man diesen Dermatosen aber kein »onkogenes Potential« nachsagt, wurden sie nie in Untersuchungen mit einbezogen. Wer weiß, welche Ergebnisse Analysen zur Klonalität oder Einzelbasen-Instabilität bei der Psoriasis oder Candidiasis erbringen würden? Trotz des Fehlens sinnvoll ausgewählter Vergleichsgruppen wurden Befunde aus Untersuchungen am Lichen sclerosus als *»Hinweis auf das präneoplastische Potenzial dieser Dermatose«* gewertet.[39]

Die Einseitigkeit der Studien mit der bereits in die Fragestellung aufgenommenen Interpretation wurde nie kritisch diskutiert. Stattdessen wurden Ergebnisse vorbehaltlos übernommen und führten dazu, dass der Lichen sclerosus nicht nur als »Präkanzerose«, sondern sogar als »obligate Präkanzerose« bezeichnet wurde.[41] Der Lichen sclerosus – eine obligate Präkanzerose? Dies ist ein Schlag ins Gesicht jeder klinischer Erfahrung. Das Zusammentreffen von Lichen sclerosus und Plattenepithelkarzinom ist außeror-

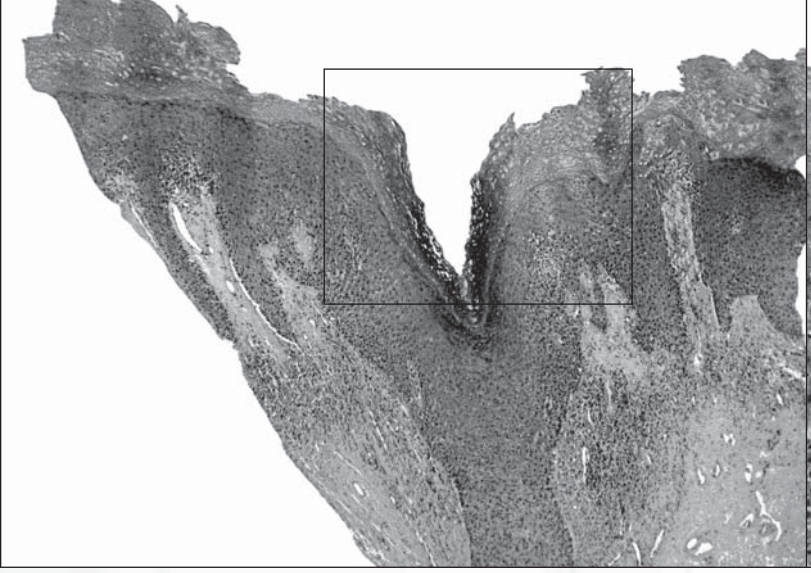

▲ ***Abb. 8a:*** *Hypertropher Lichen sclerosus der Vulva mit ausgeprägter subepidermaler Sklerose und massiv verbreiterter, vorwiegend orthokeratotischer Hornschicht.*

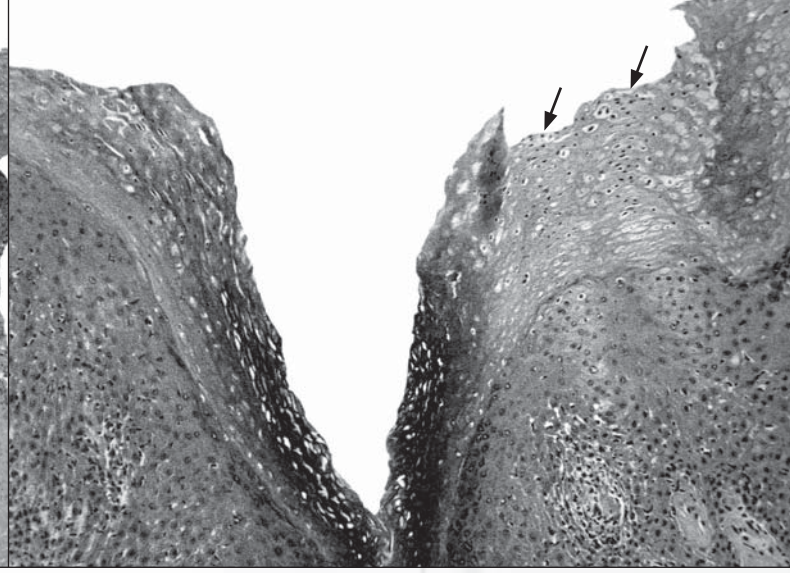

▲ ***Abb. 8b:*** *Fokal waren auch in diesem Fall suprapapilläre Parakeratose-Säulen nachweisbar (Pfeile). Kernatypien oder Akantholyse-Zeichen lagen nicht vor.*

dentlich selten. Wir selbst sehen am Zentrum für Dermatopathologie Freiburg täglich etwa drei Fälle von Lichen sclerosus. Im Jahr sind dies etwa 600, in 10 Jahren etwa 6000. In unserem gesamten Berufsleben haben wir zusammen wahrscheinlich über 10.000 Fälle von Lichen sclerosus gesehen. Unter all diesen befand sich nicht ein einziger mit assoziiertem Karzinom. Um der Frage weiter nachzugehen, haben wir international anerkannte Pathologen und Dermatopathologen aus vielen verschiedenen Ländern nach ihren Erfahrungen befragt. Die meisten konnten sich trotz langjähriger Berufserfahrung an keinen einzigen Fall eines Lichen sclerosus mit assoziiertem Karzinom erinnern; andere gaben an, in ihrem ganzen Berufsleben einen, drei oder maximal fünf Fälle gesehen zu haben. Mit anderen Worten entsprechen die Erfahrungen von Dermatopathologen heute genau denen von Walter Lever, der vor 50 Jahren erklärte: *»Nicht einer der vielen Fälle von Lichen sclerosus et atrophicus ... hat je ein Karzinom entwickelt.«*[11]

Solche Erfahrungsberichte sind natürlich angreifbar. Die Erinnerung ist oft unzuverlässig, Schätzungen sind ungenau. Zudem können Verzerrungen dadurch hervorgerufen werden, dass manche Kollegen nur Biopsate unkomplizierter Fälle von Lichen sclerosus erhalten, während solche mit assoziiertem Karzinom an spezialisierte pathologische Institute geschickt werden. In der Regel senden Kliniker jedoch immer an das gleiche Institut, so dass ein Ausbleiben assoziierter Karzinome bei einem hohen Eingang an Lichen-sclerosus-Fällen kaum durch eine Vorselektion erklärbar ist. Wenn ein »selection bias« besteht, dann eher umgekehrt. Pathologische Institute mit hohem Eingang an Vulvakarzinomen werden dazu neigen, die Häufigkeit der »Entartung« des Lichen sclerosus zu überschätzen. Und natürlich werden Fälle von Lichen sclerosus mit assoziiertem Karzinom gerne publiziert, während Fälle ohne Karzinom niemanden interessieren. Einige der von uns befragten Kollegen gaben an, sie warteten seit Jahren sehnsüchtig auf einen Lichen sclerosus mit assoziiertem Karzinom, um ihn auf einem Schnittseminar vorzustellen oder ihn in ihre Sammlung aufzunehmen. Die meisten warteten vergebens.

Vielleicht ein Dutzend Karzinome in vielen Tausend Biopsaten von Lichen sclerosus – wie verträgt sich dies mit aktuellen Literaturangaben, nach denen die Häufigkeit der Assoziation bei 3 bis 5 % liegen soll? Es verträgt sich gar nicht! Der Vergleich praktischer Erfahrung mit Literaturangaben weist darauf hin, dass die letzteren trügerisch sind. Allzu oft wurden Fälle von hypertrophen Lichen sclerosus als »differenzierte VIN« bzw. initiales Karzinom fehlinterpretiert, allzu oft war bei vulvären Karzinomen trotz gegenteiliger Behauptung kein Lichen sclerosus nachweisbar. Das heißt nicht, dass es diese Assoziation nicht gibt. Manche Fälle wurden unzweideutig belegt (Abb. 9, 10). Über einen ursächlichen Zusammenhang ist damit aber nichts gesagt. Oft lagen weitere kanzerogene Risiken vor, wie eine vorausgegangene Radiatio oder eine HPV-Infektion. Zudem ist der Lichen sclerosus sehr häufig. In einer Studie an Bewohnerinnen eines Altersheim wurde eine Inzidenz von mehr als 3 % angegeben.[42] Die seltene Assoziation von Karzinom und Lichen sclerosis könnte daher durchaus zufällig sein.

Wahrscheinlich ist sie aber nicht rein zufällig und nicht allein Folge von »selection bias«, Fehldiagnosen oder unabhängigen onkogenen Risiken. Es gibt Hinweise darauf, dass chronische Entzündungen, die über viele Jahre den gleichen Bereich betreffen, ein eigenes onkogenes Potential aufweisen, insbesondere wenn sie mit einer Sklerose verknüpft sind.[23] Dies betrifft nicht nur den Lichen sclerosus, sondern auch andere entzündliche Dermatosen, wie Morphaea, Lupus erythematosus und Lupus vulgaris.[43–47] Darüber hinaus kann der Lichen sclerosus in schweren Fällen zu rezidivierenden Ulcera führen. Auch diese bergen ein Krebsrisiko in sich, unabhängig von der Ursache, die von der chronischen venösen Hypertension über Verbrennungen bis hin zum Dekubitus reichen kann.[48,49] Die »weiße Gefahr« im Vulvabereich ist also

Name	Stadt	Land	Facharzt**	Jahre in Histopathologie	Fälle von Lichen sclerosus der Vulva	Fälle mit assoziiertem Karzinom
Zsolt Argenyi	Seattle	USA	P	>30	k.A.	0
Susanna Borghi	Freiburg	D	D	15	ca. 1.000*	0
Walter Burgdorf	Tutzing	D	D	>20	k.A.	0
Lorenzo Cerroni	Graz	A	D	>20	3-4 pro Monat	0
Carlos Diaz	Freiburg	D	P	30	ca. 3.000*	0
Angel Fernandez Flores	Ponferrada	E	P	19	k.A.	0
Markus Hantschke	Friedrichshafen	D	D	17	ca. 1.200*	2
Stefan Hörster	Freiburg	D	D	14	ca. 1.200*	0
Jean Kanitakis	Lyon	F	D	30	k.A.	0
Werner Kempf	Zürich	CH	D	>20	ca. 2.000*	1
Helmut Kerl	Graz	A	D	>40	k.A.	5
Heinz Kutzner	Friedrichshafen	D	D	>30	k.A.	0
Phil LeBoit	San Francisco	USA	D	27	500	0
Tim McCalmont	San Francisco	USA	D	21	k.A.	3
Thomas Mentzel	Friedrichshafen	D	P	>20	k.A.	0
Dieter Metze	München	D	D	> 20	100 pro Jahr	2
Francois Milette	Longueuil	CAN	P	22	k.A.	0
Jochen Möckel	Freiburg	D	P	8	40 pro Jahr	0
Bruno Paredes	Friedrichshafen	D	D,P	15	ca. 1.200*	0
Luis Requena	Madrid	E	D	25	k.A.	1
Christian Rose	Lübeck	D	D,P	20	ca. 2500*	2
Arno Rütten	Friedrichshafen	D	D	25	ca. 1.500*	0
Omar Sangüeza	Winston Salem	USA	D	>25	ca. 2.000*	0
Leo Schärer	Friedrichshafen	D	D	8	ca.2.000*	0
Michael Tronnier	Hildesheim	D	D	>20	ca. 1.000*	0
Noreen Walsh	Halifax	CAN	D	>20	k.A.	0
Wolfgang Weyers	Freiburg	D	D	22	ca. 4000*	0
Mirjana Ziemer	Leipzig	D	D	8	ca. 800*	0

* im Berufsleben (sehr grobe Schätzung) | ** D = Dermatologe, P = Pathologe | k.A. = keine Angabe

▲ *Umfrageergebnisse zur Häufigkeit des Lichen-sclerosus-assoziierten Plattenepithelkarzinoms.*

keine Fiktion, sondern Wirklichkeit, doch sie ist sehr gering – kaum größer als die Gefahr, im Skiurlaub beim Anstehen am Lift von einer Lawine überrollt oder im Badeurlaub von einem weißen Hai verspeist zu werden.

Eine vernünftige Risikoabschätzung ist aber wichtig für die Beurteilung der Notwendigkeit von Vorsichtsmaßnahmen. Für den Lichen sclerosus werden solche Maßnahmen aktuell empfohlen. So gab die ISSVD 2008 »Richtlinien zur Verlaufskontrolle von Frauen mit vulvärem Lichen sclerosus« heraus, in denen es heißt: *»Das Vulvakarzinom kann bei Frauen mit Lichen sclerosus überraschend schnell entstehen. … Wo Krebsgefahr besteht, sollten Frauen wenigstens alle 3 bis 6 Monate kontrolliert werden.«*[50] In Deutschland wurden *»zumindest jährliche Kontrolluntersuchungen«* empfohlen, verbunden mit Biopsien, gegebenenfalls sogar multiplen *»Mappingbiopsien«*.[51] Angesichts der Häufigkeit des Lichen sclerosus und der Seltenheit assoziierter Karzinome erscheinen solche Empfehlungen reichlich überzogen. Das ist etwa so, als würde man Skifahrern grundsätzlich zur Mitführung eines Lawinen-Rettungshundes raten oder Badeurlaubern am Mittelmeer zum Tragen eines Hai-Anzugs aus Kettenringen. Dies wäre nicht nur lästig und teuer, sondern auch schädlich, denn die zusätzliche Sicherheit würde durch neue Risiken erkauft. Zum Beispiel stiege durch Tausende von Rettungshunden auf den Pisten die Gefahr von Skiunfällen und durch Tragen schwerer Haianzüge die Gefahr des Ertrinkens für ungeübte Schwimmer.

Auch Patientinnen mit vulvärem Lichen sclerosus setzen sich durch regelmäßige Kontrollbiopsien zusätzlichen Risiken aus, denn wenn der hypertrophe Lichen sclerosus von Gynäkopathologen schon bei Vorliegen minimaler Atypien als »differenzierte VIN« gewertet wird, ist es nur eine Frage der Zeit, bis diese Diagnose gestellt wird. Die »differenzierte VIN« gilt aber als Tumor, und dies schlägt sich in den Therapieempfehlungen nieder. Zwar wird nicht mehr wie früher zur Vulvektomie geraten, doch führende Vertreter der ISSVD betonen, dass *»die Chirurgie weiterhin der Schwerpunkt der VIN-Therapie ist. … Das Ziel der Exzision sind immer freie Schnitträndер unter Schonung nicht betroffener Strukturen.«* Von der »differenzierten VIN« heißt es sogar, sie *»verlange generell ein extensiveres chirurgisches Vorgehen.«*[26] Mit anderen Worten laufen Patientinnen mit hypertrophem Lichen sclerosus große Gefahr, dass sie früher oder später mit dem Messer oder mit anderen destruierenden Verfahren behandelt werden. Bei einer entzündlichen Dermatose, die zum Köbner-Phänomen neigt, ist dies nicht eben günstig. Auch Verfechter des Vorgehens räumen ein, dass *»Rezidive selbst nach extensiven chirurgischen Eingriffen häufig sind.«*[26]

In der Medizin besteht immer die Neigung, Gefahren aufzubauschen. Je gefährlicher die Krankheit, desto größer ist der Glorienschein derer, die sie behandeln. Wer sich um harmlose Krankheiten kümmert, erntet wenig Anerkennung, mögen diese noch so unangenehm und belastend sein. Sobald es gelingt, eine Krankheit als gefährlich darzustellen, steigen Ansehen und Fördergelder. Ganze Journale, Kongresse und wissenschaftliche Gesellschaften verdanken dieser Technik ihre Existenz. Erkauft werden die Vorteile allerdings mit einer unnötigen Beunruhigung und manchmal Fehlbehandlung von Patienten. Auch beim Lichen sclerosus ist dies der Fall. Es ist an der Zeit, dass beim Lichen sclerosus eine realistischere Risikoeinschätzung Einzug hält.

Literatur

1 Breisky A. Ueber Kraurosis vulvae. Zeitschrift für Heilkunde 1885; 6: 69–80.

2 Labhardt A. Die Erkrankungen der äußeren Genitalien und der Vagina. In: Halban J, Seitz L. Biologie und Pathologie des Weibes, Bd. 3. Berlin, Wien: Urban & Schwarzenberg, 1924, S. 1219ff.

3 Hallopeau H. Du Lichen plan, et particulièrement de sa forme atrophique. Union Mèd 1997; 43: 742–72.

4 Gans O. Histologie der Hautkrankheiten. Erster Band. Berlin: Julius Springer, 1925.

5 Ormsby O, Mitchell JH. Lichen planus atrophicus et sclerosus and kraurosis vulvae. Arch Dermatol 1922; 5: 786–826.

6 Meffert JJ, Davis BM, Grimwood RE. Lichen sclerosus. J Am Acad Dermatol 1995; 32: 393–416.

7 Taussig FJ. Cancer of the vulva. Am J Obstet Gynecol 1940; 40: 764–79.

8 Wallace HJ, Whimster IW. Vulval atrophy and leukoplakia. Br J Dermatol 1951; 63: 241–57.

9 Suurmond D. Lichen sclerosus et atrophicus of the vulva. Arch Dermatol

10 Băluş L. Lichen sclerosus et atrophicus der Vulvagegend als präcanceröser Zustand. Hautarzt 1971; 22: 199–203.

11 Barker LP, Gross P. Lichen sclerosus et atrophicus of the female genitalia. Arch Dermatol 1962; 85: 362–73.

12 Papanicolaou GN. A survey of the actualities and potentialities of exfoliative cytology in cancer diagnosis. Ann Intern Med 1949; 31: 661–74.

13 Kaufman RH, Friedrich EG, Jr., Woodruff JD. New nomenclature for vulvar disease. Obstet Gynecol 1976; 147: 122–124.

14 Ridley CM, Frankman O, Jones ISC, Pincus SH, Wilkinson EJ, Fox H, Friedrich EG, Jr., Kaufman RH, Lynch PJ. New nomenclature for vulvar disease: International Society for the Study of Vulvar Disease. Hum Pathol 1989; 20: 495–6.

► ***Abb. 9:*** *Plattenepithelkarzinom auf dem Boden eines Lichen sclerosus. Diese Assoziation ist sehr selten. Das Bild stammt von Luis Requena (Madrid) und ist der einzige Fall, den er in über 20 Jahren an einer großen Hautklinik sah.*

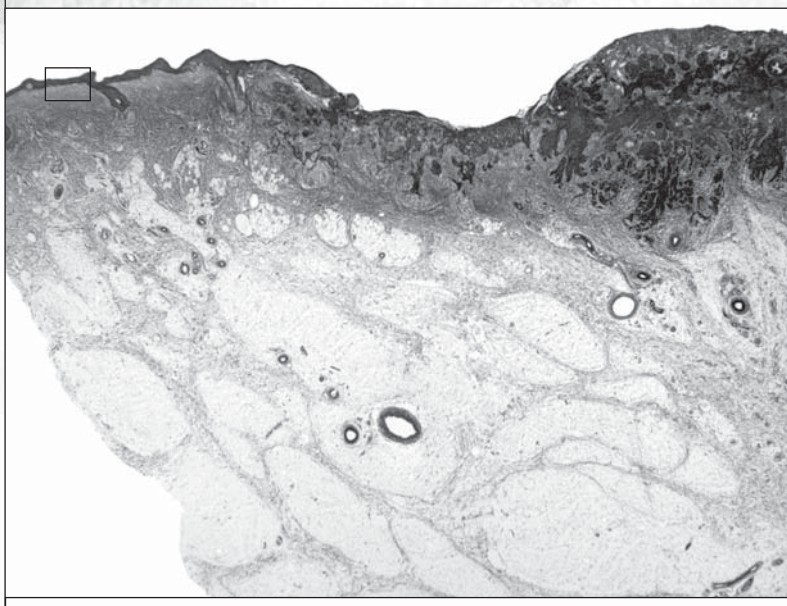

► ***Abb. 10a:*** *Plattenepithelkarzinom auf dem Boden eines Lichen sclerosus. Der Fall wurde vor vielen Jahren an der Hautklinik Wuppertal beobachtet. Das Präparat stammt aus der Schnittsammlung von Christian Rose (Lübeck).*

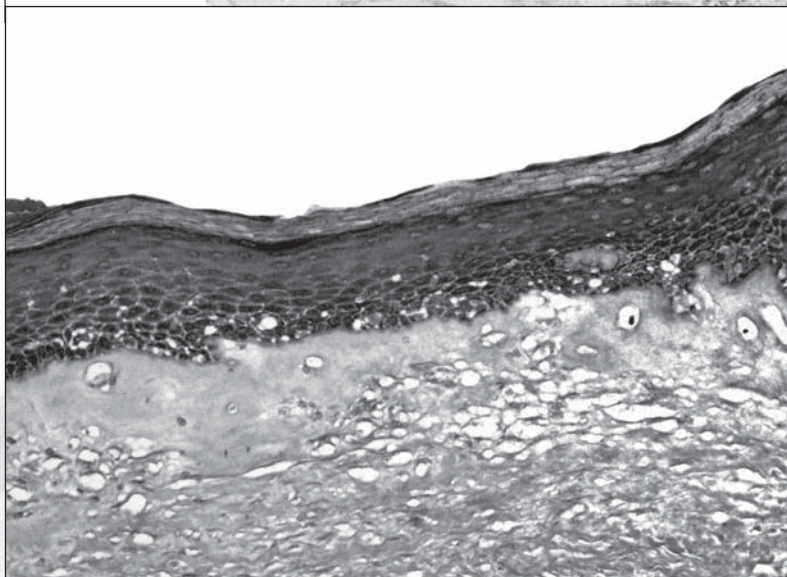

►► ***Abb. 10b:*** *Der Lichen sclerosus im Randbereich weist keine Besonderheiten auf, die eine Abgrenzung von anderen Fällen ohne assoziiertes Plattenepithelkarzinom erlauben würden.*

15 Wang SH, Chi CC, Yong YW, Salim A, Manek S, Wojnarowska F. Genital verrucous carcinoma is associated with lichen sclerosus: a retrospective study and review of the literature. JEADV 2010; 24: 815–9.

16 Van de Nieuwenhof HP, Bulten J, Hollema H, Dommerholt RG, Massuger LFAG, Van der Zee AGJ, De Hullu JA, Van Kempen LCLT. Differentiated vulvar intraepithelial neoplasia is often found in lesions, previously diagnosed as lichen sclerosus, which have progressed to squamous cell carcinoma. Mod Pathol 2011; 24: 297–305.

17 Rodke G, Friedrich EG Jr, Wilkinson WJ. Malignant potential of mixed vulvar dystrophy (lichen sclerosus associated with squamous cell hyperplasia). J Reprod Med 1988; 33: 545–50.

18 Leibowitch LM, Neill S, Pelisse M, Moyal-Barocco M. The epithelial changes associated with squamous cell carcinoma of the vulva: a review of the clinical, histological and viral findings in 78 women. Br J Obstet Gynecol 1990; 97: 1135–9.

19 Toki T, Kurman RJ, Park JS, Kessis T, Daniel RW, Shah KV. Probable nonpapillomavirus etiology of squamous cell carcinoma of the vulva in older women: a clinicopathologic study using in situ hybridisation and polymerase chain reaction. Int J Gynecol Pathol 1991; 10: 107–25.

20 Gomez Rueda N, Garcia A, Vighi S, Belardi MG, Cardinal L, di Paola G. Epithelial alterations adjacent to invasive squamous cell carcinoma. J Reprod Med 1994; 39: 526–30.

21 Zaki I, Dalziel KL, Solomonsz FA, Stevens A. The under-reporting of skin disease in association with squamous cell carcinoma of the vulva. Clin Exp Dermatol 1996; 21: 334–7.

22 Scurry J, Vanin K, Östör A. Comparison of histological features of vulvar lichen sclerosus with and without adjacent squamous cell carcinoma. Int J Gynecol Cancer 1997; 7: 392–9.

23 Carlson JA, Ambros R, Malfetano J, Ross J, Grabowski R, Lamb P, Figge H, Mihm MC Jr. Vulvar lichen sclerosus and squamous cell carcinoma: a cohort, case control, and investigational study with historical perspective; implications for chronic inflammation and sclerosis in the development of neoplasia. Hum Pathol 1998; 9: 932–48.

24 Carli P, Cattaneo A, De Magnis A, Biggeri A, Taddei G, Giannotti B. Squamous cell carcinoma arising in vulval lichen sclerosus: a longitudinal cohort study. Eur J Cancer Prev 1995; 4: 491–5.

25 Ueda Y, Enomoto T, Kimura T, Yoshino K, Fujita M, Kimura T. Two distinct pathways to development of squamous cell carcinoma of the vulva. J Skin Cancer 2011; 1–7.

26 Preti M, Van Seters M, Sideri M, Van Beurden M. Squamous vulvar intraepithelial neoplasia. Clin Obstet Gynecol 2005; 48: 845–61.

27 Sideri M, Jones RW, Wilkinson EJ, Preti M, Heller DS, Scurry J, Haefner H, Neill S. Squamous vulvar intraepithelial neoplasia: 2004 modified terminology, ISSVD Vulvar Oncology Subcommittee. J Reprod Med 2005; 50: 807–10.

28 Renaud-Vilmer C, Cavelier-Balloy B, Verola O, Morel P, Servant JM, Desgrandchamps F, Dubertret L. Analysis of alterations adjacent to invasive squamous cell carcinoma of the penis and their relationship with associated carcinoma. J Am Acad Dermatol 2010; 62: 284–90.

29 Ansink AC, Krul MRL, De Weger RA, Kleyne JA, Pijpers H, Van Tinteren H, De Kraker EW, Helmerhorst TJ, Heintz AP. Human papillomavirus, lichen sclerosus, and squamous cell carcinoma of the vulva: detection and prognostic significance. Gynecol Oncol 1994; 52: 180–4.

30 Haefner HK, Tate JE, McLachlin C, Crum CP. Vulvar intraepithelial neoplasia: age, morphological phenotype, papillomavirus DNA, and coexisting invasive carcinoma. Hum Pathol 1995; 26: 147–154.

31 Van Seters M, Ten Kate FJW, Verheijen RHM, Meijer CJLM, Burger MPM, Helmerhorst TJM. In the absence of (early) invasive carcinoma, vulvar intraepithelial neoplasia associated with lichen sclerosus is mainly of the undifferentiated type: new insights in histology and aetilogy. J Clin Pathol 2007; 60: 504–9.

32 Yang B, Hart WR. Vulvar intraepithelial neoplasia of the simplex (differentiated) type. A clinicopathologic study including analysis of HPV and p53 expression. Am J Surg Pathol 2000; 24: 429–41.

33 Rolfe KJ, Eva LJ, MacLean AB, Crow JC, Perrett CW, Reid WMN. Cell cycle proteins as molecular markers of malignant change in vulvar lichen sclerosus. Int J Gynecol Cancer 2001; 11: 113–8.

34 Vanin K, Scurry J, Thorne H, Yuen K, Ramsay RG. Overexpression of wild-type p53 in lichen sclerosus adjacent to human papillomavirunagtive vulvar cancer. J Invest Dermatol 2002; 119: 1027–33.

35 Raspollini MR, Asirelli G, Moncini D, Taddei GL. A comparative analysis of lichen sclerosus of the vulva and lichen sclerosus that evolves to vulvar squamous cell carcinoma. Am J Obstet Gynecol 2007; 197: 592.e1–5.

36 Van der Avoort IAM, Van der Laak JAWM, Paffen A, Grefte JMM, Massuger LFAG, De Wilde PCM, De Hullu JA, Bulten J. MIB1 expression in basal cell layer: a diagnostic tool to identify premaligancies of the vulva. Mod Pathol 2007; 20: 770–8.

37 Ueda Y, Enomoto T, Miyatake T, Shroyer KR, Yoshizaki T, Kanao H, Ueno Y, Sun H, Nakashima R, Yoshino K, Kimura T, Haba T, Wasaka K, Murata Y. Analysis of

clonality and HPV infection in benign, hyperplastic, premalignant, and malignant lesions of the vulvar mucosa. Am J Clin Pathol 2004; 122: 266–74.

38 Pinto AP, Lin M, Sheets EE, Muto MG, Sun D, Crum CP. Allelic imbalance in lichen sclerosus, hyperplasia, and intraepithelial neoplasia of the vulva. Gynecol Oncol 2000; 77: 171–6.

39 Tapp RA, Feng J, Jones JW, Carlson JA, Wilson VL. Single base instability is promoted in vulvar lichen sclerosus. J Invest Dermatol 2007; 127: 2563–76.

40 Liegl B, Regauer S. P53 immunostaining in lichen sclerosus is related to ischaemic stress and is not a marker of differentiated vulvar intraepithelial neoplasia (d-VIN). Histopathology 2006; 48: 268–74.

41 Korge B. Genitaler Lichen sclerosus et atrophicans: eine obligate Präkanzerose? Hautarzt 2008; 59: 77–8.

42 Leibovitz A, Kaplun V, Saposhnicov N, Habot B. Vulvovaginal examinations in elderly nursing home women residents. Arch Gerontol Geriatr 2000; 31: 1–4.

43 Millard LG, Barker DJ. Development of squamous cell carcinoma in chronic discoid lupus erythematosus. Clin Exp Dermatol 1978; 3: 161–6.

44 Harper JG, Pilcher MF, Szlam S, Lind DS. Squamous cell carcinoma in an African American with discoid lupus erythematosus: a case report and review of the literature. South Med J 2010; 103: 259–9.

45 Saleh DB, Williams AM, Smith IM. Cutaneous squamous cell carcinom arising within generalized morphea. J Plast Reconstr Aestet Surg 2011; 64: e149–52.

46 Motswaledi MH, Doman C. Lupus vulgaris with squamous cell carcinoma. J Cutan Pathol 2007; 34: 939–41.

47 Wulff-Woesten A, Hildebrandt U, Leverkus M,Ulrich J. Rasch metastasierender Verlauf eines «Carcinoma in lupo« bei einer Patientin mit mehr als 50 Jahre bestehendem Lupus vulgaris. JDDG 2010; 8: 529–32.

48 Kerr-Valentic MA, Samimi K, Rohlen BH, Agarwal JP, Rockwell WB. Marjolin's ulcer: modern analysis of an ancient problem. Plast Reconstruct Surg 2009; 123: 148–91.

49 Erfurt-Berge C, Bauerschmitz J. Malignant tumors arising in chronic leg ulcers: three cases and a review of the literature. J Wound Care 2011; 20: 396–400.

50 Jones RW, Scurry J, Neill S, MacLean AB. Guidelines for the follow-up of women with vulvar lichen sclerosus in specialist clinics. Am J Obstet Gynecol 2008; 198: 496.e1–3.

51 Anemüller W, Recke A, Altgassen C, Kelling K. Aufbau einer interdisziplinären Vulvasprechstunde. JDDG 2012; 10: 350–7.

► **Die Risiken übertriebener Vorsichtsmaßnahmen.** Cartoon von Benjamin Höllrigl, Stuttgart.

Im April erschienen: Die zweite, erweiterte Auflage der »Schöpfung« von Wolfgang Weyers mit Bildern von Harald Herrmann.

»Ein Text, formuliert aus naturwissenschaftlich-philosophischer Sicht im jambischen Metrum. Bilder, die sich aus ihrer Gegenwärtigkeit heraus formulieren, ohne illustrativen Bezug zum Text. Eine Art AUS-SCHÖPFUNG. Das Ergebnis ist ein opulenter Text/Bildband, der den Leser und Betrachter zum Mitschöpfer macht.«
(jos fritz bücher, Buchtipps, Sommer 2012)

Rombach-Verlag, Freiburg,
ISBN: 9783-7930-5089-6, gb., 393 S., 24 €.