pink & blue

Zeitschrift des Zentrums für Dermatopathologie Freiburg

Nr. 28 I 2013

Prinz und Bettelknabe

Zu diesem Heft
Prinz und Bettelknabe 2

Was ist das? 2
Bunt gemischt 2

Der besondere Fall
Vom Basalzellkarzinom zum Melanom – Kollision oder Vertauschung? 8

Für Sie referiert 11

Memories
Josef Jadassohn – 150 Jahre 12

Das ist es! 22
Bilderbuch der Biopsie 23

Dermatologie – einmal anders
Vertauscht 24

Klinische Befunde
– histopathologisch erläutert 38

Prinz und Bettelknabe

»Prinz und Bettelknabe« ist ein historischer Roman von Mark Twain, der im England des 16. Jahrhunderts spielt. Am gleichen Tag geboren und sich zum Verwechseln ähnlich, tauschen ein Prinz und ein Bettelknabe die Kleider, werden fortan für den jeweils anderen gehalten und haben damit Gelegenheit, die Lebensumstände des anderen am eigenen Leibe zu erfahren. Nach vielen Komplikationen klärt sich die Verwechslung auf, der Bettelknabe darf fortan in komfortablen Verhältnissen leben, und der Prinz wird zu einem besonders mildtätigen König, da er die schwierigen Lebensverhältnisse seiner Untertanen aus erster Hand kennengelernt hat. Am Ende hat die Verwechslung nur Gutes bewirkt.

Dies ist nicht immer der Fall. In Thomas Manns Novelle »Die vertauschten Köpfe« beobachten ein indischer Kaufmann von edlem Geist, edlen Zügen, aber schwächlichem Körperbau und sein Freund, ein athletischer, aber einfältiger und ziegennasiger Schmied, ein wunderschönes Mädchen, in das der Kaufmann sich verliebt. Ob seiner Vorzüge heiratet ihn das Mädchen, flüstert beim Beischlaf jedoch stets den Namen des athletischen Freundes, dessen Körper sie begehrt. Von Liebeskummer geplagt, enthauptet sich der Kaufmann, und als sein Freund ihn findet, tut er es ihm nach. Angesichts des Blutbades will

Was ist das ?

Bunt gemischt

Das Frühjahr ist die Zeit der Kongresse. Einer jagt den anderen, und den Anfang machte Ende Februar die International Society of Dermatopathology mit ihrem **»Joint Meeting« am Rande der Jahrestagung der American Academy of Dermatology in Miami.** Zu den Schwerpunkten der Tagung zählten Arzneimittelreaktionen auf neue Biologica, wie Infliximab (u.a. Psoriasis als »paradoxe Reaktion«), Adalimumab (u.a. Lupus erythematosus), oder Vemurafenib (u.a. Plattenepithelkarzinome, Keratosis pilaris, palmoplantare Hyperkeratosen, papulöse Exantheme, Photosensitivität). Werner Kempf (Zürich) ging auf IgG4-assoziierte Erkrankungen ein, die durch die Entwicklung von Knoten mit maschenförmiger Fibrose und dichtem lymphoplasmazellulärem Infiltrat gekennzeichnet sind. Viele Plasmazellen exprimieren IgG4, und die Patienten weisen oft erhöhte IgG4-Serumspiegel auf (>40% anstelle von 4–6% des IgG). Zu den häufigsten Manifestationen zählen eine Autoimmun-Pankreatitis und eine sklerosierende Sialadenitis. An der Haut äußert sich die Erkrankung unter dem Bilde eines Pseudolymphoms; auch der inflammatorische Pseudotumor und der Morbus Rosai-Dorfman sind dem Spektrum zuzurechnen. Ein weiterer Schwerpunkt der Tagung waren immunhistochemische Marker

sich auch das Mädchen umbringen, wird jedoch von einer Göttin daran gehindert, die ihm befiehlt, die beiden Männer wieder zusammenzusetzen. In seiner Aufregung vertauscht das Mädchen die Köpfe und scheint sich dadurch den sehnlichsten Wunsch erfüllt zu haben, denn der geliebte Ehemann verfügt nun über den athletischen Körper seines Freundes. Über seinen geistigen Interessen vernachlässigt der Kaufmann jedoch das körperliche Training. Schon bald bilden sich seine Muskeln zurück, während der Schmied als Eremit lebt und durch Meditation und körperliche Arbeit zu einem wahren Adonis wird. Als die Frau den Eremit besucht, kennt ihre lang verdrängte Liebe kein Halten mehr. Bald jedoch folgt ihr der Kaufmann in die Einsiedelei, die beiden Freunde enthaupten sich gegenseitig, und die Frau lässt sich mit den Leichen ihrer beiden Männer bei lebendigem Leibe verbrennen. Die Vertauschung der Köpfe hat ihnen kein Glück gebracht.

Bei Vertauschungen ist dies eher die Regel als die Ausnahme. Vertauschungen bringen die Ordnung der Dinge durcheinander, stiften Verwirrung und haben meist negative Konsequenzen. Wer freut sich darüber, eine Pizza zu bekommen, wenn er ein Schnitzel bestellt hat? Wer freut sich darüber, in der Garderobe eine Jacke vorzufinden, die der eigenen bis aufs Haar gleicht, aber zwei Nummern zu klein ist? Wer freut sich darüber, als ein anderer angesprochen und möglicherweise für Dinge zur Rechenschaft gezogen zu werden, die er gar nicht getan hat?

Auf keinem Gebiet sind Vertauschungen ein größeres Problem als in der Medizin. Zum einen sind sie nicht selten. Angesichts der gewaltigen Menge an Blut-, Urin- und Gewebeproben, die Tag für Tag gewonnen, verschickt, verarbeitet und befundet werden und dabei jedes Mal durch die Hände verschiedener Personen gehen, die alle ihre eigenen Sorgen haben und nicht immer mit voller Konzentration bei der Sache sind, sind Verwechslungen unvermeidbar. Zum anderen können die Folgen verheerend sein. Leben können zerstört werden durch einen falsch positiven oder negativen Befund, der auf einer Verwechslung beruht, durch eine große Operation, die völlig unnötig war, oder durch den Verzicht auf eine lebensrettende Therapie, nur weil die falsche Probe untersucht wurde.

Mehr über Vertauschungen medizinischer Proben und über Möglichkeiten, sie zu vermeiden, aufzudecken oder nachzuweisen, finden Sie in den Rubriken »Der besondere Fall« und »Dermatologie – einmal anders«.

und deren Bedeutung für besondere Differenzialdiagnosen. Darüber hinaus ging es in mehreren Vorträgen um die Bedeutung von Diagnose und Prognose in der Dermatopathologie. In dem von Wolfgang Weyers vom Zentrum für Dermatopathologie Freiburg organisierten Kurs wurden diese beiden Ziele pathologischer Untersuchungen definiert und voneinander abgegrenzt, in ihrer historischen Entwicklung verfolgt und in ihrer Aussagekraft bewertet. François Milette (Longueuil, Kanada) ging auf häufige Interpretationsfehler statistischer Untersuchungen ein und betonte, dass deren Ergebnisse prinzipiell nicht auf individuelle Patienten übertragbar seien. Im Unterschied zu Diagnosen (wie Tuberkulose oder Mykosen mit Erregernachweis) seien prognostische Aussagen nie zu beweisen. Der Focus der Pathologie solle daher auf dem Erkennen biologischer Entitäten liegen und nicht, wie zunehmend üblich, auf Aussagen über den möglichen Verlauf ein- und derselben Erkrankung.

Der wichtigste Kongress auf dem Gebiet der Dermatopathologie in Deutschland war Mitte April die **21. Jahrestagung der Arbeitsgemeinschaft Dermatologische Histologie in Saarbrücken.** Die Organisatoren von der Universitäts-Hautklinik in Homburg/Saar hatten ein abwechslungsreiches Programm zusammengestellt, das von spezifischen diagnostischen Problemen über Krankheitskonzepte bis zu fachpolitischen Frage-

► *Abbildung aus Mark Twain: The Prince and The Pauper, Boston 1882 (ebenso wie weitere Illustrationen in diesem Heft)*

▲ *Schnittseminar auf der ADH-Jahrestagung Mitte April in Saarbrücken.*

stellungen reichte. Zu den letzteren zählte die Kooperation von Dermatologen und Pathologen auf dem Gebiet der Dermatopathologie, die in den vergangenen Jahren immer enger geworden ist. Die Geschäftsführerin des Berufsverbandes Deutscher Pathologen, Gisela Kempny, hob die Wichtigkeit einer engen Verzahnung hervor und berichtete über neue Vereinbarungen zwischen Dermatologen und Pathologen, die sich in der nächsten Weiterbildungsordnung widerspiegeln sollen. Unter anderem soll auch Dermatologen die Möglichkeit eröffnet werden, molekularpathologische Techniken zu erlernen und entsprechende Leistungen zu erbringen. Im Zuge der Vereinbarungen soll der im deutschen Sprachraum verankerte Begriff »Dermatohistologie« durch die international gebräuchliche Bezeichnung »Dermatopathologie« ersetzt werden. Dies ist insofern sinnvoll, als es im Fachgebiet um die kranke und nicht um die gesunde Haut geht. Die Änderung ist aber auch deshalb sinnvoll, weil die Dermatopathologie mehr umfasst als nur die Histologie, die mikroskopische Untersuchung des Gewebes. Zur Dermatopathologie gehört auch die Makroskopie, die morphologische Beurteilung krankhafter Veränderungen mit dem bloßen Auge, und gerade bei Hautkrankheiten ist die Integration makroskopischer und mikroskopischer Befunde für eine korrekte Diagnose unverzichtbar. Auf der ADH-Tagung wies Bruce Smoller (Augusta, USA) auf die große Bedeutung klinischer Bilder für die korrekte Interpretation histopathologischer Veränderungen hin, die in mehreren Studien eindeutig belegt wurde (u. a. Cerroni L et al.; J Am Acad Dermatol 2010; 63: 647–52). Da es immer einfacher wird, klinische Bilder zu machen und zu versenden, wird die Integration von Makroskopie und Mikroskopie in der Zukunft eine zunehmende Rolle spielen. Auch unter diesem Gesichtspunkt wird der Begriff »Dermatopathologie« dem Fachgebiet besser gerecht.

Neben Bruce Smoller hatten die Organisatoren der ADH-Jahrestagung noch einen zweiten amerikanischen Referenten gewonnen: Dirk Elston, den neuen Direktor der Ackerman Academy of Dermatopathology in New York

▼ ***Die Organisatorinnen der ADH-Jahrestagung in Saarbrücken:*** *Cornelia Müller, die Leiterin des dermatopathologischen Labors der Universitäts-Hautklinik Homburg (Mitte), zusammen mit Anne Kerber (links) und Rebecca Körner (rechts).*

▼ ***Auditorium bei der ADH-Jahrestagung in Saarbrücken.***

City. In einem Vortrag über Hautinfektionen ging Elston unter anderem auf dermatologische Notfälle wie Systemmykosen ein, die durch eine Biopsie rasch zu diagnostizieren sind und wegen der hohen Letalität eine sofortige Therapie erfordern. Elston sprach auch über die histopathologische Differenzialdiagnose von Alopezien und betonte dabei die Wichtigkeit der Biopsiestelle. Biopsien aus dem Randbereich von Alopezieherden, dem »advancing edge«, zeigen meist keine diagnostischen Veränderungen, während Biopsien aus älteren, noch entzündeten Stellen in der Regel eine Diagnose erlauben. So ist ein länger bestehender Lichen planopilaris daran zu erkennen, dass er in der oberen Dermis zu einer keilförmigen Narbe führt, die sich in der Elastika-Färbung wegen des Verlustes elastischer Fasern besonders gut darstellt. In frühen Stadien zeigt der Lichen planopilaris eine perifollikuläre Fibrose, die auf die obere Dermis beschränkt ist, während sie beim Lupus erythematosus tiefer reicht. Der Schwerpunkt der Entzündung liegt beim Lichen planopilaris im Bereich des Infundibulums, beim Lupus erythematosus im Bereich des Isthmus und bei der Syphilis und der Alopecia areata im Bulbusbereich. Elston betonte die Ähnlichkeit der histopathologischen Veränderungen bei Alopecia areata und syphilitischer Alopezie und empfahl in solchen Fällen eine ergänzende immunhistochemische Färbung zum Ausschluss oder Nachweis von Spirochaeten.

Andere Übersichtsreferate behandelten Themen wie das morphologische Spektrum des Lupus erythematosus (B. Zelger, Innsbruck), Infektionen durch Papillomviren (S. Smola, Homburg) und entzündliche Dermatosen im Kindesalter (A. Böer-Auer, Hamburg). Sie wurden ergänzt durch ein Schnittseminar für Anfänger, ein Schnittseminar für Fortgeschrittene und acht Workshops, in denen Themen im kleinen Kreis vertieft werden konnten. In freien Vorträgen stellten Redner aus Deutschland, Österreich und der Schweiz seltene Fälle vor und berichteten über neue Forschungsergebnisse. Zum Beispiel schilderte Christian Hafner (Regensburg) die Kombination eines Naevus sebaceus mit epidermalem Naevus und Naevus spilus, wobei in allen Läsionen der gleiche molekulare Defekt – eine Mutation im HRAS-Gen – nachweisbar war. Hafner führte das Nebeneinander unterschiedlicher Naevi darauf zurück, dass die Mutation früh eingetreten sei und Zellen betroffen habe, die sich erst später zu Melanozyten und Zellen von Epidermis und Adnexepithel differenzierten.

In verschiedenen Vorträgen ging es um konzeptionelle Probleme. Zum Beispiel berichtete Hans-Joachim Schulze (Münster) über Merkelzell-Karzinome mit intraepidermalem Anteil und stellte die Frage, ob dieser Anteil Ausgangspunkt des Tumors oder Folge von sekundärem epidermotropem Wachstum sei. Die Zellen des Merkelzell-Karzinoms zeigen die gleiche Differenzierung wie Merkelzellen, die im Stratum basale der Epidermis gelegen sind – ob sie von diesen ausgehen, ist aber umstritten, zumal Merkelzell-Karzinome in der Regel keine epidermale Komponente aufweisen. Rein intraepitheliale Merkelzell-Karzinome wurden in der Literatur nur vereinzelt beschrieben, und zwar ausschließlich als Zufallsbefund in der Nachbarschaft eines anderen Tumors, wie eines Morbus Bowen oder einer solaren Keratose. Diese auffällige Assoziation deutet darauf hin, dass das Merkelzell-Karzinom in situ häufiger ist, als es den Anschein hat, aber unbemerkt bleibt, da es weder durch eine Farbveränderung noch durch eine Verhornungsstörung auf sich aufmerksam macht, wie dies beim Melanoma in situ oder Carcinoma in situ der Fall ist. Da das frühe Merkelzell-Karzinom kein klinisches Korrelat aufweise, werde es nur zufällig bei Biopsien entdeckt, die aus anderen Gründen vorgenommen würden.

Wolfgang Weyers (Freiburg) beschäftigte sich mit dem malignen Potential des Lichen sclerosus, das nach seiner Einschätzung massiv übertrieben wird. Fälle von Lichen sclerosus mit assoziiertem Plattenepithelkarzinom seien eine solche Rarität, dass die meisten Dermatopathologen und Pathologen sie in ihrem ganzen Berufsleben nie zu Gesicht bekämen. Als mögliche Gründe für die stark übertriebenen Zahlen in der Literatur nannte Weyers eine Überdiagnose des Lichen sclerosus, eine Überdiagnose sogenannter Dysplasien beim Lichen sclerosus, einen »selection bias« durch Sammlung und Publikation der wenigen Fälle von Lichen-sclerosus-assoziiertem Vulvakarzinom, fragwürdige statistische Untersuchungen, in denen aus Einzelfällen mit kurzer Nachbeobachtungszeit ein hohes lebenslängliches Risiko errechnet werde, und Eigeninteressen von Ärzten und medizini-

▼ ***ADH-Jahrestagung in Saarbrücken:*** *Wolfgang Weyers vom Zentrum für Dermatopathologie Freiburg bei seinem Vortrag mit dem Titel »Auch große Eichhörnchen haben kleine Zähne – zum malignen Potential des Lichen sclerosus«.*

▼ ***ADH-Jahrestagung in Saarbrücken:*** *der Vorsitzende der ADH, Christian Sander (Hamburg), bei der Verleihung der Ehrenmitgliedschaft in der Arbeitsgemeinschaft Dermatologische Histologie an Prof. Wilhelm Meigel (Hamburg).*

► ***38. Jahrestagung der Associazione Italiana di Dermatopatologia Mitte April in Turin.*** *Von links nach rechts: Raffaele Gianotti (Mailand), Giovanni Borroni (Pavia), Wolfgang Weyers (Freiburg), Camilla Vassallo (Pavia), Mark Jacobson (New York), Adam Rubin (Philadelphia) und Carlo Tomasini (Turin).*

schen Gesellschaften, die das Risiko dramatisierten, um ihrer eigenen Arbeit mehr Geltung zu verschaffen. Bei vielen Fällen von Lichen-sclerosus-assoziiertem Vulvakarzinom in der Literatur hätten unabhängige Karzinogene vorgelegen, insbesondere eine vorangegangene Radiotherapie. Da das Risiko von Frauen mit Lichen sclerosus, ein Vulvakarzinom zu entwickeln, verschwindend gering sei, seien langfristige Verlaufskontrollen mit regelmäßigen Biopsien nicht indiziert.

Eine Woche später sprach Wolfgang Weyers über das gleiche Thema auf der **38. Jahrestagung der Italienischen Gesellschaft für Dermatopathologie in Turin.** Direkt im Anschluss stellte Giovanni Borroni (Pavia) eine Studie zur Balanitis pseudoepitheliomatosa keratotica et micacea vor, die 1961 von Lortat-Jacob und Jean Civatte anhand eines einzelnen Falles erstmals beschrieben wurde und klinisch durch scharf begrenzte Hyperkeratosen an der Glans penis charakterisiert ist. Die Kriterien der Erstbeschreibung wurden in Borronis Studie von sieben Patienten erfüllt, von denen vier histopathologisch ein Carcinoma in situ aufwiesen. Auch in der Erstbeschreibung wurden histopathologisch Veränderungen wie Mitosen und Kernatypien geschildert, die die Diagnose eines Carcinoma in situ nahelegen. Andere Patienten der Studie zeigten histopathologisch Zeichen des Lichen sclerosus, bei einem lag eine Assoziation von Carcinoma in situ und Lichen sclerosus vor, bei einem weiteren war dies umstritten. Im Einzelfall kann es schwer oder unmöglich sein, frühe Stadien eines Karzinoms von reaktiven Atypien im Rahmen eines Lichen sclerosus zu unterscheiden. In solchen Fällen sollte eine klinisch-pathologische Korrelation erfolgen: kleine umschriebene Keratosen sprechen für ein neoplastisches, flache flächenhafte Veränderungen für ein entzündliches Geschehen. Auch dies führt allerdings nicht immer zur Klärung, da in beiden Fällen flächenhafte weißliche Verfärbungen vorliegen können. Wenn die Diagnose offen bleibt, sollten eine antiphlogistische Therapie, klinische Kontrollen und gegebenenfalls Rebiopsien erfolgen. Nach Borroni ist die Balanitis pseudoepitheliomatosa keratotica et micacea keine eigenständige Entität, sondern in der Regel eine Erscheinungsform des Carcinoma in situ.

Mark Jacobson aus New York behandelte in Turin ein Thema, das international zunehmend Probleme bereitet: das Dilemma oberflächlicher Biopsien. Der Siegeszug der Shave-Biopsie hat von den USA seinen Ausgang genommen, Europa aber längst erreicht. Die Shave-Biopsie hat ihre Indikationen. Wenn es um die Darstellung epidermaler Veränderungen geht, ist sie der Stanz-Biopsie überlegen, zum Beispiel bei der Teilbiopsie von Pigmentzelltumoren. Der Grund für die Zunahme von Shave-Biopsien liegt aber nicht in einer sorgfältigen Indikationsstellung, sondern in der Einfachheit und Schnelligkeit ihrer Durchführung und den geringen Kosten. Auf Nahtmaterial kann verzichtet werden. Deshalb werden Shave-Biopsien zunehmend zur Diagnose von Hautkrankheiten eingesetzt, die sich vor allem in der Dermis oder Subkutis abspielen und in einer oberflächlichen Gewebeprobe nicht zur Darstellung kommen. Zudem werden sie immer kleiner, so dass auch bei oberflächlichen Krankheitsprozessen wichtige diagnostische Kriterien nicht beurteilbar sind, wie zum Beispiel Symmetrie und Begrenzung bei melanozytären Tumoren. In seinem Vortrag über »Survival in the Age of the Superficial Biopsy« stellte Jacobson eine ganze Serie von Fällen vor, in denen die Diagnose anhand fokaler, angedeuteter Veränderungen in oberflächlichen Biopsaten allenfalls erahnt werden konnte: ein Lupus erythematosus, der wegen leichter Atypien von Keratozyten ursprünglich als solare Keratose fehlinterpretiert wurde, aber fokal eine Verdickung der Basalmembran aufwies; wenige schmale Epithelstränge ohne Kernatypien mit einzelnen Sebozyten im Stratum papillare als einziger Hinweis auf ein mikrozystisches Adnexkarzinom; eine Vermehrung einzelner Melanozyten mit subepidermaler Fibrose als Teil eines großen desmoplastischen Melanoms. Jacobson verglich dies mit dem Untergang der Titanic: viele Passagiere der 1. Klasse überlebten das Schiffsunglück, da sie die oberen Kabinen bewohnten, während Passagiere der 3. Klasse in der Tiefe des Schiffsrumpfes untergebracht waren und meist ums Leben kamen. Tief gelegene Veränderungen in Biopsaten können denselben Effekt haben, wenn die Biopsie nur die Spitze des Eisbergs erfasst. Auch die Besatzung der »Titanic« sah nur die Spitze des Eisbergs. Das Ausweichmanöver kam zu spät, und der Kapitän ging mit Besatzungsmitgliedern und Passagieren ebenso unter wie Histopathologen mit Klinikern und Patienten, wenn sie anhand der Spitze des Eisbergs dessen wahre Dimensionen nicht erkennen können.

◄ ***Abendessen des Zentrums für Dermatopathologie Freiburg am Rande der 47. Tagung der Deutschen Dermatologischen Gesellschaft im Dresdener »Schillergarten«.***
Von links nach rechts: Brigitte Ottstadt (Norsingen), Thomas Wolters (Warendorf), Stefan Hörster (Freiburg), Florian Altvater (Bremen) und Rolf Dominicus (Dülmen).

Um histopathologische Fragen ging es auch auf der **47. Tagung der Deutschen Dermatologischen Gesellschaft Anfang Mai in Dresden.** Wie üblich wurde von der Arbeitsgemeinschaft Dermatologische Histologie ein Schnittseminar angeboten, zusammengestellt von Almut Böer-Auer (Hamburg), Gisela Metzler (Tübingen) und Christina Mitteldorf (Hildesheim).

In einer Sitzung der Arbeitsgemeinschaft Wundheilung (AGW) behandelte Jörg Schaller (Duisburg) den *»Stellenwert histologischer Untersuchungen in der Diagnostik des Pyoderma gangraenosum«*. Wegen des typischen klinischen Bildes – stark schmerzhafte, rasch wachsende Ulcera mit unterminiertem Rand – und des Fehlens diagnostischer histopathologischer Befunde werde nicht selten auf eine Biopsie verzichtet. Die feingewebliche Untersuchung ermögliche jedoch nicht nur den Ausschluss wichtiger Differenzialdiagnosen, die das klinische Bild exakt simulieren könnten (von Vaskulitiden bis hin zu ulzerierten Karzinomen), sondern biete bei Vorliegen eines dichten Infiltrates mit massenhaft neutrophilen Granulozyten, Gefäßverschlüssen und Nekrosen hinreichende Anhaltspunkte, um in einem entsprechenden klinischen Kontext die Diagnose des Pyoderma gangraenosum zu sichern. Dies gelinge jedoch nur bei einer Biopsiegröße von mindestens 6 mm, wobei idealerweise eine Biopsie am Ulcusrand und eine am Ulcusgrund erfolgen solle. Eine Befundverschlechterung durch das Pathergie-Phänomen sei nicht zu befürchten.

In einem Symposium über »Problemdermatosen« ging Wolfgang Weyers (Freiburg) auf Besonderheiten entzündlicher Dermatosen am Genitale ein, wie etwa das feucht-warme Milieu, das zur Ablösung von Schuppen führt und zu Superinfektionen mit Candida Anlass geben kann, oder die erhöhte Irritabilität der Haut aufgrund der dünnen oder fehlenden Hornschicht, die dazu führen kann, dass Zeichen einer Vulvitis oder Balanitis Zoon, die durch Irritation verursacht werden, eine zugrunde liegende spezifische Dermatose überlagern und maskieren. Mirjana Ziemer (Leipzig) stellte Ergebnisse einer internationalen Studie zur Differenzialdiagnose der Graft-versus-host disease vor. Vor allem die Abgrenzung von Arzneimittelreaktionen kann schwierig sein, da die betroffenen Patienten meist diverse Medikamente erhalten und sich sowohl die akute Graft-versus-host disease als auch Arzneimittelreaktionen klinisch als makulöses Exanthem und histopathologisch als vakuoläre Interface-Dermatitis manifestieren können. Im Unterschied zu Arzneimittelexanthemen betreffen die Interface-Veränderungen bei der Graft-versus-host disease vor allem das Adnexepithel, wie dies auch bei der toxischen epidermalen Nekrolyse der Fall ist. Letztere geht in der Regel nicht mit eosinophilen Granuloyzten einher, was sie von der Graft-versus-host disease unterscheidet. Insofern kann die Biopsie für die Diagnosestellung entscheidend sein. Allerdings müsse, so Ziemer, Adnexepithel im Biopsat zur Darstellung kommen, und das sei leider nicht immer der Fall. Wichtig sei daher die Wahl der Biopsiestelle (möglichst in Bereichen mit vielen Hautanhangsgebilden) und eine ausreichende Größe der Biopsie (mindestens 6 bis 8 mm).

Neben dem vielfältigen wissenschaftlichen Programm bot die DDG-Tagung auch die Möglichkeit, Freunde zu treffen und Bekanntschaften zu machen oder zu erneuern. Eine von vielen solchen Gelegenheiten war das Abendessen des Zentrums für Dermatopathologie Freiburg, das wie schon in früheren Jahren im Restaurant Schillergarten stattfand und mit interessanten Gesprächen, gutem Essen und dem einen oder anderen geistigen Getränk bis zur Geisterstunde dauerte.

Der besondere Fall

Vom Basalzellkarzinom zum Melanom – Kollision oder Vertauschung?

vorgestellt von Wolfgang Weyers (Freiburg), Juliane Alt-Mörbe (Freiburg), Günter Köbrich (Salzgitter) und Stefan Hörster (Freiburg)

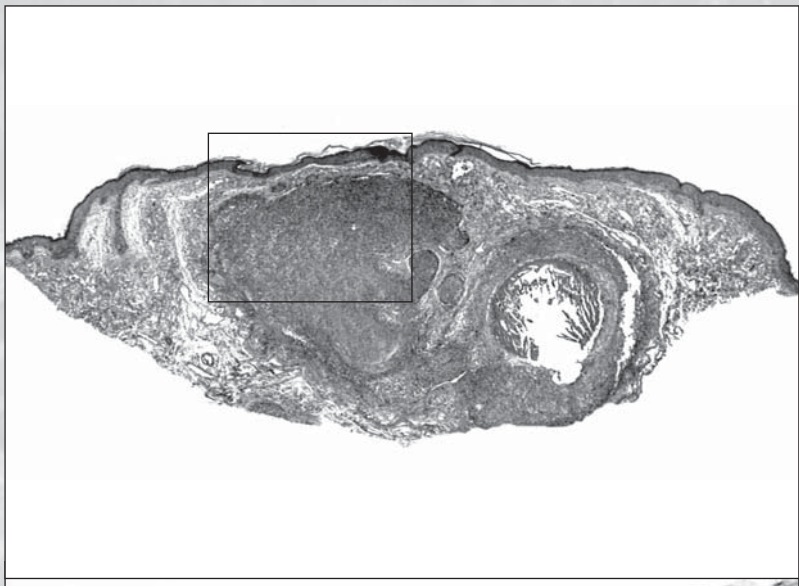

► *Biopsat eines knotigen Basalzellkarzinoms in stark lichtgeschädigter Haut, das zur Tiefe hin fokal an den Schnittrand reicht.*

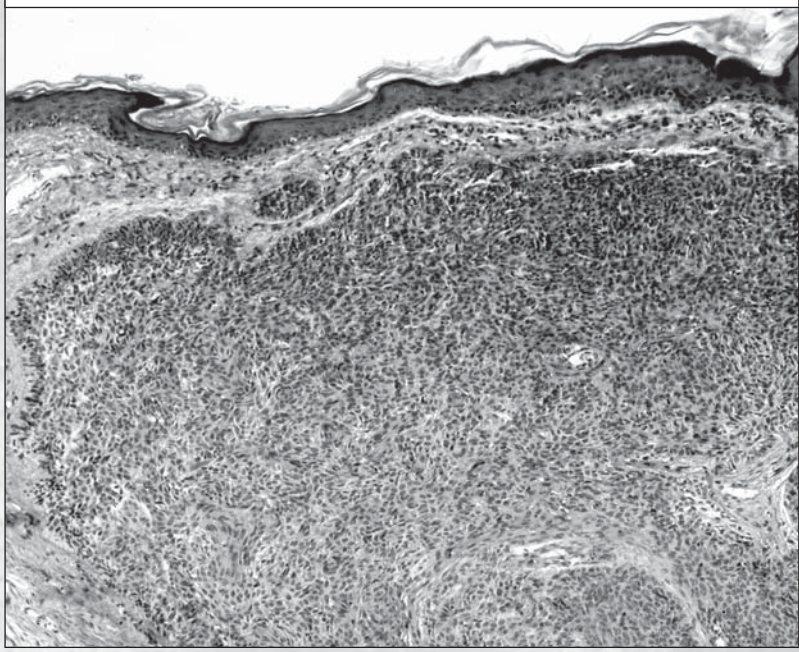

► *Das Basalzellkarzinom wird von Zellen mit kleinen, basophilen Kernen und wenig Zytoplasma gebildet, die am Rande der Tumorzellaggregate teilweise palisadenförmig aufgereiht sind. Die Epidermis weist keine Melanozytenvermehrung auf.*

Ein 56jähriger Patient, bei dem vor neun Jahren ein Melanom am Augeninnenwinkel und vor einem Jahr ein Basalzellkarzinom an der Schulter entfernt worden war, stellte sich wegen eines kleinen, hautfarbenen Tumors am Hals vor, der ihm in den letzten Wochen aufgefallen sei. Unter dem Verdacht auf eine Zyste, einen dermalen melanozytären Naevus oder ein Basalzellkarzinom erfolgte eine Stanzbiopsie. Die histopathologische Untersuchung ergab ein Basalzellkarzinom, das fokal an den tiefen Schnittrand grenzte, während zu den Seiten hin keine Randbildung erkennbar war. Der Patient wurde daraufhin zur Nachexzision einbestellt, die zwei Monate später erfolgte. Die histopathologische Aufarbeitung des Präparates ergab einen überraschenden Befund: anstelle von einer Narbe oder Resten eines Basalzellkarzinoms fand sich ein Melanoma in situ, das an die seitlichen Schnittränder grenzte.

In Fällen wie diesem ist stets an eine Präparateverwechslung zu denken. Die vorangegangenen und nachfolgenden Präparate wurden auf Inkonsistenzen überprüft. Keines dieser Präparate wies eine korrespondierende Abweichung auf, also eine Narbe oder ein Basalzellkarzinom bei klinischem Verdacht auf einen melanozytären Tumor. Blöcke und Schnitte des Vorbiopsates und des Nachexzidates wurden jeweils auf ihre Übereinstimmung hin kontrolliert. In beiden Fällen entsprachen die Schnitte auf den Objektträgern den Gewebestücken im Paraffinblock. Die Anatomie beider Präparate war mit der Lokalisation am Hals gut vereinbar. Beide Präparate zeigten eine deutliche solare Elastose, die im Vorbiopsat allerdings etwas stärker ausgeprägt war. Die Rücksprache mit der einsendenden Praxis ergab, dass die Nachexzision mit einer Stanze durchgeführt worden war, was dem histopathologischen Befund entsprach. Reste eines Basalzellkarzinoms seien klinisch nicht mehr erkennbar gewesen. Allerdings sei klinisch auch kein Pigment aufgefallen. Die Diagnose eines Melanoma in situ kam völlig überraschend.

Wegen der diskordanten Befunde und der möglichen Konsequenzen für den Patienten wurde zum Ausschluss einer Präparateverwechslung eine molekulare Identitätskontrolle durchgeführt. Diese erfolgte mittels Short Tandem Repeat Analysis, also mittels Bestimmung der Allele von kurzen, wiederholt aneinander gereihten Basenpaar-Sequenzen (sog. »Mikrosatelliten«), die in Bezug auf die Anzahl der Wiederholungen sehr polymorph sind.[1,2] An allen fünf untersuchten Genorten waren die Allele beider Proben identisch. Dieses Ergebnis ist kein absoluter Beweis dafür, dass die beiden Biopsate vom selben Patienten stammten. Die Häufigkeit der verschiedenen Allele ist jedoch etwa bekannt und

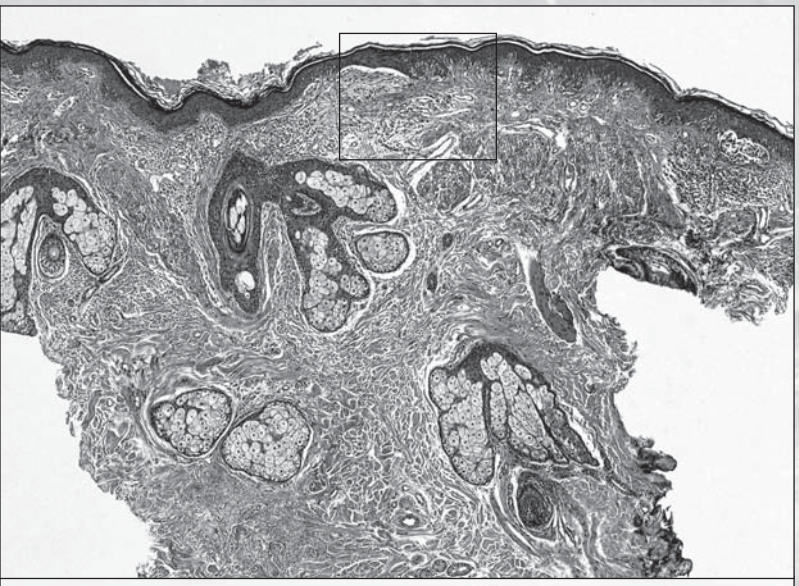

◄ *Das Nachexzidat des Basalzellkarzinoms zeigt eine junktionale Melanozytenproliferation in stark lichtgeschädigter Haut. Die unregelmäßig angeordneten, konfluierenden Nester sprechen für ein Melanoma in situ. Reste eines Basalzellkarzinoms liegen nicht vor.*

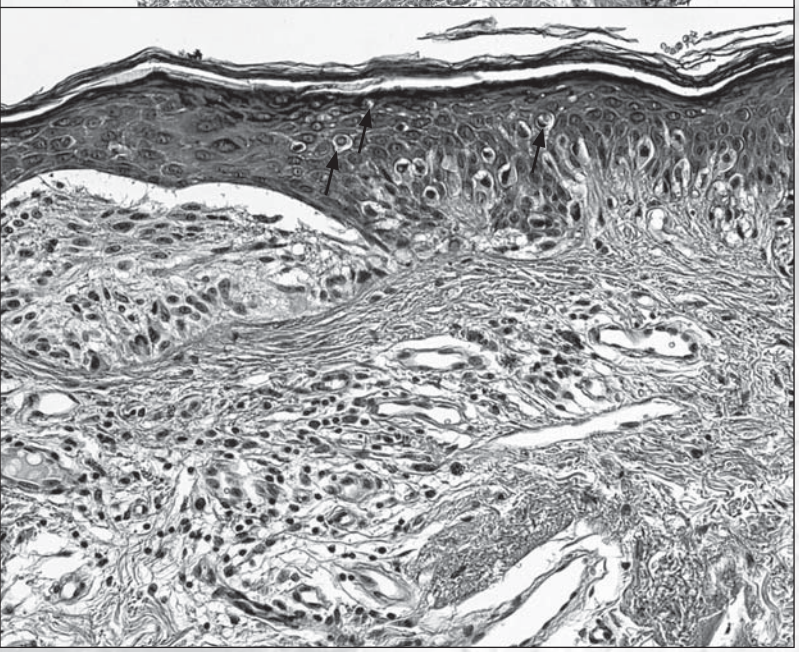

◄ *Zwischen den konfluierenden Nestern sieht man auch eine Vermehrung solitärer Melanozyten, von denen einige suprabasal gelegen sind (Pfeile).*

lässt sich in Tabellen nachschlagen, wobei Daten für viele verschiedene Populationen vorliegen. Beispielsweise liegt die Häufigkeit der Allele 11 und 12, die an einem der untersuchten Genorte (Locus LPL) gefunden wurden, in Deutschland bei etwa 0,2721 bzw. 0,2040. Die Häufigkeit der gefundenen Kombination ergibt sich aus der Multiplikation dieser Werte (0,0555) × 2 (für die beiden Allele) und beträgt also 0,1110. Mit anderen Worten ist die Kombination der Allele 11 und 12 am Locus LPL in Deutschland bei etwa 11% der Bevölkerung zu erwarten. In gleicher Weise wurde die Wahrscheinlichkeit des Auftretens der gefundenen Allel-Kombinationen für die anderen vier Genorte errechnet. Die Werte betrugen 0,0838, 0,0449, 0,0443 und 0,1180. Um die Wahrscheinlichkeit einer zufälligen Übereinstimmung beider Proben zu errechnen, müssen all diese Werte miteinander multipliziert werden. Das Resultat beträgt 0,00000218, und die Wahrscheinlichkeit einer zufälligen Übereinstimmung beider Proben liegt im vorliegenden Fall also bei knapp 1:500000. Dieser Wert ist so gering, dass eine Verwechslung der Proben praktisch ausgeschlossen werden kann.

Wie aber ist zu erklären, dass im Vorbiopsat ein Basalzellkarzinom und im Nachexzidat ein Melanoma in situ gefunden wurde? Ein Teil der Erklärung liegt in der Rückbildungstendenz von Basalzellkarzinomen. Regressionszeichen in Form tumorfreier Fibrosezonen inmitten des Tumors sind bei unbehandelten Basalzellkarzinomen ein häufiger Befund. Dies gilt auch für Nekrosen innerhalb der Tumorzellverbände. Der fortlaufende Untergang von Einzelzellen und ganzen Tumorzellverbänden erklärt die scheinbare »Multizentrizität« vieler Basalzellkarzinome ebenso wie deren langsames Wachstum trotz hoher Proliferation. Im Anschluss an eine Teilbiopsie wird die Rückbildungstendenz durch die Entzündung und die Alteration des Tumorstromas, von dem Basalzellkarzinome abhängig sind, erheblich verstärkt. In Nachexzidaten finden sich oft kleine Tumorreste mit zahlreichen Einzelzellnekrosen, die von Entzündungszellen umgeben und durchsetzt werden. Noch häufiger sind überhaupt keine Tumorreste nachweisbar.[3] Nach Literaturangaben liegt die Rate tumorfreier Nachexzidate nach Probebiopsie eines Basalzellkarzinoms bei 20%.[4] Wenn zum Zeitpunkt der Nachexzision klinisch keine Tumorreste mehr erkennbar waren, wie im vorliegenden Fall, waren bei einem Drittel der Nachexzidate auch histopathologisch keine Tumorreste nachweisbar, obwohl die Nachexzidate vollständig aufgeschnitten wurden.[5] Je länger die Probebiopsie zurückliegt, desto seltener finden sich im Nachexzidat Tumorreste, da die Regression fortschreitet.[3] Insofern ist der fehlende Nachweis von Resten des Basalzellkarzinoms im vorliegenden Fall, in dem die Nachexzision erst nach zwei Monaten vorgenommen wurde und klinisch keine Tumorreste mehr erkennbar waren, nicht überraschend.

Auch der unerwartete Nachweis eines Melanoma in situ ist keine Rarität. In den frühesten Stadien sind Neoplasien nicht anhand ihrer Zellvermehrung zu erkennen, sondern nur anhand von Begleitphänomenen. Bei initialen Plattenepithelkarzinomen, wie der solaren Keratose, kann dies eine Störung der Verhornung sein, die zur Schuppung führt, beim superfiziellen Basalzellkarzinom eine Weitstellung der Blutgefäße im Stroma. Bei Melanomen ist es die Pigmentierung. Wegen der Pigmentbildung sind Melanome oft bereits in einem Stadium erkennbar, in dem jede andere Neoplasie unbemerkt bliebe. Ist die Pigmentbildung allerdings gering, wie im vorliegenden Fall, entziehen sich Melanome der klinischen Erkennung, bis sie so weit fortgeschritten sind, dass sie als Papel in Erscheinung treten. Dann liegen in der Regel bereits Nester in der Dermis vor. Eine Proliferation von Einzelmelanozyten und kleiner Nester an der Junktion ist ohne begleitende Pigmentvermehrung nicht zu bemerken.

Dies war beim hier beschriebenen Patienten der Fall. Die Besonderheit des Falles, die zum Verdacht auf eine Präparateverwechslung Anlass gab, waren jedoch nicht nur der unerwartete Nachweis eines Melanoma in situ und das Fehlen von Resten eines Basalzellkarzinoms, sondern die Kombination dieser beiden Phänomene. Das Melanoma in situ entstand in unmittelbarer Nachbarschaft des Basalzellkarzinoms, und eine solche Assoziation ist sehr selten. In einer großen Studie wurden unter 78.000 kutanen Neoplasien lediglich 11 Fälle gefunden, in denen eine Kombination eines Basalzellkarzinoms mit einem Melanom vorlag.[6] Diese geringe Zahl spricht angesichts der Häufigkeit von Basalzellkarzinomen und Melanomen für eine zufällige Koinzidenz und gegen einen pathogenetischen Zusammenhang. Für diese Einschätzung spricht auch, dass in der Mehrzahl der beschriebenen Fälle die beiden Tumorkomponenten scharf voneinander abgrenzbar waren. Nur in wenigen Fällen lag eine Durchsetzung des Basalzellkarzinoms mit Melanomzellen vor. Die letztgenannten Fälle wurden als *»combined MM-BCC tumor, intermingled type«* vom häufigeren *»combined MM-BCC tumor, collision type«* abgegrenzt.[7]

Beim hier beschriebenen Patienten kann nicht einmal sicher vom »Kollisionstyp« die Rede sein, da eine Koinzidenz von Basalzellkarzinom und Melanoma in situ weder im Primär- noch im Nachexzidat beobachtet wurde. Ob die beiden Läsionen ineinander übergingen oder nur dicht nebeneinander gelegen waren, war nicht zu entscheiden. Immunhistochemische Untersuchungen des Vorbiopsates mit monoklonalen Antikörpern gegen melanozytäre Antigene (Melan-A, anti-Tyrosinase, S100-Protein) ließen keine Melanozytenvermehrung erkennen. Das Melanom, das im Nachexzidat zur Darstellung kam, war offensichtlich noch sehr klein. Nachdem eine Präparateverwechslung ausgeschlossen worden war, wurde eine weitere Nachexzision durchgeführt, und in diesem zweiten Nachexzidat waren in zahlreichen Stufenschnitten weder Reste des Melanoma in situ noch des Basalzellkarzinoms nachweisbar.

Literatur

1 Hunt JL. Identifying cross contaminants and specimen mix-ups in surgical pathology. Adv Anat Pathol 2008; 15: 211–7.

2 Banaschak S, Sibbing U, Brinkmann B. Identifizierung von Gewebsproben bei Verdacht auf Materialvertauschung. Pathologe 1997; 18: 385–9.

3 Weyers W, Diaz C, Weyers I, Borghi S. Nichts mehr drin. Das Mysterium des tumorfreien Nachexzidates. Pink & blue 2003; 17: 17–22.

4 Swetter SM, Boldrick JC, Pierre P, Wong P, Egbert BM. Effects of biopsy-induced wound healing on residual basal cell and squamous cell carcinomas: rate of tumor regression in excisional specimens. J Cutan Pathol 2003; 30: 139–146.

5 Holmkvist KA, Rogers GS, Dahl PR. Incidence of residual basal cell carcinoma in patients who appear tumor free after biopsy. J Am Acad Dermatol 1999; 41: 600–605.

6 Piérard GE, Fazaa B, Henry F, Kamoun MR, Piérard-Franchimont C. Collision of primary malignant neoplasms on the skin: the connection between malignant melanoma and basal cell carcinoma. Dermatology 1997; 194: 378.

7 Braun-Falco M. Combined malignant melanoma and basal cell carcinoma tumor of the intermingled type. J Cutan Pathol 2007; 34: 731–5.

Für Sie referiert

Qualitätskontrollen greifen in der Medizin immer weiter um sich, von der Zertifizierung medizinischer Zentren bis hin zur Fortbildungsverpflichtung niedergelassener Ärzte, die über ein Punktesystem kontrolliert wird. Im Zuge dieser Entwicklung wird auch der **Erfassung von Diagnose- und Behandlungsfehlern bei der dermatologischen Versorgung** größere Aufmerksamkeit geschenkt. Dermatologen der Harvard Medical School in Boston haben auf drei verschiedenen Kongressen 150 Ärzte, die an amerikanischen Hautkliniken tätig sind, nach Fehlern befragt, die sich in der jüngeren Vergangenheit in ihrem Arbeitsumfeld ereignet hatten. 148 Ärzte gaben Fehler zu Protokoll, die nach eigener Einschätzung meist selten waren (85% höchstens einmal im Jahr) und in der Regel (86%) ohne schwere Folgen blieben. 41% der Fehler geschahen im Rahmen der Diagnostik, 44% bei der Behandlung von Patienten. 90% der Untersuchung- und Diagnostikfehler betrafen Biopsien, und als häufigste Fehlerquelle überhaupt erwiesen sich eine falsche Beschriftung auf dem Versandgefäß oder eine Fehlinformation auf dem Begleitschein. Zu den häufigsten Behandlungsfehlern zählten eine fehlerhafte Medikation, Verbrennungen im Rahmen der Phototherapie sowie mit immerhin 3% die Verwechslung der Körperseite bei einem operativen Eingriff (Watson AJ et al.; J Am Acad Dermatol 2013; 68: 729–37).

Die histopathologische Diagnose maligner Neoplasien beruht auf deren Architektur und Zytologie. Die Tumorarchitektur ist in der Regel zuverlässiger, da sie das biologische Verhalten eines Tumors im Gewebe unmittelbar widerspiegelt. Unregelmäßiges Wachstum, schmale oder bizarr konfigurierte Zellverbände, die vorbestehende Strukturen infiltrieren, Einbrüche in Lymph- und Blutgefäße – all dies sind direkte Korrelate malignen Verhaltens: der Tumor wird sozusagen auf frischer Tat ertappt. In frühen Stadien sind diese Zeichen aber noch nicht erkennbar, und die Diagnose beruht fast ausschließlich auf zytologischen Veränderungen, wie Kernatypien und Mitosen. Diese Veränderungen sind weniger aussagekräftig, da sie auch bei entzündlichen oder regenerativen Prozessen, wie in Narben oder am Rande von Ulcera, beobachtet werden. An der Ackerman Academy of Dermatopathology in New York wurden wichtige **zytologische Kriterien zur Diagnose früher Plattenepithelkarzinome auf ihre Aussagekraft hin überprüft**. Fälle von Morbus Bowen, solarer Keratose und früh-invasivem Plattenepithelkarzinom wurden mit Biopsaten von spongiotischen Dermatitiden, Psoriasis, entzündeten seborrhoischen Keratosen, benignen lichenoiden Keratosen und Lichen simplex chronicus verglichen. Die höchste Aussagekraft zur Erkennung früher Karzinome hatten unregelmäßig konfigurierte Kerne, eine erhöhte Kern-Zytoplasma-Relation, prominente Nucleoli, dicht gedrängt liegende Kerne und hyperchromatische Kerne. Demgegenüber hatten Mitosen, Einzelzellnekrosen und ein klumpiges Chromatinmuster nur geringe Bedeutung. Atypische Mitosen (mit tri- oder multipolaren anstelle von bipolaren Spindelfiguren) erwiesen sich zwar als gute Indikatoren maligner Neoplasien, waren aber auch bei diesen nur selten anzutreffen (Malhotra S et al.; J Cutan Pathol 2013; 40: 371–8).

Viele Naevi und Melanome weisen aktivierende Mutationen im BRAF-Gen auf, von denen die $BRAF^{V600E}$-Mutation die mit Abstand häufigste ist. Bei Melanomen ist die Mutation insofern relevant, als mit Vemurafenib ein BRAF-Inhibitor zur Verfügung steht, der bei systemischer Gabe zu einer zeitlich begrenzten Tumorrückbildung führt. Der Nachweis der BRAF-Mutation erfolgt meist durch molekulare Analyse. Inzwischen ist jedoch auch ein monoklonaler **Antikörper gegen das mutierte BRAF V600E-Antigen** verfügbar. Dessen Sensitivität und Spezifität wurden von einer Arbeitsgruppe aus New York und Heidelberg überprüft, wobei die Ergebnisse der immunhistochemischen und molekularen Analyse stets übereinstimmten. Bei der immunhistochemischen Analyse wurde jedoch deutlich, dass einige Melanome sowohl BRAF-positive als auch BRAF-negative Zellpopulationen aufweisen. Der Nachweis heterogener Zellpopulationen und die rasche Durchführbarkeit an kleinen Gewebeproben ist ein Vorteil des immunhistochemischen Nachweises. Die Heterogenität erklärt auch Differenzen im Mutationsstatus zwischen Primärtumoren und Metastasen. Bei metastasierten Melanomen sollten zur BRAF-Analyse daher die Metastasen und nicht die Primärtumoren herangezogen werden (Busam KJ et al.; Am J Surg Pathol 2013; 37: 413–20).

Memories

Josef Jadassohn – 150 Jahre

Kaum ein Dermatologe hat die Entwicklung des Fachgebietes im deutschsprachigen Raum stärker beeinflusst als Josef Jadassohn. Dieser Einfluss lässt sich nicht an einer herausragenden Pioniertat messen, wie dies für Joseph Jakob Plenck gilt, der die Effloreszenzen benannte und dadurch die Grundlage für die morphologische Klassifikation von Hautkrankheiten durch Willan und Bateman schuf, Ferdinand Hebra, der Hautkrankheiten nach allgemein-pathologischen Gesichtspunkten klassifizierte und die Dermatologie als eigenständige Disziplin in den medizinischen Fächerkanon eingliederte, oder Paul Gerson Unna, der die externe Dermatotherapie und Dermatohistopathologie auf eine feste wissenschaftliche Grundlage stellte. Der Einfluss, den Joseph Jadassohn auf das Fachgebiet nahm, war diffuser. Er baute nicht am Fundament, auch nicht am Fundament großer Nebengebäude, wie Paul Gerson Unna dies tat, sondern am ersten Stock, dessen Gestaltung er an verschiedenen Stellen prägte. Darüber hinaus brachte er, ebenso wie Hebra und Unna, eine Schule von Baumeistern hervor, die mit ihm selbst am ersten Stock und nach ihm an weiteren Stockwerken arbeiten sollten.



▲ *Joseph Jadassohn (1863 – 1936)*

Josef Jadassohn wurde vor 150 Jahren, am 10. September 1863, als Sohn eines jüdischen Kaufmanns im schlesischen Liegnitz geboren. Nach seiner Schulzeit in Liegnitz studierte er Medizin in Göttingen, Breslau, Heidelberg und Leipzig und legte im Frühjahr 1886 in Breslau sein medizinisches Staatsexamen ab. In Breslau, das nur knapp 80 km von seiner Vaterstadt Liegnitz entfernt lag, hatten es ihm vor allem die Vorlesungen von Julius Cohnheim angetan, der mittels Intravitalmikroskopie erstmals die Migration von Leukozyten durch Gefäßwände nachweisen konnte. Diese funktionelle Pathologie, die es ermöglichte, Vorgänge auf zellulärer Ebene zu erfassen und dadurch Einblicke in die Pathogenese von Krankheiten zu gewinnen, eröffnete der medizinischen Forschung ein neues, faszinierendes Tätigkeitsfeld, an dem Jadassohn teilhaben wollte. So zögerte er, als der Leiter der Breslauer Hautklinik, Albert Neisser, ihm eine Assistenzarztstelle anbot, die er *»nicht ohne ein stilles Bedauern«* annahm, allerdings schon damals im Bewusstsein, *»dass auch auf dem Gebiet der Dermatologie die allgemein-pathologischen Fragen fruchtbar studiert werden könnten.«* Rückblickend erklärte Jadassohn, diese Hoffnung habe ihn *»nicht getäuscht – und gerade darum habe ich es nicht bedauert, Dermatologe geworden zu sein.«*[1]

Nach Absolvierung einer einjährigen Militärzeit trat Jadassohn im Frühjahr 1887 seine Stelle im *»stark pulsierenden wissenschaftlichen Leben«* der Klinik von Albert Neisser an, die zehn Jahre zuvor auf Betreiben Heinrich Köbners als erste eigenständige dermatologische Universitätsklinik im deutschen Reich gegründet worden war und auf Jahrzehnte hinaus ihre führende Stellung behalten sollte.[1] Zu Jadassohns Co-Assistenten zählten mehrere Männer, die die deutsche Dermatologie der nächsten Jahrzehnte prägten, wie Karl Herxheimer, Eduard Jacobi und Eugen Galewsky. Entspre-

chend breit war das Spektrum der wissenschaftlichen Aktivitäten, das von Arbeiten mit klinischem Schwerpunkt über bakteriologische Arbeiten, wie dem von Neisser selbst im Jahre 1879 erbrachten erstmaligen Nachweis des Erregers der Gonorrhoe, der ersten färberischen Darstellung des Leprabazillus, serologischen Studien und Impfversuchen, bis hin zu rein histopathologischen Untersuchungen reichte, wie einer Arbeit über Xanthome, in der Karl Touton 1885 die nach ihm benannten Riesenzellen beschrieb. Die Breite der Forschung mit gegenseitiger Befruchtung unterschiedlicher Arbeitsgruppen sollte Jadassohns weitere wissenschaftliche Tätigkeit prägen.

Im Anschluss an seine Assistentenzeit unternahm Jadassohn 1892 eine mehrmonatige Studienreise, die ihn unter anderem nach Kopenhagen, Brüssel und Paris führte. Dabei beschäftigte er sich vor allem mit Regelungen zur Prophylaxe der Geschlechtskrankheiten. In Paris wurde Ernest Besnier zu seinem *»zweiten dermatologischen Lehrer«*; außerdem knüpfte er Freundschaften mit Louis Brocq und Jean Darier.[1] Nach seiner Rückkehr wurde Jadassohn mit der Leitung von Neissers alter Hautklinik am Breslauer Allerheiligenspital betraut, die als selbständige Abteilung erhalten blieb, während Neisser selbst in die nach seinen Angaben neuerbaute Universitäts-Hautklinik umzog, die im August 1892 feierlich eröffnet wurde.[2]

Das umfangreiche Material seiner Abteilung nutzte Jadassohn zu zahlreichen klinischen und histopathologischen Studien. Angeregt von Unnas Beschreibung der »Plasmazellen« beim Lupus vulgaris, studierte Jadassohn diese Zellen bei vielen Dermatosen und stellte fest, dass sie *»ein ganz ausserordentlich verbreitetes Element bei allen möglich pathologischen Processen«* seien, von der Syphilis bis hin zu Karzinomen, mit der Ausnahme von Läsionen, *»bei denen ein ganz acuter Vereiterungsprocess vorhanden war.«* Unna hatte die Plasmazellen mit den Epitheloidzellen im Zentrum von Tuberkeln identifiziert und sie als Vorläufer der mehrkernigen Riesenzellen betrachtet, während es Jadassohn gelang, *»nebeneinander die bisher als epithelioide beschriebenen und die Plasmazellen zu demonstrieren. Die ersteren nehmen meist (mit und ohne Riesenzellen) das Centrum der Knötchen ein, die letzteren finden sich an der Peripherie.«*[3] Im Jahre 1892 beschrieb Jadassohn eine Patientin mit kleinfleckigen Rötungen an den Streckseiten der Arme, die in umschriebene Atrophien mit Verlust elastischer Fasern in der mittleren Dermis mündeten. Jadassohn betonte, *»dass überall dem Untergang der elastischen Substanz ein wenn auch nur sehr leichter chronischer Infiltrationsprocess vorangeht.«* Retrospektiv am ehesten als Manifestation eines Lupus erythematosus einzuordnen, fand das Krankheitsbild unter dem Namen »Anetodermia erythematosa Jadassohn« Eingang in die Literatur.[4] Im Jahre 1894 berichtete Jadasohn auf dem 4. Kongress der Deutschen Dermatologischen Gesellschaft in Breslau erstmals *»über ein eigenartiges psoriasiformes und lichenoides Exanthem,«* das fünf Jahre später von Fritz Juliusberg den Namen »Pityriasis lichenoides chronica« erhielt.[5]

Im Jahre 1895 gab Jadassohn im Rahmen einer Studie über systematisierte Naevi die Erstbeschreibung des Naevus sebaceus. Als wichtigste histopathologische Merkmale bezeichnete er *»Partien mit papillärer Hypertrophie des Epithels und starker Verhornung«*, *»Stränge von dicht gedrängten kleinen Rundzellen, mit intensiv färbbarem Kern«*, was sich vielleicht auf Zellen mit germinativer follikulärer Differenzierung bezog, und *»colossale Massen von Talgdrüsenläppchen.«* Er erwähnte auch, dass *»stärkere Haare … nicht sichtbar«* und Lanugohaare *»nur sehr spärlich vorhanden«* seien. Darüber hinaus war Jadassohns Klassifizierung der Läsionen zutreffend. Er betonte, dass die Talgdrüsen *»an sich normal und nur in ihrer Größe und Massenhaftigkeit für die betreffende Stelle der Haut abnorm sind. … Die Talgdrüsen-Naevi,«* so Jadassohn, *»sind demnach an sich weder Adenome noch Hyperplasien der Talgdrüsen, sondern beruhen auf einer abnormen Keimesanlage. Einen pathologisch-anatomischen Namen für solche Gebilde besitzen wir nicht.«*[6] Der Begriff »Hamartom«

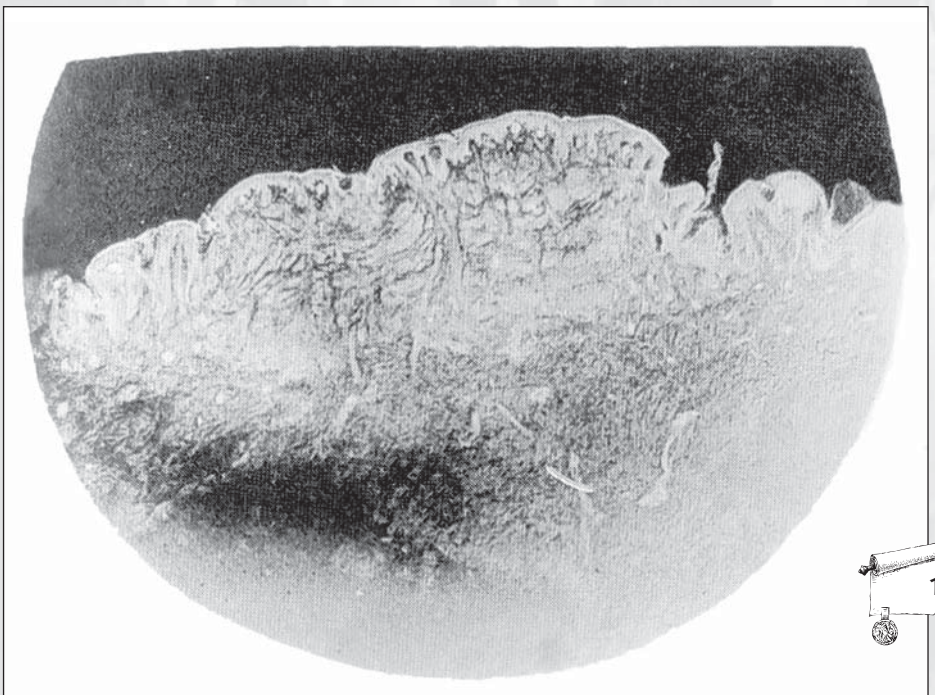

► *Abbildung aus Jadassohns Originalbeschreibung des Naevus sebaceus. Sie zeigt eine leichte Verbreiterung und Auffaltung der Epidermis sowie vermehrt Talgdrüsen. Diagnostische Zeichen eines Naevus sebaceus sind auf diesem Negativ allerdings nicht sicher erkennbar.*

wurde erst 1904 vom Pathologen Eugen Albrecht geprägt.[7]

Jadassohn versuchte stets, Einzelbeobachtungen in einen größeren Zusammenhang zu stellen und vom Besonderen auf das Allgemeine zu schließen. Beispielhaft dafür waren unerwünschte Arzneimittelreaktionen, die wegen der zunehmenden Verwendung differenter chemischer Stoffe immer öfter beobachtet wurden. Bekannt war, dass Menschen sehr unterschiedlich auf solche Stoffe reagieren. Bereits 1870 hatte Tilbury Fox festgestellt, dass, *»wenn man eine Anzahl von Personen nimmt und ihre Haut denselben lokalen Irritantien aussetzt, einige ein Ekzem entwickeln und andere nicht.«*[8] Auch bei Reaktionen auf systemisch verabreichte Medikamente waren individuelle Unterschiede bekannt. Klinisch bedeutsam waren, wie Jadassohn 1895 hervorhob, *»nur diejenigen Arzneiwirkungen auf die Haut…, welche aussergewöhnlich, unerwartet sind und daher eine besondere Idiosynkrasie voraussetzen.«*[9] Die pathophysiologischen Grundlagen lagen aber noch im Dunkeln; allergische und toxische Reaktionen wurden ebenso wenig unterschieden wie die *»nach äusserem Arzneigebrauch auftretenden Dermatosen von den nach innerer Medication erscheinenden.«*[9] Zwar hatte Köbner 1877 *»alle durch wirkliche Resorption von Medicamenten«* verursachten Hautveränderungen als *»Arznei-Exantheme«* von Reaktionen auf äußerlich verabreichte Substanzen getrennt,[10] doch die Grenzen blieben unscharf, und noch 1893 wurde vom Berliner Pharmakologen Louis Lewin die Bedeutung des Applikationsweges in Abrede gestellt.

Vor diesem Hintergrund zeigte Jadassohn großes Interesse an unerwünschten Nebenwirkungen bei der Behandlung seiner eigenen Patienten. So entwickelte eine Frau, die er wegen einer Pedikulose mit einer Quecksilber-haltigen Salbe therapierte, eine Dermatitis, während sie Quecksilber bei systemischer Verabreichung vertrug. Ein anderer Patient reagierte auf Quecksilber sowohl bei innerlicher als auch bei äußerlicher Applikation. Zur Klärung der Frage, wie sich *»Personen, welche eine Idiosynkrasie gegen ein Mittel nachgewiesenermassen haben, gegen die verschiedenen Applikationsmethoden dieses Mittels«* verhalten, führte Jadassohn systematische Studien durch, über die er erstmals auf dem 5. Kongress der Deutschen Dermatologischen Gesellschaft 1895 in Graz berichtete. Dabei wies er nicht nur auf Unterschiede in den Reaktionen auf innerliche und äußerliche Gabe desselben Mittels hin, sondern auch auf Unterschiede in Abhängigkeit vom Applikationsort, wie Schleimhaut, gesunde äußere Haut oder verletzte Haut. Zudem stellte Jadassohn fest, *»dass zuerst eine gewisse Cumulation notwendig war, um die Idiosynkrasie gleichsam zu wecken, die sich später schon gegenüber der ersten Dose geltend machte.«* Jadassohn applizierte die Substanzen äußerlich auf Leinenläppchen, und diese »Läppchenprobe« wurde zur Grundlage des Epikutantests.[9]

Im Jahre 1896 stellte Jadassohn eine neue Klassifikation von Hautkrankheiten vor, die vornehmlich auf ätiologischen Gesichtspunkten beruhte. Jadassohn begründete dies damit, *»dass von allen Momenten, die bei der Charakterisierung der Krankheiten in Frage kommen, das ätiologische dasjenige ist, welches das klinische und anatomische Bild und den Verlauf der meisten Affektionen am stärksten beeinflusst. … Wo das ätiologische Prinzip nicht durchzuführen ist, weil uns die Kenntnis der Ätiologie noch ganz fehlt, oder weil das ursächliche Moment in der That für das Gesamtbild der Krankheit irrelevant ist und verschiedene Ursachen zu demselben Resultate führen, da tritt das anatomische und das pathologisch-anatomische Prinzip in sein Recht.«* Jadassohn klassifizierte Hautkrankheiten also nach verschiedenen Gesichtspunkten. Er räumte ein, dass *»ein ätiologisches System nicht vollständig durchführbar ist und es vielleicht nie sein wird,«* glaubte aber, *»dass ein System nicht auf Kosten der natürlichen Zusammengehörigkeit der einzelnen Krankheiten die theoretische Forderung prinzipieller Einheitlichkeit befolgen soll.«*[11] Dieser Einschätzung schlossen fast alle späteren Autoren an, wenn sie Hautkrankheiten einteilen wollten.

Jadassohn machte sich durch diese und andere Arbeiten rasch einen Namen. Als aufgehender Stern in der Dermatologie erhielt er 1896, 33jährig und noch nicht habilitiert, einen Ruf in die Schweiz, wo er als Nachfolger des nach Berlin gewechselten Edmund Lesser Leiter der Universitäts-Hautklinik in Bern wurde. Im gleichen Jahr heiratete er Margarete Kern, die ihn fortan als Mitarbeiterin und Sekretärin auch in seiner beruflichen Tätigkeit unterstützte. 1897 wurde der gemeinsame Sohn Werner geboren, der sich 1928 in Zürich für Dermatologie habilitierte und 1946 die Leitung der Universitäts-Hautklinik in Genf übernahm. Im Jahr 1904 kam die Tochter Hilde zur Welt.[12]

Als Jadassohns seinen Dienst in Bern antrat, war die Hautklinik räumlich und finanziell schlecht ausgestattet. Dennoch gelang es Jadassohn, als einer der ersten die jeweils modernsten Therapieverfahren zu etablieren, von der Phototherapie des Lupus vulgaris bis hin zur Salvarsanbehandlung der Syphilis. Das Streben nach einer effektiven Therapie lag der ätiologisch ausgerichteten Sichtweise Jadassohns zugrunde. In seiner täglichen Arbeit als Arzt und als Forscher war er bemüht, *»über der Haut den Menschen nicht zu vergessen.«*[1] Er begeisterte sich für die *»biologische Umstellung«* der Dermatologie von einer deskriptiven Wissenschaft zur funktionellen Pathologie und erklärte im Rückblick, *»es war eine Lust, in dieser Zeit dermatologisch zu leben und zu arbeiten.«*[1] Dem Trend der Zeit folgend, entwickelte er ein besonderes Interesse an Hautveränderungen, aus denen sich Störungen des Gesamtorganismus ableiten ließen. Jadassohns Credo, *»keine auch nur mögliche Beziehung zwischen der Haut und dem übrigen Organismus darf vernachlässigt werden, selbst nicht bei den anscheinend äußerlichsten Dermatosen,«*[1] schlug sich in zahlreichen Publikationen nieder, zum Beispiel über Arzneimittelraktionen (1900),[13] Hautkrankheiten bei Stoffwechsel-Anomalien (1905)[14] und Toxikodermien (1905).[15] Als Toxikodermie definierte Jadassohn Dermatosen *»durch solche unorganisierte Stoffe, welche weder durch Lebewesen am Orte der Erkrankung produziert, noch durch Tiere unmittelbar in den Körper hineingebracht werden«* und grenzte damit toxisch-irritative und allergische

Reaktionen von infektiös bedingten Dermatosen ab.[15] Erst 1930 wurden vom Wiener Dermatologen Alfred Perutz toxische und allergische Reaktionen als *»Toxikodermien«* und *»Allergodermien«* gegen den Widerstand Jadassohns nomenklatorisch voneinander getrennt.[16]

Besonderes Interesse zeigte Jadassohn an der Tuberkulose, deren Hauterscheinungen er 1907 im Handbuch der Hautkrankheiten von Franz Mracek umfassend darstellte.[17] Zusammen mit seinem Schüler Felix Lewandowski untersuchte er in Tierexperimenten die Einflüsse des Immunsystems auf den Verlauf der Tuberkulose und erweiterte den Begriff der Tuberkulide, die er im Unterschied zu Boeck, Hallopeau und Klingmüller nicht auf Tuberkulotoxine zurückführte, sondern auf eine Aussaat abgeschwächter oder toter Bakterien bei guter Immunitätslage. Darüber hinaus berichtete er immer wieder über seltene Hautkrankheiten, wie im Jahre 1901 *»über eine eigenartige Erkrankung der Nasenhaut bei Kindern.«* Diese war klinisch durch *»eine ziemlich intensive, leicht wegdrückbare, nicht scharf begrenzte Rötung ... und minimale Papeln, eventuell auch Pustelchen«* gekennzeichnet. Im betroffenen Bereich bestand eine Hyperhidrose. Histopathologisch beschrieb Jadassohn eine *»Erweiterung der Schweissdrüsenausführungsgänge«* und lymphoplasmazelluläre Infiltrate, die *»besonders stark entwickelt um die Schweissdrüsenausführungsgänge gelagert«* waren. Innerhalb weniger Jahre wurde Jadassohns Beschreibung von vielen anderen Autoren bestätigt. Die Erkrankung fand unter dem von Jadassohn geprägten Namen »Granulosis rubra nasi« Eingang in die Literatur.[18]

Die wissenschaftlichen Aktivitäten Jadassohns fanden breite Anerkennung. 1903 erfolgte seine Beförderung zum ordentlichen Professor, und im Jahre 1906 wurde die Berner Hautklinik mit der Durchführung des 9. Kongresses der Deutschen Dermatologischen Gesellschaft betraut. Auf diesem Kongress wurden mehrere Krankheitsbilder von Jadassohn und seinen Mitarbeitern erstmals beschrieben. Jadassohn selbst stellte zwei Kinder vor, *»die bald nach der Geburt Blasen an den Vorderarmen und Unterschenkeln bekommen haben. Im Laufe der späteren Jahre bildete sich eine Pigmentanomalie aus, die bei der Großmutter und ihrem Bruder besteht.«* Dies war die erste Beschreibung der Incontinentia pigmenti.[19] Bei drei Männern schilderte Jadassohn eine *»eigentümliche Furchung, Erweiterung und Verdickung der Haut am Hinterkopfe«*, für die Unna ein Jahr später den Namen »Cutis verticis gyrata« prägte.[20] Zwei weitere Erstbeschreibungen wurden von Jadassohns Assistenten Max Tièche und Felix Lewandosky beigesteuert. Tièche berichtete »über benigne Melanome (›Chromatophorome‹) der Haut – ›blaue Naevi‹.« In einem ausführlichen Artikel, der noch im gleichen Jahr erschien, wies Tièche darauf hin, Jadassohn, dem diese *»Art von dunkelblauen Flecken auf der Haut ... schon längst als eigentümlich aufgefallen waren und die er nur einem allgemeinen Eindruck folgend als ›blaue Naevi‹ zu bezeichnen pflegte,«* habe ihn zu der Studie angeregt. Die blaue Farbe der Naevi erklärte er zutreffend mit der tiefen Lokalisation des Pigments und dessen Fehlen in Epidermis und oberer Dermis.[21] Felix Lewandowski beschrieb zusammen mit Jadassohn *»eigenartige Verhornungsanomalien«* bei einer 15jährigen Patientin, die er als »Pachyonychia congenita« bezeichnete, gekennzeichnet durch palmoplantare Hyperkeratosen mit Hyperhidrose, disseminierte follikuläre Hyperkeratosen, eine Leukokeratosis linguae sowie die namensgebende Verdickung und Verhärtung sämtlicher Nagelplatten. Letztere waren so *»hochgradig verdickt und so hart, dass sie mit der Schere nicht abgeschnitten werden können, sondern dass der Vater sie mit Hammer und Meißel abtragen muss.«*[22]

Der Kongress, zu dem Gäste aus dem In- und Ausland kamen, erhöhte das Ansehen der Berner Hautklinik und trug dazu bei, dass in den folgenden Jahren fast immer zwei oder drei Ausländer als Volantärassistenten an der Klinik wissenschaftlich arbeiteten und dort ihre Spezialausbildung erhielten. Darüber hinaus hatte Jadassohn anfangs zwei und später vier festangestellte Assistenten. Zu Jadassohns Berner Schülern zählten mehrere Dermatologen, die später weltweit bekannt wurden, wie Felix Lewandowski, der 1914 Jadassohns Buch zur Tuberkulose der Haut neu bearbeitete, 1916 Klinikchef in Basel wurde und 1917 den Lupus miliaris disseminatus faciei sowie 1922 zusammen mit Wilhelm Lutz die Epidermodysplasia verruciformis beschrieb, Wilhelm Lutz, der über 20 Jahre lang die Baseler Hautklinik leitete und neben der Epidermodysplasia verruciformis auch die Elastosis perforans serpiginosa beschrieb, Oskar Naegeli, der als Nachfolger Jadassohns die Berner Hautklinik leitete und 1927 die Erstbeschreibung des Naegeli-Franceschetti-Syndroms gab, und Bruno Bloch, der den Epikutantest weiterentwickelte, durch Einführung der Dopa-Reaktion das Studium melanozytärer Neoplasien und anderer Pigmentveränderungen belebte, gemeinsam mit Marion B. Sulzberger die Incontinentia pigmenti genauer beschrieb und der Züricher Hautklinik als ihr erster Klinikchef zu weltweiter Anerkennung verhalf. Durch Heranbildung einer ganzen Reihe von Schülern wurde Josef Jadassohn zum wichtigsten Katalysator der Schweizer Dermatologie. Dies schlug sich auch in der Gründung der Schweizerischen Gesellschaft für Dermatologie und Venerologie im Jahre 1913 nieder, an der Jadassohn als Vizepräsident wesentlichen Anteil hatte.[12]

Nach 21 Jahren in der Schweiz akzeptierte Jadassohn im Jahre 1917 einen Ruf nach Breslau, wo er als Nachfol-

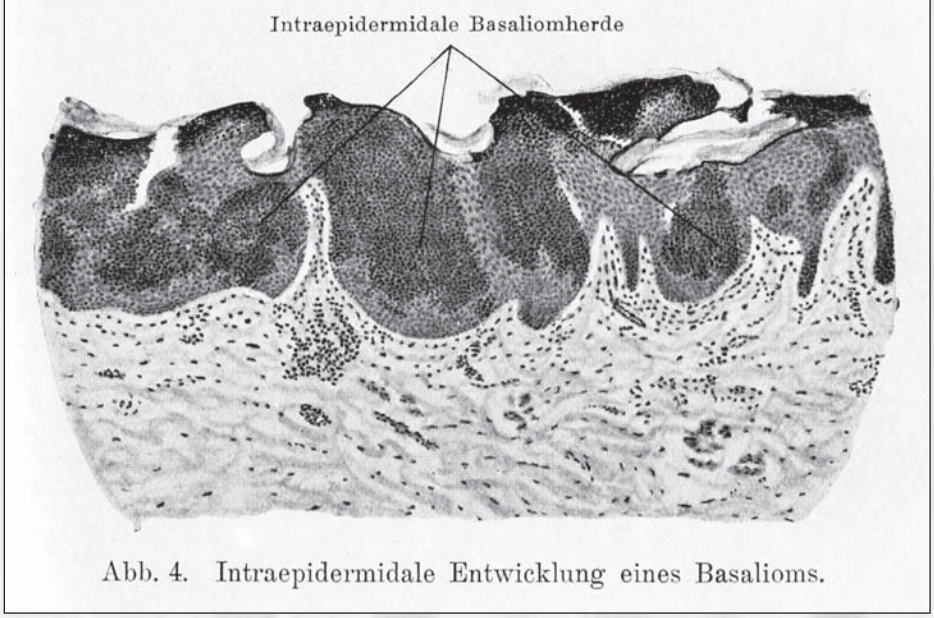

Abb. 4. Intraepidermidale Entwicklung eines Basalioms.

► *Abbildung aus Jadassohns Originalbeschreibung des »intraepithelialen Epithelioms«. Die Zeichnung spricht am ehesten für eine klonale seborrhoische Keratose, wurde von Jadassohn aber als »intraepidermidale Entwicklung eines Basalioms« interpretiert.*

ger seines verstorbenen Lehrers Albert Neisser die Leitung der Universitäts-Hautklinik übernahm. Mit seiner neuen Stellung war der Titel »Geheimrat« verbunden, mit dem Jadassohn fortan angesprochen wurde. In den folgenden fünfzehn Jahren gelang es Jadassohn, die führende Stellung der Breslauer Hautklinik zu festigen. Jadassohn wurde zum wichtigsten Vertreter der deutschen Dermatologie in den 20er Jahren des 20. Jahrhunderts. Im Jahre 1917 übernahm er zusammen mit Wilhelm Pick die Schriftleitung des »Archiv für Dermatologie und Syphilis«. 1921 gründete er das »Zentralblatt für Haut- und Geschlechtskrankheiten« als »Kongressorgan der Deutschen Dermatologischen Gesellschaft«, in dem Referate in knapper Form wiedergegeben wurden. Zudem war er Mitherausgeber der Zeitschriften »Dermatologische Wochenschrift«, »Klinische Wochenschrift«, »Medizinische Klinik« und »Zeitschrift zur Bekämpfung der Geschlechtskrankheiten«. Im Jahre 1922 trat Jadassohn die Nachfolge des verstorbenen Alfred Blaschko als Vorsitzender der Deutschen Gesellschaft zur Bekämpfung der Geschlechtskrankheiten an und hatte maßgeblichen Anteil an der Entwicklung und Verabschiedung des Gesetzes zur Bekämpfung der Geschlechtskrankheiten im Jahre 1927. Ein Jahr später wurde er Vorsitzender der neu eingesetzten Syphilis-Kommission im Hygiene-Komitee des Völkerbundes. Außerdem war er Schrift- und Kassenführer der Deutschen Dermatologischen Gesellschaft.[12]

Eigene Beobachtungen publizierte Jadassohn in seiner Breslauer Zeit nur noch selten. Im Jahre 1926 beschrieb er im Rahmen einer »Demonstration von selteneren Hautepitheliomen« einen verrukösen Tumor, der durch umschriebene Nester von Zellen mit kleinen, dunklen Kernen innerhalb der Epidermis gekennzeichnet war.[23] Eine ähnliche Beobachtung hatte Max Borst bereits 1904 bei einem spinozellulären Karzinom der Lippe mitgeteilt. Die klonale Proliferation epithelialer Tumorzellen mit Ausbildung umschriebener intraepithelialer Zellnester wurde anfangs als eigenständige Neoplasie betrachtet und als »intraepitheliales Epitheliom Borst-Jadassohn« bezeichnet, ehe sich die Erkenntnis durchsetzte, dass das Phänomen unspezifisch ist und bei mehreren Neoplasien auftreten kann, wie bei Plattenepithelkarzinomen, Poromen und seborrhoischen Keratosen. Heute wird daher vom »Borst-Jadassohn-Phänomen« gesprochen. Der von Jadassohn publizierte Fall wurde von ihm selbst als *»intraepidermidale Entwicklung eines Basalioms«* interpretiert, stellte aber der histopathologischen Zeichnung zufolge am ehesten eine klonale seborrhoische Keratose dar.[23]

Als Leiter der Breslauer Hautklinik sah Jadassohn seine Aufgabe weniger darin, eigene Studien durchzuführen, als



► *Hautklinik der Universität Breslau, erbaut nach Plänen von Albert Neisser.*

◄ *Josef Jadassohn (Mitte) im Kreise seiner Assistenten bei der Vorstellung von Patienten im Hörsaal der Breslauer Hautklinik.*

Wege der dermatologischen Forschung aufzuzeigen und seine Mitarbeiter auf diesen Wegen zu leiten. Über Jahrzehnte hinweg führte er ein Notizbuch, in das er alle offenen Fragestellungen samt möglicher Ansatzpunkte zu deren Klärung eintrug und das er konsultierte, um neuen Mitarbeitern passende Projekte vorzuschlagen.[24] In den großzügigen Labors der Breslauer Klinik wurden von verschiedenen Arbeitsgruppen die unterschiedlichsten Fragestellungen bearbeitet. Max Jessner, der schon in Bern Jadassohns Assistent war und diesem dann als Oberarzt nach Breslau folgte, habilitierte sich 1922 mit einer experimentellen Studie über die Hautsporotrichose und arbeitete später an einer Vakzine gegen die kutane Leishmaniose. Hans Biberstein beschrieb als erster die Epithelhyperplasie bei Dermatofibromen, einschließlich der Entwicklung von Talgdrüsen und Follikelkeimen, und entwickelte eine Vakzinierung gegen Viruswarzen. Wilhelm Siegmund Frei habilitierte sich bei Jadassohn 1923 und beschrieb zwei Jahre später den Frei Test zum Nachweis des Lymphogranuloma inguinale durch intrakutane Injektion eines aus dem Eiter von Patienten gewonnenen Antigens. Rudolph Leopold Mayer widmete sich der Kontaktdermatitis, publizierte 1930 ein Buch über »das Gewerbeekzem« und erarbeitete zusammen mit Wilhelm Siegmund Frei erste Tabellen für Konzentrationen von Testsubstanzen im Epicutantest. Hans Martenstein habilitierte sich bei Jadassohn 1924 mit einer Arbeit »zur biologischen Wirkung ultravioletter Strahlen« und leitete anschließend die Strahlenabteilung der Klinik, ehe er 1930 die Leitung der Hautklinik des Stadtkrankenhauses Dresden-Friedrichstadt übernahm. Walter Freudenthal arbeitete vornehmlich histopathologisch, prägte Begriffe wie »Lichen amyloidosus« und »Keratoakanthom« und grenzte 1926 die solare Keratose von anderen Keratosen ab.

Weitere Assistenten Jadassohns in seiner Breslauer Zeit, die später weltweit bekannt wurden, waren Stephan Epstein, Karl Linser, Helen Ollendorff-Curth, Hermann Pinkus und Hermann Werner Siemens. Hinzu kamen viele ausländische Gastärzte, wie die Amerikaner Harold Cole und Marion B. Sulzberger, der Japaner Keizo Dohi, der Italiener Enzo Bizzozero, der Kroate Franjo Kogoj, der Rumäne Stefan Nicolau und der Spanier José Gay Prieto. Sie alle waren in die Patientenversorgung eingebunden, nahmen an den Vormittagsbesprechungen im Hörsaal teil, in denen Jadassohn zwischen 10.30 Uhr und 12.30 Uhr besonders interessante oder schwierige Fälle vorgestellt bekam, und erhielten bald nach ihrer Ankunft ein Forschungsprojekt zugeteilt.[24] Gay Prieto schrieb später über Jadassohns Klinik: *»Seine Klinik war eine Stätte, wohin aus aller Welt Studierende und Ärzte zusammenströmten, um dort mit Feuereifer, zum Teil bis in die Nacht, zu arbeiten und*

◄ *Die Fassade der Breslauer Hautklinik war mit Davidsternen verziert, da die jüdische Bevölkerung stark zur Finanzierung des Neubaus beigetragen hatte.*

von seinem Geist zu schöpfen. Stets war er gegenwärtig, wenn es galt, Zweifel zu lösen, Schwierigkeiten zu beheben. ... Ein Mann von seltener Freigebigkeit, ein wahrer, von eigener Idee erfüllter Chef, der seinen Schülern die Möglichkeit gewährte, das, was sie zum Teil mit seiner Hilfe gefunden, selbständig zu veröffentlichen.«[25]

Als kritischer Begleiter der Forschungsarbeiten in seiner Klinik wurde Jadassohn geschätzt und bewundert. Kein Gebiet war ihm fremd, von der Histopathologie bis zur Strahlenkunde, von der Mikrobiologie bis zur Zellkultur. Hermann Pinkus beschrieb Jadassohn als *»Meister der dermatologischen Untersuchung, der noch in den finstersten Ecken der Forschung Rat geben konnte, ohne seinen Weg zu verlieren.«*[26] Der Grund für diese besondere Fähigkeit lag in langjähriger praktischer Erfahrung und einem enzyklopädischen Wissen. Jadassohn lebte für die Dermatologie. Als Rudolph Leopold Mayer einmal am Sonntagnachmittag die Klinik verlies und auf Jadassohns Frage, wohin er gehe, antwortete, er wolle in ein Konzert, erwiderte Jadassohn freundlich, aber kritisch: *»Ich dachte, Sie wollten Arzt werden und nicht Musiker.«*[24] Hermann Werner Siemens gegenüber äußerte Jadassohn einmal: *»In den Ferien leiste ich mir manchmal auch etwas nicht-dermatologische medizinische Literatur.«*[12] Für alles andere nahm er sich keine Zeit, und so wurde Jadassohn zu einem wandelnden dermatologischen Lexikon.

Dies kam ihm bei seinem größten Projekt zugute: dem Handbuch der Haut- und Geschlechtskrankheiten, das er zwischen 1927 und 1934 in 23 Bänden mit 41 separaten Teilen herausgab. Schon 1912 hatte Jadassohn in Absprache mit dem Verleger Ferdinand Springer den Entschluss zu diesem Vorhaben gefasst, musste das Projekt wegen des Krieges jedoch zurückstellen und konnte es erst 1922 wieder in Angriff nehmen. Für die Beiträge, die teilweise auf Hunderten von Seiten jeden Aspekt der Dermatologie erschöpfend behandelten, konnte Jadassohn 145 deutsche und 70 ausländische Spezialisten als Autoren gewinnen, denen er mit Rat und Tat zu Seite stand.[12] Darüber hinaus verfasste er mehrere Kapitel selbst, unter anderem über die Pellagra und die Diagnostik der Gonorrhoe.[27] Jadassohns Handbuch der Haut- und Geschlechtskrankheiten ist das bei weitem umfassendste Druckwerk auf dem Gebiet der Dermatologie und wird es wahrscheinlich für immer bleiben. Noch heute ist es für jeden unverzichtbar, der sich von Grund auf mit einer Hautkrankheit beschäftigen und die Entwicklung aktueller Krankheitskonzepte nachvollziehen will.

Dass Jadassohn einen solch renommierten nationalen und internationalen Autorenkreis für sein Handbuch gewinnen konnte, zeugt von dem großen Respekt, den man ihm zollte, und der Sympathie, die ihm entgegenschlug. Die Gründe dafür lagen nicht nur in seinen wissenschaftlichen Leistungen, sondern auch in seiner Persönlichkeit. Jadassohn war bis ins Mark integer. Leistungen anderer für sich zu beanspruchen, war ihm fremd. Viele Arbeiten, an denen er beteiligt war, wurden von seinen Mitarbeitern publiziert, ohne dass Jadassohn als Co-Autor genannt wurde. In seinen Formulierungen schoss er selten über das Ziel hinaus, sondern war zurückhaltend und eigenen Befunden gegenüber kritisch. Selbst wenn er sich einer Sache sicher war, sprach er von *»an Sicherheit grenzender Wahrscheinlichkeit.«* Marion B. Sulzberger, der ihn 1929 auf einer Vortragsreise durch die USA begleitete, berichtete, wie sorgfältig Jadassohn jeden seiner Vorträge vorbereitet und dabei immer wieder ein *»wahrscheinlich«* in ein *»möglicherweise«* geändert habe. Er berichtete auch, dass Jadassohn kurz vor der Rückreise 10 Cent für das Annähen zweier Knöpfe von seiner Hotelrechnung nehmen wollte, da es seinen Gastgebern nicht zuzumuten sei, für Knöpfe eines Hemdes zu bezahlen, das er während seines Aufenthaltes gar nicht mehr tragen werde.[24] Die gleiche ans Obsessive grenzende Genauigkeit und Ehrlichkeit legte Jadassohn auch in seiner wissenschaftlichen Arbeit an den Tag. Auf die Frage nach dem hervorstechendsten Charaktermerkmal seines Vaters erklärte Werner Jadassohn: *»Mein Vater ist die Personifizierung des Pflichtbewusstseins, der Gewissenhaftigkeit.«*[24]

Jadassohn war nur wenig größer als 1,60 m, hatte schon früh lichtes Haar, trug einen buschigen Schnauzbart und hatte blaue, lebendige Augen, die jede Emotion wiederspiegelten. Für Sulzberger waren Jadassohns Augen *»die Fenster seines Geistes«* und *»die ausdrucksvollsten Augen, die ich je bei einem Menschen gesehen habe.«*[24] Jadassohn war starker Raucher, wobei er die Pfeife bevorzugte. Wenn er heiser wurde oder zu oft hustete, folgte er zuweilen dem Rat, das Rauchen einzuschränken, aber immer nur für kurze Zeit.[26] Das Ausklopfen seiner Pfeife im Aschenbecher war in der Klinik weithin hörbar und sagte jedem, dass der Chef im Hause war.[24] Als junger Mann konnte Jadassohn ungeduldig und zuweilen zornig werden, wenn etwas nicht seinen Vorstellungen entsprach, doch dies legte sich mit zunehmendem Alter.[26] Wenn Jadassohn sprach, dann meist mit leiser Stimme. Wurde es im Auditorium laut, sprach er noch leiser. Er galt als milder Prüfer und war bei Studenten und Patienten gleichermaßen beliebt.[2] Im Umgang mit Patienten besaß er Geduld und Einfühlungsvermögen, und im Gespräch mit sehr kranken Patienten wurden nicht selten seine Augen feucht. An der Empathie Jadassohns war nicht zu zweifeln. Seine Patienten fühlten sich bei ihm gut aufgehoben.[24]

Im Jahre 1930 trat Jadassohn aus Altersgründen von der Kliniksleitung zurück, die er seinem langjährigen Mitarbeiter und Oberarzt Max Jessner übergab. Dennoch war er weiter in der Klinik präsent, behandelte Patien-

► *Josef Jadassohn bei der Korrektur eines Manuskripts während einer Vortragsreise durch die USA im Jahre 1929.*

ten, untersuchte histologische Schnitte, beriet bei wissenschaftlichen Projekten und arbeitete mit Hochdruck an der Vollendung seines Handbuches. Die eigentliche Änderung in Jadassohns Leben kam nicht mit der Pensionierung, sondern mit der Machtergreifung der Nazis im Januar 1933. Obwohl Jadassohn zum protestantischen Glauben konvertiert war, hatte er als gebürtiger Jude in Deutschland keinen Platz mehr, und dies wurde zunehmend deutlich gemacht. Die ersten Maßnahmen, die ihn persönlich betrafen, dienten der Gleichschaltung der medizinischen Gesellschaften. Als erst 1932 durch Wahl erneut in seinem Amt bestätigter Vorsitzender der Deutschen Gesellschaft zur Bekämpfung der Geschlechtskrankheiten wurde Jadassohn im Frühjahr 1933 durch den Leiter der Jenaer Hautkinik, Bodo Spiethoff, ersetzt, der seit 1931 Parteimitglied war und vom Reichsminister des Innern zum Kommissar und Leiter der Gesellschaft ernannt wurde. Dieser steckte das Aufgabenfeld neu ab, wobei er vor allem die Gefährdung der *»Wehrfähigkeit«* durch Geschlechtskrankheiten infolge von Geburtenausfall und Geburt *»minderwertiger, der Allgemeinheit zur Last fallender Menschen,«* den Zusammenhang zwischen Geschlechtskrankheiten und Rassenpolitik sowie eine neue Sozialethik in den Mittelpunkt stellte, die in *»germanischen, nordischen Anschauungen und Vorstellungen«* wurzeln müsse. Vom alten Vorstand hieß es lediglich, er habe seine Ämter zur Verfügung gestellt, *»um der Neuordnung völlig freie Bahn zu geben.«*[28,29]

Bis 1933 war Jadassohn auch Schrift- und Kassenführer der Deutschen Dermatologischen Gesellschaft. Wenige Wochen nach Hitlers Machtübernahme kam der spätere Reichsgesundheitsführer Leonardo Conti zum Schluss, die DDG habe *»bisher noch in keiner Weise den Erfordernissen der deutschen Staatsführung Rechnung getragen. Auch in dieser wissenschaftlichen Gesellschaft ist es ein unerträglicher Zustand und kann nicht geduldet werden, dass infolge der pathologischen Anhäufung des Judentums an den Zentren der Wissenschaft die Führung in Händen Fremdrassiger liegt.«* Um diesbezüglich Abhilfe zu schaffen, beauftragte Conti einen unbekannten Berliner Dermatologen namens Josef Schumacher mit der Neuordnung der Gesellschaft. Wenige Tage später traten Jadassohn und andere Mitglieder auf Druck Schumachers von ihren Ämtern zurück. Der Präsident der Deutschen Dermatologischen Gesellschaft, Gustav Riehl, der in Wien tätig und daher von den Neuerungen im Deutschen Reich nicht unmittelbar betroffen war, untersagte Jadassohn schriftlich, Akten oder Kasse der Gesellschaft an Schumacher weiterzugeben. Dies führte zu einem Gerichtsverfahren, in dem das Breslauer Amtsgericht die Befugnisse Schumachers zunächst bestritt, dann aber in zweiter Instanz vom Breslauer Landesgericht angewiesen wurde, Schumacher *»als Vorstand in das Vereinsregister einzutragen.«* Zur Begründung hieß es, die Einsetzung Schumachers entspräche der *»zeitgemäßen Staatsauffassung«* und sei *»kein Verstoß gegen grundsätzliche Rechtsgedanken, da es sich nur um einen einmaligen Eingriff in die autonome Organisation handelt und um einen Eingriff, der nach Erreichung des von ihm verfolgten Zweckes seine Berechtigung verliert.«*[30] Der Zweck des Eingriffes wurde dadurch erreicht, dass die von Schumacher ernannten neuen Vorstandsmitglieder fast durchweg Parteigenossen waren. In einer Stellungnahme in der Dermatologischen Wochenschrift zeigte sich Schumacher zufrieden, *»daß bei verständnisvollem Eingehen auf die großen Grundgedanken der neuen Staatsauffassung selbst typisch liberalistische Gesetze kein unüberwindliches Hindernis bilden.«*[30] Drei Jahre später schrieb der Vorsitzende der Prager Sektion der Deutschen Dermatologischen Gesellschaft, Viktor Bandler, in einem Nachruf auf Jadassohn: *»Jadassohn, der seit Jahrzehnten als Repräsentant der DDG galt, der den Ruhm der deutschen Dermatologie in alle Länder, über alle Ozeane getragen hatte, ihn, den alle Welt liebte und verehrte, diesen gütigen, edlen und großen Menschen, hat die herrschende Dermatologenclique in Deutschland auserkoren, um durch ein beschämendes, der Wahrheit ins Gesicht schlagendes Gerichtsurteil festzustellen, dass Jadassohn nicht berechtigt und geeignet sei, die DDG zu vertreten.«*[28]

Jadassohn wurde nicht vollständig isoliert. Sein Handbuch der Haut- und Geschlechtskrankheiten konnte er mit dem Erscheinen des letzten Bandes 1934 zum Abschluss bringen. Bis 1936 gab er zusammen mit Walter Frieboes und Leopold Ritter von Zumbusch das »Archiv für Dermatologie und Syphilis« heraus. Im September 1933 erschien in der »Klinischen Wochenschrift« eine Laudatio anlässlich seines 70. Geburtstages.[31] An der Breslauer Klinik konnte er weiter als Emeritus tätig sein. In praktischer Hinsicht änderte sich für Jadassohn zunächst nicht viel, aber es muss bitter gewesen sein, Nazi-Gangs in den Straßen zu sehen, am 1. April 1933 den Tag des Judenboycotts mitzuerleben, an dem SA-Männer vor jüdischen Geschäften und Arztpraxen erschienen und jeden anpöbelten, der diese betreten wollte, und tatenlos mitzuverfolgen, wie seine ehemaligen Schüler

und Mitarbeiter schikaniert und aus dem Amt gedrängt wurden. Der erste, der die Breslauer Klinik verließ, war Rudolph Leopold Mayer, der wenige Wochen nach der Machtergreifung um seine Entlassung bat und über die Tschechoslowakei und Frankreich in die USA auswanderte. Weitere langjährige Mitarbeiter Jadassohns, darunter Wilhelm Siegmund Frei, Walter Freudenthal und Stephan Epstein, wurden aufgrund des »Gesetzes zur Wiederherstellung des Berufsbeamtentums« entlassen, das am 7. April 1933 verabschiedet wurde und die rechtliche Handhabe gab, Juden und politisch Andersdenkende aus dem öffentlichen Dienst zu entfernen. Max Jessner und Hans Biberstein waren als Weltkriegs-Veteranen eigentlich von den Bestimmungen der Gesetzes ausgenommen, wurden aber trotzdem im Herbst 1934 entlassen, da die Auffassung bestand, es sei *»bei dem Neuaufbau der medizinischen Fakultät in Breslau, die fast völlig verjudet war, dringend notwendig, dass auch die letzten Überreste dieser Verjudung, selbst wenn es sich dabei um Frontkämpfer handelt, verschwinden.«*[28,29] Ebenso wie die meisten anderen jüdischen Mitarbeiter der Breslauer Hautklinik emigrierten Jessner und Biberstein in die Vereinigten Staaten.

Noch bitterer als die Entlassung langgedienter Mitarbeiter waren andere Nachrichten, etwa die über den Selbstmord des Berliner Dermatologen Hans Haustein, der das Kapitel über die Epidemiologie der Geschlechtskrankheiten für Jadassohns Handbuch verfasst hatte. Bitter war es sicher auch, dass sich viele ehemals geschätzte Kollegen als begeisterte Nazis entpuppten. So avancierte der Münchener Dermatologe Franz Wirz, der für Jadassohns Handbuch das Kapitel über die Elephantiasis geschrieben hatte, zum Stellvertreter des Sachverständigen für Volksgesundheit und späteren Reichsgesundheitsführers Gerhard Wagner und nahm von der Parteizentrale in München aus Einfluss auf sämtliche Lehrstuhlbesetzungen. Der Würzburger Medizinhistoriker Georg Sticker, der für Jadassohns Handbuch die Geschichte der Pest, Cholera und Lepra bearbeitet hatte, rief 1933 dazu auf, das deutsche Volk müsse *»die Pflichten des völkischen Staates erkennen und keine Ohren dafür haben, wenn Schwächlinge aufschreien und über Eingriffe in die heiligsten Menschenrechte jammern.«*[32] Andere Kollegen waren zurückhaltender, traten aber der NSDAP bei und nahmen die Vorteile an, die ihnen die Entlassung jüdischer Ärzte boten, wie Heinrich Adolf Gottron, der für Jadasohns Handbuch das Kapitel über den Rotz geschrieben hatte und 1935 den durch die Entlassung Jessners frei gewordenen Lehrstuhl in Breslau übernahm.[28,29]

Auch Jadassohns eigene Familie war von der neuen Politik betroffen. Seine Tochter Hilde hatte in Breslau Romanistik studiert und sich dabei in einen Kommilitonen verliebt, Kurt Jäckel, den sie 1931 heiratete. Kurt Jäckel promovierte noch im gleichen Jahr, Hilde ein Jahr später. Ab 1932 war Jäckel Hilfsassistent am Romanischen Seminar und arbeitete an seiner Habilitation. Seine Heirat mit einer Jüdin machte seiner Karriere ein Ende. Obgleich Hilde evangelisch getauft war, verlor Jäckel seine Assistentenstelle und wurde durch ein Schreiben des Kultusministeriums vom 18. Oktober 1933 darüber informiert, dass er sich nicht habilitieren dürfe.[33] Diese Umstände trugen dazu bei, dass Josef Jadassohn Deutschland 1934 verließ und mit Frau, Tochter und Schwiegersohn nach Zürich zog, wo sein Sohn Werner ein Jahr zuvor eine Privatpraxis für Hautkrankheiten eröffnet hatte. Dem Umzug nach Zürich ging eine schwere Zeit voraus. Seiner früheren Assistenzärztin Ruth Noll schrieb Jadassohn im November 1934, das letzte Jahr in Breslau habe ihm *»sehr zugesetzt – ich war, was Sie ja an mir kennen, andauernd schwer deprimiert. Die Verhandlungen über meine Besoldung zogen sich ewig hin und haben mit einem finanziell katastrophalen Resultat abgeschlossen – oder gehen noch weiter, da ich jetzt kein Gehalt bekomme. Das wäre nicht so schlimm, ich brauche ja nicht viel, aber die Sorge um Hilde und ihre kleine Familie lastet schwer.«*[28]

Litt Josef Jadassohn unter Depressionen, so galt dies noch weit mehr für seine Frau, die 1934 in ein nahe Zürich gelegenes Sanatorium eingewiesen werden musste. Während dieser Zeit wohnte Jadassohn bei seinen Kindern und bemerkte dankbar, *»sie sind sehr gut zu mir.«*[28] Jadassohn genoss in der Schweiz weiterhin hohes Ansehen und hatte regelmäßig Kontakt mit ehemaligen Kollegen. Aus Deutschland kamen Max Jessner und Hans Martenstein zu Besuch. Jadassohn freute sich über jede Nachricht von ehemaligen Assistenten, insbesondere über gute Nachrichten, wie er sie zum Beispiel von Hermann Pinkus erhielt, der nach seiner Entlassung 1934 in die USA ausgewandert war und dank der Fürsprache Sulzbergers eine Stelle in Ann Arbor, Michigan gefunden hatte. Von vielen früheren Mitarbeitern blieb aber über Monate jede Nachricht aus.

Anfang 1936 wurde bei Jadassohn ein Kolonkarzinom festgestellt. Nach kurzem Krankheitsverlauf starb er am 24. März 1936 in Zürich an den Folgen einer Abdominaloperation. In den folgenden Monaten erschienen verschiedene Nachrufe in internationalen Fachzeitschriften. In Deutschland selbst wurde nur ein einziger Nachruf publiziert, der bemerkenswerterweise von keinem seiner deutschen Schüler, sondern vom Spanier José Gay Prieto verfasst worden war.[25] Erst nach dem Kriege wurde Jadassohn in Deutschland neu gewürdigt als ein Forscher, der *»das Hautorgan ... aus der Isolierung, welche ihm eine zu weit getriebene morphologische Betrachtungsweise verleiht, befreit und wieder in Zusammenhang mit dem Gesamtorganismus gebracht«* hat, und als *»der ›König der Dermatologie‹ im Deutschland der Zwanziger Jahre.«*[34,35]

Literatur:

1 Jadassohn J. Rückblick und Umblick. Deliberationes Congressus dermatologorum internationalis IX-I, Budapesti 13–21 Sept. 1935; Budapest 1936; 4: 89–104.

2 Gottwald W. Zur Geschichte der Universitätshautklinik in Breslau (II). Medizinische Welt 1968; 6: 403–12.

3 Jadassohn J. Demonstration von Unna's »Plasmazellen« und von eosinophilen Zellen im Lupus und in anderen Geweben. Verhandlungen der Deutschen Dermatologischen Gesellschaft 1890/91; 2–3: 58–69.

4 Jadassohn J. Ueber eine eigenartige Form von »Atrophia maculosa cutis«. Verhandlungen der Deutschen Dermatologischen Gesellschaft 1890–92; 2–3: 342–58.

5 Jadassohn J. Über ein eigenartiges psoriasiformes und lichenoides Exanthem. Verh Dtsch Derm Ges, 4. Kongress, Breslau, 1894, 524.

6 Jadassohn J. Bemerkungen zur Histologie der systematisierten Naevi und über »Talgdrüsen-Naevi«. Arch Dermatol Syph 1895; 88: 355–94.

7 Albrecht E. Ueber Hamartome. Verh Dtsch Path Ges 1904; 7: 153–7.

8 Fox T. Lettsomian lectures on the nature and treatment of eczema. Lecture II, part I. The Lancet 1870; 1: 257–9.

9 Jadassohn J. Zur Kenntnis der medicamentösen Dermatosen. Verh Dtsch Dermatol Ges 1895; 5: 103–29.

10 Köbner H. Über Arznei-Exantheme, insbesondere über Chinin-Exantheme. Berl Klin Wschr 1877; 14: 305, 325.

11 Jadassohn J. Einteilung der Hautkrankheiten. In: Lubarsch O, Ostertag R (eds.). Ergebnisse der speziellen pathologischen Anatomie und Physiologie der Sinnesorgane, vol. 5. Wiesbaden: J.F. Bergmann, 1896, 271–83.

12 Geiges ML. Josef Jadassohn (1863–1936). In: Löser C, Plewig G, Burgdorf WHC (eds.). Pantheon of Dermatology. Berlin, Heidelberg: Springer, 2013, 542–8.

13 Jadassohn J. A contribution to the study of dermatoses produced by drugs. The New Sydenham Society: Selected essays and monographs. London, 1900.

14 Jadassohn J. Hautkrankheiten bei Stoffwechsel-Anomalien. Berlin: Hirschwald, 1905.

15 Jadassohn J. Die Toxicodermien. Deutsche Klinik 1905; 10: 117–53.

16 Schadewald H. Geschichte der Allergie, Band 1. München-Deisenhofen: Dustri, 1980, p. 94.

17 Jadassohn J. Die Tuberkulose der Haut. In: Mracek F. Handbuch der Hautkrankheiten, Band 4/I. Hölder: Wien, 1910, 113–520.

18 Jadassohn J. Über eine eigenartige Erkrankung der Nasenhaut bei Kindern. Arch Derm Syph 1901; 58: 145–58.

19 Meyer N. IX. Kongress der Deutschen dermatologischen Gesellschaft in Bern, 12.–14. September 1906. Arch Dermatol Syph 1906; 82: 295.

20 Jadassohn J. Eine eigentümliche Furchung, Erweiterung und Verdickung der Haut am Hinterkopfe. 9. Kongress der Deutschen Dermatologischen Gesellschaft, Bern, 1906.

21 Tièche M. Über benigne Melanome (»Chromatophorome«) der Haut – »blaue Naevi«. Virchows Archiv für pathologische Anatomie und Physiologie und für klinische Medizin 1906; 186: 212–29.

22 Jadassohn J, Lewandowski F. Pachyonychia congenita. Iconographia dermatologica, fasc. 1. Berlin, Wien: Urban & Schwarzenberg, 1906, 29–31.

23 Jadassohn J. Demonstration von selteneren Hautepitheliomen. Bruns Beitr Klin Chir 1926; 136: 345–8.

24 Sulzberger MB. Joseph Jadassohn. A personal appreciation. Am J Dermatopathol 1985; 7: 31–6.

25 Gay Prieto J. Josef Jadassohn. Dermatol Z 1937; 74: 118–9.

26 Pinkus H. Remembering Joseph Jadassohn. Am J Dermatopathol 1985; 7: 29–30.

27 Jadassohn J (Hrsg.). Handbuch der Haut- und Geschlechtskrankheiten, Band 1–23. Berlin: Springer, 1927–1934.

28 Schmidt C. Dermato-Venerologie im Nationalsozialismus – die Neuordnung des Fachgebietes durch personelle Veränderungen im akademischen Bereich, in den Fachgesellschaften und Herausgeberkollegien der Fachzeitschriften. Dissertation zur Erlangung des Doktors eines Wissenschaftszweiges (Dr. med.), Medizinische Akademie »Carl Gustav Carus«, Dresden, 1990.

29 Weyers W. Death of Medicine in Nazi Germany. Dermatology and Dermatopathology under the Swastika. New York: Ardor Scribendi, 1998.

30 Schumacher J. Bekanntmachung über die Deutsche Dermatologische Gesellschaft. Derm Wschr 1934; 98: 125–8.

31 Miescher G. Josef Jadassohn zum siebzigsten Geburtstag. Klinische Wochenschrift 1933; 12: 1431.

32 Sticker G. Erblichkeit, Rassenhygiene und Bevölkerungspolitik. Münch Med Wschr 1933; 80: 1931–6, 1975–80.

33 Strobach-Brillinger S. Kurt Jäckel (1904–1937). Erinnerung an einen vertriebenen Romanisten. In: Baum R (Hrgs.). Lingua et Traditio. Geschichte der Sprachwissenschaft und der neueren Philologien. Tübingen: Gunter Narr, 1994, 529–38.

34 Miescher G. Joseph Jadassohn. Zur Wiederkehr seines 90. Geburtstages. Hautarzt 1954; 5: 95–6.

35 Scholz A. Der Einsatz jüdischer Ärzte für die Bekämpfung der Geschlechtskrankheiten. In: Goldenbogen N, Hahn S, Heidel CP, Scholz A (Hrsg.) Hygiene und Judentum. Dresden: Verein für regionale Politik und Geschichte Dresden, 1995, 69–77.

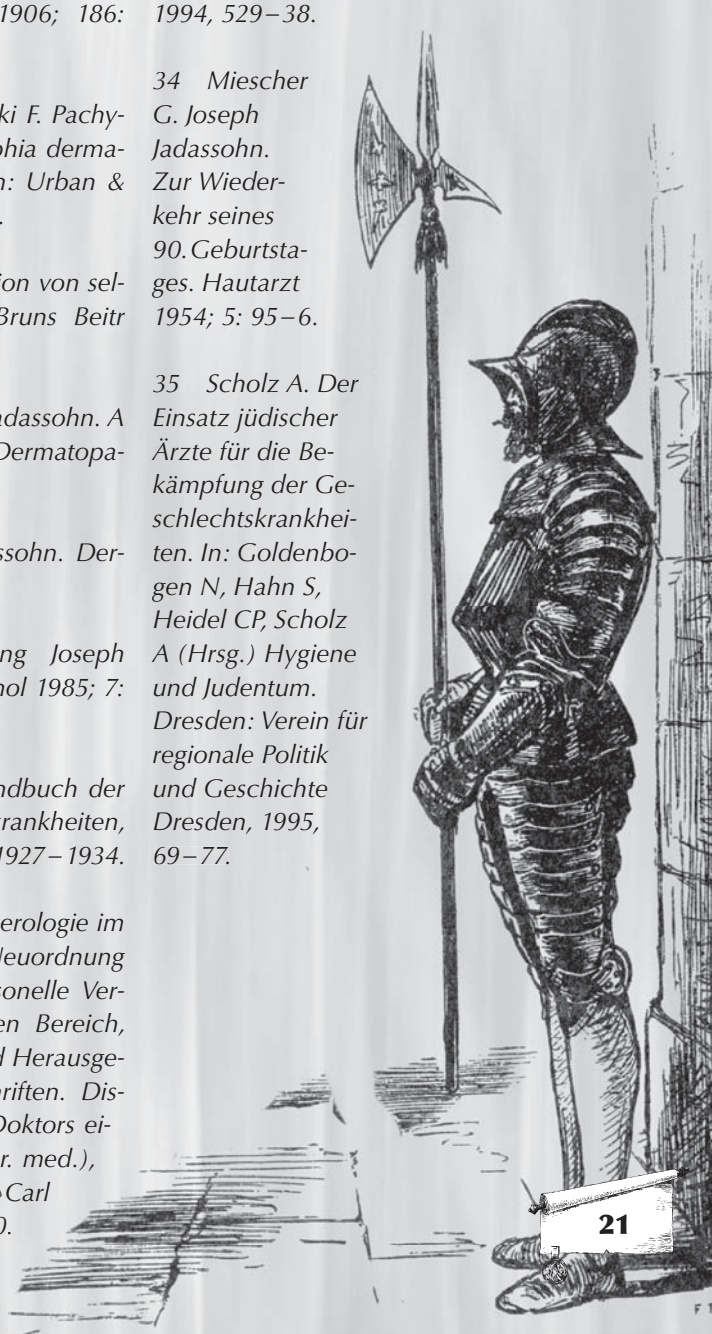

Das ist es!

Das Bild zeigt einen Naevus sebaceus mit assoziiertem Trichoblastom. Die Diagnose ist leicht zu stellen, denn bei einem offensichtlich jungen Patienten spricht ein umschriebener Tumor in erster Linie für eine angeborene Fehlbildung. Der Naevus sebaceus zählt zu den häufigsten Fehlbildungen und tritt bevorzugt am behaarten Kopf auf. Da er nur Lanugohaare aufweist und Terminalhaare fehlen, erscheint er am behaarten Kopf anfangs als haarloser Fleck. Mit Beginn der Pubertät wird er zunehmend erhaben und bildet, wie im vorliegenden Fall, eine papillomatöse Oberfläche aus. Dann entwickelt er auch die gelblich-orange Eigenfarbe, die auf dem klinischen Bild zum Ausdruck kommt.

Die gelbliche Farbe wird durch die großen Talgdrüsen hervorgerufen, die sich mit Beginn der Pubertät entwickeln. Sie enthalten reichlich Lipide, die den typischen Farbton bedingen, ähnlich wie dies bei Xanthomen der Fall ist. Die namensgebenden Talgdrüsen sind jedoch nur ein Aspekt des Naevus sebaceus, der eine komplexe organoide Fehlbildung darstellt, die neben den Talgdrüsen auch Epidermis, Haarfollikel, ekkrine und apokrine Drüsen sowie das dazugehörige Mesenchym betrifft. Auf dem Boden des Naevus sebaceus können sich unterschiedlich differenzierte epitheliale Neoplasien entwickeln. Am häufigsten sind das Syringocystadenoma papilliferum mit apokriner Differenzierung und das Trichoblastom mit follikulärer Differenzierung. Trichoblastome bilden typischerweise Haarkeime und Haarbulbi aus, und da Haarbulbi viele Melanozyten enthalten, sind Trichoblastome oft stark pigmentiert. Ein umschriebener pigmentierter Knoten innerhalb eines Naevus sebaceus ist für ein Trichoblastom daher fast diagnostisch.

▼ *Naevus sebaceus in Assoziation mit einem Trichoblastom. Die Epidermis ist aufgefaltet. Talgdrüsen sind vermehrt und weisen unterschiedlich große Läppchen auf, die teilweise bis ins untere Stratum reticulare reichen (Pfeil).*

▼▼ *Die stark unterschiedliche Größe der Talgdrüsenläppchen am linken Bildrand ist typisch für den Naevus sebaceus. Das Trichoblastom besteht aus großen Aggregaten von Zellen mit kleinen, basophilen Kernen und wenig Zytoplasma, die zum Rande hin eine palisadenförmige Anordnung zeigen. Im Unterschied zum Basalzellkarzinom finden sich Clefts im Stroma, nicht jedoch zwischen Stroma und Tumorzellaggregaten.*

▼ *Die Kerne des Trichoblastoms sind klein und monomorph. Zwischen unpigmentierten Zellen finden sich Zellen mit Melanin im Zytoplasma, teilweise in angedeuteter retiformer Verteilung.*

▼▼ *In der Melan-A-Färbung stellt sich ein Netzwerk dendritischer Melanozyten dar, das selbst in dieser Schwarz-Weiß-Abbildung erkennbar ist. Die Melanozyten sind stärker gefärbt als die Epithelzellen. Die Durchsetzung der Epithelzellverbände mit dendritischen Melanozyten entspricht dem physiologischen Zustand des Follikelbulbus.*

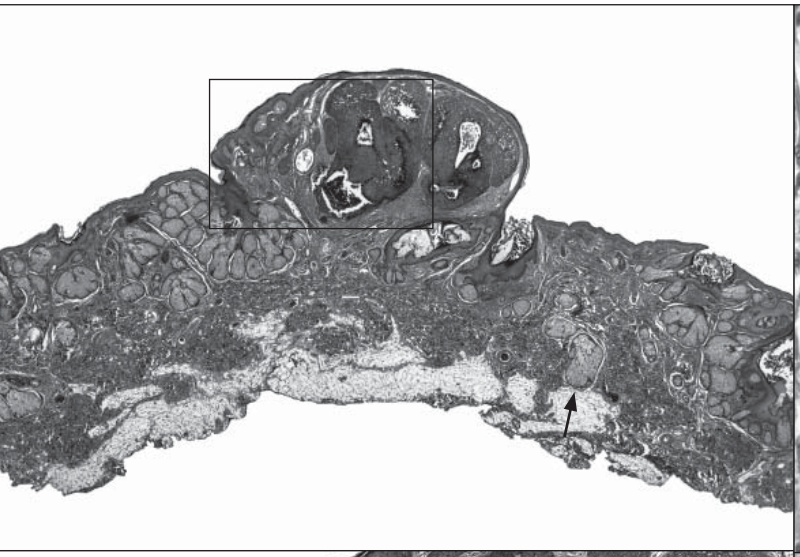

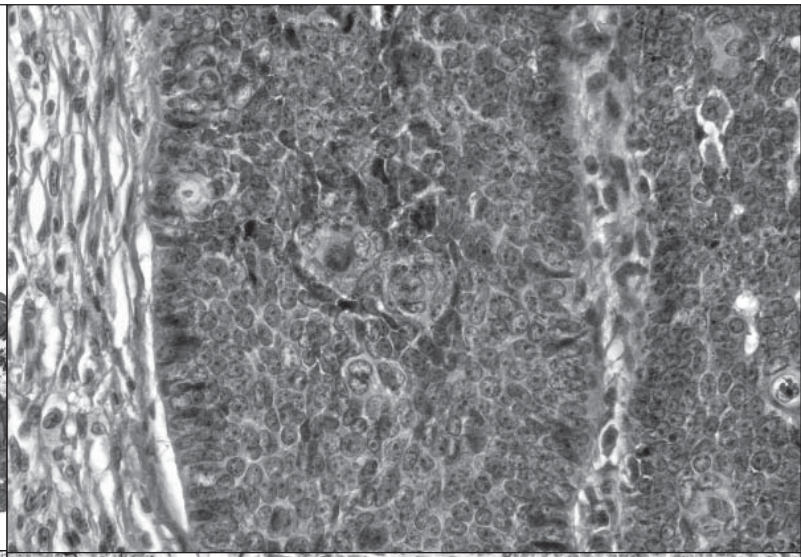

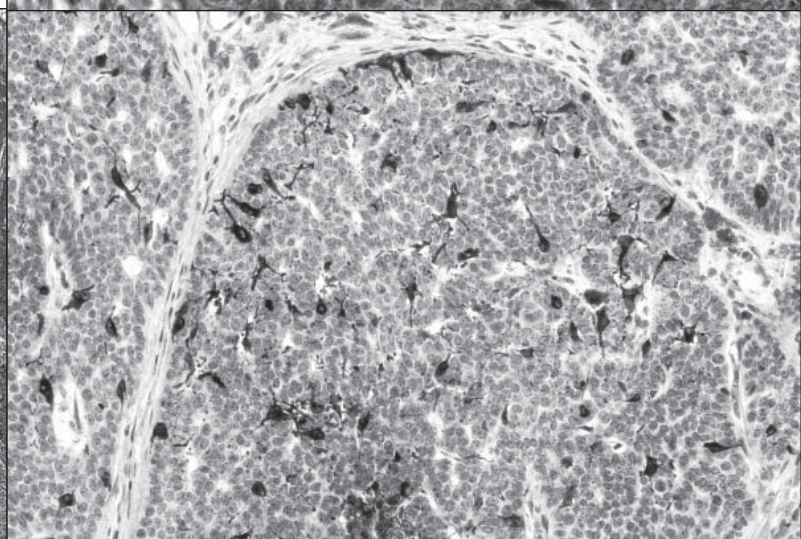

Bilderbuch der Biopsie

An einem ausreichend großen Biopsat ist die Diagnose des Naevus sebaceus histopathologisch leicht zu stellen, denn es liegt eine ganze Reihe pathologischer Veränderungen vor: eine verbreiterte, papillomatös aufgefaltete Epidermis mit lockerer Orthohyperkeratose, vermehrt Talgdrüsen in unterschiedlicher Form, Größe und Anordnung, unreife Haarfollikel in unregelmäßiger Anordnung sowie vermehrte und erweiterte ekkrine und apokrine Drüsen. Der Naevus sebaceus ist jedoch ein Hamartom, also, gemäß der Definition des Pathologen Eugen Albrecht, eine geschwulstartige Fehlbildung, die durch *»eine abnorme Mischung der normalen Bildungsbestandteile des Organs«* gekennzeichnet ist (siehe »Memories«, Ref. 7). Die einzelnen Bestandteile des Naevus sebaceus sind im Wesentlichen regelrecht aufgebaut. Die Diagnose wird durch deren *»abnorme Mischung«* ermöglicht, die in einem Biopsat zum Ausdruck kommen sollte. Bei Durchführung kleiner Stanzbiopsien ist dies nicht immer der Fall.

Noch weniger geeignet sind oberflächliche Shave-Biopsien, die in der Regel nur die verbreiterte, aufgefaltete Epidermis erfassen, nicht jedoch abnorme Talgdrüsen, unreife follikuläre Strukturen und ekkrine und apokrine Drüsen. Die Epidermisveränderungen, die sich in Shave-Biopsaten darstellen, mögen mit einem Naevus sebaceus vereinbar sein, passen jedoch auch zu anderen Läsionen, wie zum Beispiel seborrhoischen Keratosen. Zur Sicherung der Diagnose eines Naevus sebaceus ist daher eine Stanzbiopsie vorzuziehen, deren Durchmesser wenigstens 4 mm betragen sollte.

▼ *Große Biopsie eines Naevus sebaceus. Sie zeigt eine hyperplastische, papillomatös aufgefaltete Epidermis mit lockerer Orthohyperkeratose, vermehrte Talgdrüsenanschnitte mit unterschiedlich großen und unregelmäßig angeordneten Läppchen, oberflächliche Follikelkeime (kleine Pfeile) und erweiterte ekkrine und apokrine Drüsen (große Pfeile). Die Veränderungen sind für den Naevus sebaceus diagnostisch.*

▼▼ *Die Talgdrüsenläppchen des Naevus sebaceus unterscheiden sich stark in Größe und Anordnung. Sie stehen teilweise in direktem Kontakt zur hyperplastischen Epidermis (großer Pfeil). Ferner sieht man Follikelkeime (kleine Pfeile).*

▼ *In der Dermis finden sich Anschnitte erweiterter apokriner Drüsen.*

▼▼ *In einem oberflächlichen Shave-Biopsat wäre die Diagnose eines Naevus sebaceus nicht möglich gewesen. Die diagnostisch entscheidenden Veränderungen (unregelmäßige Talgdrüsen, Follikelkeime, erweiterte ekkrine und apokrine Drüsen) werden durch Shave-Biopsien oft nicht erfasst.*

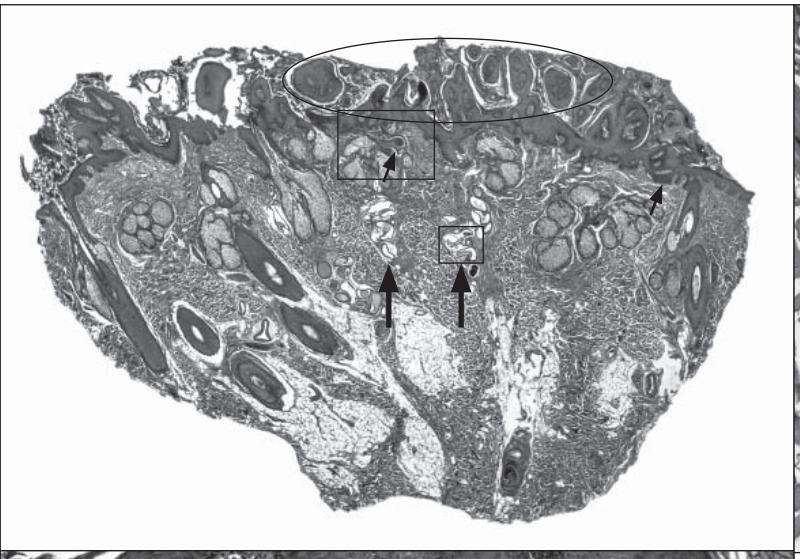

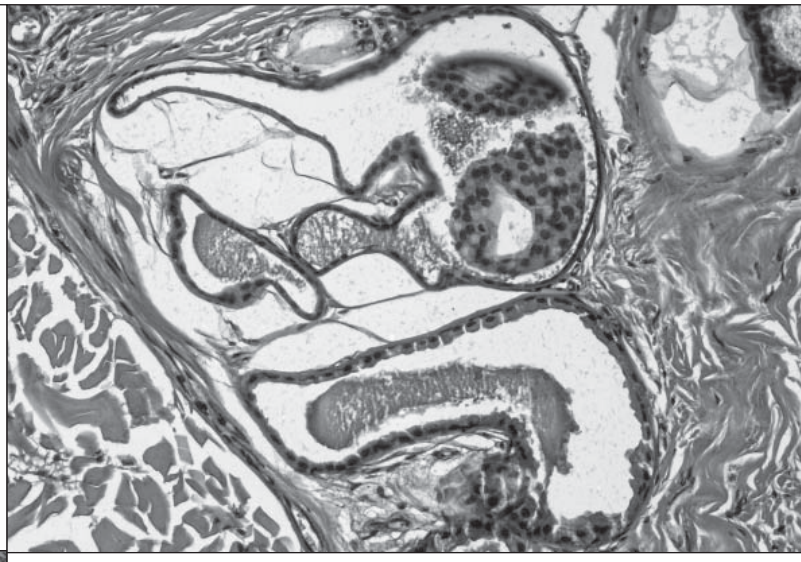

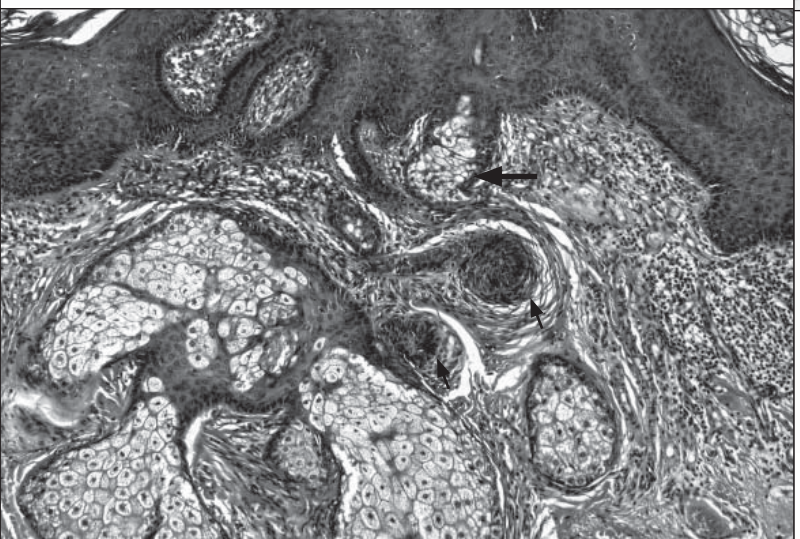

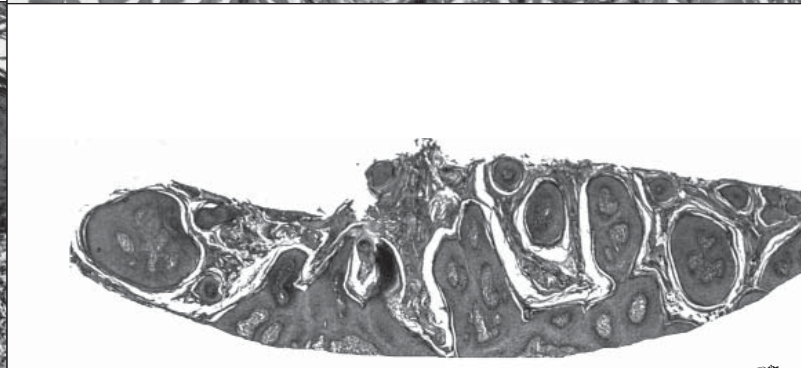

Dermatologie – einmal anders

Vertauscht

Viele dicke Bücher in der Medizin beschäftigen sich mit diagnostischen Problemen. Auf Hunderttausenden von Seiten widmen sich erfahrene Ärzte schwierigen Differenzialdiagnosen und Kriterien, die deren Aufklärung ermöglichen sollen. Auch Befunde, die zu Fehldiagnosen verleiten können, werden regelmäßig in Artikeln und Vorträgen erläutert. Allein in der Dermatopathologie finden jedes Jahr mehrere Kongresse statt, auf denen »diagnostische Fallgruben« – »pitfalls in diagnosis« – behandelt werden. Die größte »Fallgrube« aber bleibt meistens unerwähnt, und dies ist die Verwechslung von Gewebeproben.

Wie groß die Fallgrube ist, ist nicht bekannt. Studien zu diesem Thema gibt es kaum, und die meisten beschäftigen sich mit Einzelfällen. Das ist kein Wunder, denn könnten Verwechslungen systematisch erfasst werden, kämen sie nicht vor. In der klinischen Chemie ergab eine Aufarbeitung von 5200 in die Routineanalyse eingeschleusten Referenzfällen Anfang der 70er Jahre eine Fehlerhäufigkeit von etwa 3,5%. Den größten Anteil an diesen Laborfehlern hatten mit 0,89% Verwechslungen von Proben.[1] In einer Umfrage an Krankenhäusern verschiedener Länder wurde 2003 die Rate verwechselter Proben mit 0,5‰ angegeben.[2] Der sehr viel niedrigere Wert in dieser Umfrage deutet auf eine hohe Dunkelziffer hin.

Neben der Dunkelziffer, deren Größe naturgemäß im Dunkeln liegt, erschweren auch andere Faktoren eine systematische Aufarbeitung von Fehlern bei der Zuordnung medizinischer Proben. So sind Studien in der Literatur schwer vergleichbar, weil völlig unterschiedliche Ereignisse als »Fehler« gewertet wurden, von tatsächlichen Verwechslungen, die nicht unmittelbar erkannt und behoben wurden, über den Verlust von Proben bis hin zu unvollständigen Angaben zum Patienten, die sich durch Rücksprache leicht ergänzen ließen und deshalb von anderen Untersuchern nicht berücksichtigt wurden.[3] Darüber hinaus sind Daten von einem Krankenhaus oder Labor nicht ohne weiteres auf ein anderes übertragbar.

Bei Blut- oder Urinanalysen fallen Verwechslungen häufig dadurch auf, dass bei Verlaufskontrollen ein Wert völlig aus dem Rahmen fällt. Zur Abschätzung der Häufigkeit von Verwechslungen wurde 1974 der Delta-Check eingeführt, bei dem aus zwei aufeinanderfolgenden Untersuchungswerten durch Abzug des zweiten Wertes vom ersten mit anschließender Division durch den ersten Wert ein sogenannter »Delta-Wert« ermittelt wird. Dieser Wert wird für alle nachfolgenden Untersuchungen des gleichen Parameters neu errechnet und mit den zuvor bestimmten Delta-Werten verglichen. Für jeden Parameter wurde eine Toleranz für die Abweichung von Delta-Werten festgelegt, bei deren Überschreitung eine Fehlersuche einzuleiten sei.[4,5]

Da in der klinischen Chemie aus derselben Probe in der Regel mehrere Werte bestimmt werden, wurde zur Erfassung einer Verwechslung von Proben auch der multivariate Delta-Check propagiert, der mehrere Werte berücksichtigt und dadurch eine höhere Sensitivität aufweist.[6,7] Auch andere Verfahren wurden empfohlen, um die Sensitivität der Fehlersuche zu erhöhen, wie zum Beispiel die Mitbestimmung der Blutgruppe bei jeder Blutuntersuchung zum anschließenden Vergleich mit der bekannten Blutgruppe des jeweiligen Patienten.[8] Im Falle identischer Blutgruppen würden Verwechslungen aber auch dadurch nicht erfasst. Angesichts des hohen Aufwandes der Fehlersuche, der begrenzten Sensitivität und einiger struktureller Verbesserungen, durch die Verwechslungen seltener geworden sein dürften, wie zum Beispiel der durchgängigen Verwendung von Bar-Codes zur Identifikation von Proben, wurde der Nutzen von Detektionsmethoden wie dem Delta-Check in Frage gestellt.[9]

Ist eine Verwechslung von Proben schon in der klinischen Chemie schwer festzustellen, so gilt dies für die Histopathologie noch in weit stärkerem Maße. Im Unterschied zu Blut- und Urinproben ist es bei histopathologischen Präparaten in der Regel nicht möglich, den aktuellen Befund mit früheren zu vergleichen. Jedes Präparat steht für sich selbst. Dies gilt nicht nur für vollständig entfernte Neoplasien, sondern auch für Verlaufsbiopsien entzündlicher Dermatosen. Deren Erscheinungsbild kann so wechselhaft sein, dass starke Abweichungen des histopathologischen Befundes nicht ungewöhnlich sind, zumal die Möglichkeit einer Koinzidenz zweier verschiedener Prozesse bei unzureichender Kenntnis des klinischen Bildes nicht auszuschließen ist.

Am ehesten entsteht der Verdacht auf eine Verwechslung histopathologischer Präparate noch bei Tumoren, die

im Anschluss an eine Teilexzision vollständig entfernt werden. Ergibt sich dabei eine völlig andere Diagnose, kann dies an einer Verwechslung liegen. Allerdings sind unterschiedliche Neoplasien in unmittelbarer Nachbarschaft gerade in chronisch lichtgeschädigter Haut nicht selten. Auch die Regression von Tumorresten im Anschluss an eine Teilbiopsie ist ein häufiges Phänomen, sowohl bei Plattenepithel- und Basalzellkarzinomen als auch bei melanozytären Tumoren.[10] Das Fehlen von Resten des vordiagnostizierten Tumors bei gleichzeitigem Nachweis eines anderen Tumors ist daher nicht automatisch mit einer Präparateverwechslung gleichzusetzen. Dennoch führen diese Umstände zumindest zu einem Anfangsverdacht.

Besteht ein solcher Verdacht, ist es möglich, ihn durch eine Identitätsüberprüfung zu bestätigen oder auszuräumen. Zu diesem Zwecke wurden verschiedene Verfahren propagiert, von der immunhistochemischen Bestimmung der Blutgruppe über die Analyse des HLA-Klasse-1-Antigen-Profils bis hin zur molekularen Identitätsbestimmung.[11–13] Immunhistochemische Verfahren haben Vorteile in unübersichtlichen Fällen. Besteht zum Beispiel der Verdacht, dass von zahlreichen Gewebefragmenten in einem Paraffinblock nicht alle vom gleichen Patienten stammen, ist eine molekulare Abklärung schwierig, während Unterschiede in der immunhistochemischen Anfärbbarkeit rasch zur Klärung führen. Allerdings sind identische Blutgruppen häufig, und bei Verwendung eines Panels von fünf Antikörpern ist selbst beim polymorphen HLA-Komplex eine Übereinstimmung unterschiedlicher Individuen in 1% der Fälle zu erwarten.[12] Die molekulare Identitätsbestimmung hat eine sehr viel höhere Trennschärfe. Sie erfolgt heute vor allem durch Short Tandem Repeat Analysis, das heißt durch die Analyse von wiederholt aneinander gereihten kurzen Basenpaar-Sequenzen auf einem DNA-Strang, die auch als Mikro- oder Minisatelliten bezeichnet werden. Diese Short Tandem Repeats treten meist in nicht kodierenden Bereichen der DNA auf und sind sehr polymorph in Bezug auf die Anzahl der Wiederholungen. Da zur Identitätsbestimmung mehrere Genorte gleichzeitig analysiert werden, liegt bei Verwendung etablierter Analyse-Kits die Wahrscheinlichkeit, dass zwei unverwandte Personen einen identischen Befund aufweisen, bei etwa 1 zu 1 Milliarde. Ursprünglich in der forensischen Medizin eingesetzt, wird die Short Tandem Repeat Analysis seit Ende der 90er Jahre zunehmend auch zum Nachweis einer Verwechslung von Operationspräparaten eingesetzt. Als Referenzmaterial dienen dabei frühere Biopsate desselben Patienten oder neu gewonnenes Material (z. B. Mundschleimhautabstrich).[13–17]

Eine Verwechslung von Proben desselben Patienten ist dadurch jedoch nicht nachzuweisen. Zudem ist die Methode zu aufwändig, um angesichts der geringen Häufigkeit von Verwechslungen als Routineuntersuchung eingesetzt zu werden. Sie dient nur zur Bestätigung oder zum Ausschluss des Verdachts auf Gewebevertauschung, und dieser entsteht nur dann, wenn das Ergebnis einer Untersuchung nicht plausibel erscheint. Manchmal sind Verwechslungen offensichtlich. Kommt zum Beispiel ein Biopsat von einem Säugling unter der klinischen Diagnose eines Hämangioms vom Gesäß, zeigt aber eine solare Keratose und große Talgdrüsen in lichtgeschädigter Haut, weiß man, dass etwas nicht stimmt. Findet sich dann gleich im nächsten Schnitt ein Hämangiom, obwohl klinisch eine solare Keratose am Nasenflügel

angenommen wurde, ist der Fall geklärt. Wo die Verwechslung der beiden Proben erfolgt ist – ob bei der Entnahme in der Praxis oder später im Labor – lässt sich meist nicht mehr feststellen, doch es bedarf keiner zusätzlichen Nachforschungen, um die Nummern der Präparate so zu drehen, dass die Ordnung wiederhergestellt ist.

Ganz so einfach ist es aber selten. Zeigt zum Beispiel auch das zweite Präparat einen Gefäßtumor, bedarf es hoher Aufmerksamkeit des Histopathologen, um anhand anatomischer Unterschiede oder des Nachweises oder Fehlens von solarer Elastose die Präparateverwechslung zu erkennen. Handelt es sich beim ersten Patienten nicht um einen Säugling, sondern um einen Erwachsenen im mittleren Lebensalter, wird dies noch schwieriger. Schwieriger wird es auch, wenn nur ein Befund nicht plausibel erscheint, während alle anderen histopathologischen Befunde desselben Einsenders am selben Tag gut zu den klinischen Diagnosen passen. Völlig unmöglich ist das Erkennen einer Präparateverwechslung, wenn sich Anatomie und klinische Diagnosen in etwa entsprechen, wie zum Beispiel bei einem melanozytären Naevus an der Brust und einem Melanom an der Schulter. In solchen Fällen macht sich die Verwechslung entweder gar nicht oder erst im Nachhinein bemerkbar, zum Beispiel durch ein Lokalrezidiv des Melanoms an der Stelle des angeblichen Naevus.

Die Konsequenzen können dramatisch sein, und in Foren der forensischen Medizin werden viele Fallbeispiele geschildert. Darunter ist das eines Patienten, bei dem im Rahmen einer Coloskopie zwei Biopsien erfolgten, von denen eine einen Polypen, die andere ein Karzinom ergab. Da die Lokalisation auf den Anforderungsscheinen verwechselt war, wurde wegen des harmlosen Polypen eine subtotale Colektomie vorgenommen, während das höher lokalisierte Karzinom zunächst unbehandelt blieb. Nachdem im Colon-Resektat keine malignen Veränderungen nachweisbar waren, konnte der Sachverhalt erst durch eine Rebiopsie des Karzinoms geklärt werden.[18] Bei einer Patientin mit Magenulcus wurde ein Karzinom diagnostiziert und eine Gastrektomie durchgeführt. Im Magen-Resektat war kein Tumor nachweisbar. Dagegen wurde bei einem männlichen Patienten mit klinischem Verdacht auf Magenkarzinom nur eine Gastritis festgestellt und konservativ behandelt. Ein Jahr später verstarb der Patient am Magenkarzinom. Eine molekulare Untersuchung ergab, dass die Biopsate beider Patienten vertauscht worden waren.[14] Bei einer weiteren Patientin wurde in einem Probebiopsat ein Mamma-Karzinom diagnostiziert; dies führte zur Brustamputation mit axillärer Lymphknotendissektion. Nachdem in den Operationspräparaten keine Tumorresiduen nachweisbar waren, wurde das Probebiopsat nochmals untersucht und ließ ebenfalls kein Karzinom erkennen. Das Karzinom fand sich im vorausgegangenen Präparat, das der Pathologe irrtümlich zweimal vom Tablett genommen und befundet hatte, beim zweiten Mal unter Verwendung falscher Patientendaten.[18]

Eine Patentlösung, solche Katastrophen zu vermeiden, gibt es nicht. Methoden wie der Delta-Check in der klinischen Chemie sind nicht anwendbar. Für histopathologische Untersuchungen wurde empfohlen, sämtliche Präparate in einer festgelegten, immer wiederkehrenden Reihenfolge mit je einer von sechs Gewebefarben zu kennzeichnen und die Farbkennzeichnung auf dem Begleitschein zu vermerken. In einer Studie an 1000 Mamma-Biopsien wurden anhand von Abweichungen in der Reihenfolge der Farbmarkierungen zwei Verwechslungen festgestellt, denen einmal ein Vertauschen zweier Paraffinblöcke und einmal eine inkorrekte Beschriftung eines Objektträgers zugrunde lag. In einem weiteren Fall wurde eine Verwechslung lediglich vorgetäuscht, indem auf dem Begleitschein die Farbmarkierung falsch angegeben wurde; der zusätzliche Arbeitsschritt stiftete also nur Verwirrung.[19] Zudem ist die Sensitivität dieser Methode gering, da Verwechslungen von Präparaten mit gleicher Farbmarkierung nicht erkennbar sind und Verwechslungen, die vor und nach der Bearbeitung im Labor zustande kommen, nicht erfasst werden. Die meisten Verwechslungen geschehen aber, bevor das Präparat im

► *Objektträger mit handschriftlicher und gedruckter Nummerierung: Selbst bei sorgfältiger handschriftlicher Kennzeichnung sind die Ziffern niemals gleich. Zum Beispiel ist in der Mitte der untere Querstrich bei der 2 sehr kurz geraten und könnte als 7 abgelesen werden. Unter Tausenden von Objektträgern gibt es immer einige, deren Beschriftung zu Verwechslungen Anlass geben kann. Gedruckte Nummern beugen solchen Fehlern vor.*

Labor verarbeitet wird.[3] Zudem hätten mit dem Grad an Aufmerksamkeit, der bei dieser kontrollierten Studie vorlag, viele Verwechslungen auch anhand anderer Parameter erkannt werden können, während bei geringerer Aufmerksamkeit im Routinebetrieb sicher manche Abweichung der Farbmarkierung übersehen würde. Trotz des hohen Aufwandes bietet die Methode daher keine großen Vorteile.

Viel wichtiger erscheint es, die verschiedenen Arbeitsschritte einer Gewebeuntersuchung – von der Biopsie und der Beschriftung von Versandgefäßen und Begleitscheinen in der Praxis oder Klinik über die Aufbereitung der Präparate im Labor, die Befundung am Mikroskop, das Schreiben und den Versand der Befunde bis hin zur Befundzuordnung in der Praxis – gut zu strukturieren, um auch im Falle herabgesetzter Aufmerksamkeit seitens einer der an diesem Vorgang beteiligten Personen Fehler zu vermeiden. Von der Probengewinnung bis zum Befund finden teilweise mehr als zwanzig Übergaben zwischen verschiedenen Personen und Einrichtungen statt.[20] Eine Möglichkeit, bei diesem komplexen Vorgang Übermittlungsfehler zu vermeiden, besteht in einer weitestgehenden Automatisierung. Werden zum Beispiel Paraffinkapseln oder Objektträger von Hand beschriftet, kann es geschehen, dass die gleiche Nummer versehentlich zweimal vergeben wird, dass Ziffern verdreht werden oder dass sie nicht genau erkennbar sind und später falsch abgelesen werden. Die automatische Beschriftung der Kapseln oder Objektträger in einem Drucker beugt solchen Fehlern vor.[3,15]

Die fehlerhafte Übertragung von Daten – seien es Patientendaten wie Name oder Geburtsdatum, Daten des einsendenden Arztes oder Histologie-Nummern – kann durch Verwendung von Bar-Codes verhindert werden. Da die entsprechenden Daten bei nachfolgenden Arbeitsschritten nicht mehr neu eingegeben werden müssen, wird die Zahl möglicher Fehler reduziert. In einer Studie wurde die Reduktion von Beschriftungsfehlern durch Einführung eines Bar-Code-Systems mit 98% angegeben.[3] Bei eindimensionalen Bar-Codes ist allerdings Vorsicht geboten, da Fehlerkennungen gelegentlich vorkommen, vor allem bei erstmaligem Scannen nach einer längeren Pause. In der Regel sind es dann die ersten Ziffern eines Codes, die nicht richtig erkannt werden, so dass beispielsweise statt der Nummer 200324 die Nummer 000324 eingelesen wird. Verlässt man sich am Mikroskop oder im Sekretariat zu unkritisch auf die vorgebliche Sicherheit des Bar-Codes, ohne den Patientennamen nochmals zu überprüfen, kann es geschehen, dass für das Präparat 000324 ein halbes Jahr nach dem ersten Befund ein falscher zweiter Befund versandt wird, während das Präparat 200324 zunächst unbefundet bleibt und erst einige Tage später nach Computer-gestützter Erfassung unbefundeter Präparate oder nach einem Rückruf der einsendenden Praxis oder Klinik wieder zur Vorlage kommt. Die Gründe, warum das Präparat zuvor übergangen wurde, sind dann oft nicht mehr nachvollziehbar.

Computergestützte Arbeitsvorgänge haben den Vorteil, dass die Schrift in der Regel gut lesbar ist. Auf die regelmäßige Wartung der Drucker mit rechtzeitigem Wechsel von Toner-Patronen ist dabei zu achten. Beim Einscannen oder Abschreiben schwach gedruckter Daten können sich leicht Ablesefehler ergeben. Bei handschriftlichen Einträgen sind solche Fehler noch viel häufiger. Leider wird auf die gute Lesbarkeit handschriftlicher Angaben nicht immer Wert gelegt. Schriftliche Einträge, die von nachgeordneten Personen, von denen nicht alle über umfangreiches medizinisches Fachwissen verfügen, nicht entziffert werden können, sind wertlos.

Die gute Lesbarkeit ist ein großer Vorteil jeder computergestützten Tätigkeit, aber natürlich nicht der wichtigste. Ohne die Möglichkeit, eine kurze Ziffern- oder Buchstabenkombination per Knopfdruck in einen ausführlichen Text zu verwandeln, wäre die medizinische Versorgung in ihrer heutigen Form kaum noch denkbar. Die große Vereinfachung, die der Computer bietet, geht aber auch mit Risiken einher. Ein traditionell geschriebener Text mag viele Schreibfehler enthalten, doch ist ein Wort auch bei falscher Orthographie in der Regel verständlich. Bei Computer-Codes führt ein

Impressum

Herausgeber:
Zentrum für Dermatopathologie Freiburg

Anschrift:
Engelbergerstraße 19, 79106 Freiburg,
Tel: 0761 - 3 16 96, Fax: 0761 - 3 97 72

e-mail: info@zdpf.de
Internet: www.zdpf.de

Schriftleitung und redaktionelle Verantwortung:
Wolfgang Weyers, Carlos Diaz, Stefan Hörster, Susanna Borghi

Druck:
Druckerei Borchert, Weil-Haltingen

Satz, Gestaltung, Layoutfotografie:
kwasibanane, Freiburg
www.kwasibanane.de

Bildnachweis: Titel und Grafiken auf Seiten 2, 3, 7, 10, 15, 21, 24, 25 und 34: Frank T. Merrill (1848–1923), gemeinfrei, urheberrechtliche Schutzfrist ist abgelaufen. **Hintergrundbilder:** S. 2/3 und 34/35: Frank T. Merrill (1848–1923) | Alle anderen: Reinhardt Jacoby – kwasibanane **Klinische, histopathologische und Labor-Bilder:** Zentrum für Dermatopathologie Freiburg

Auflage: 5.300
pink & blue erscheint 1 bis 2 mal jährlich.
Erscheinungsdatum dieser Ausgabe: 3. 6. 2013

Wenn Sie Fragen oder Anregungen haben:

Zentrum für Dermatopathologie Freiburg,
Postfach 1268,
79012 Freiburg,
Tel: 0761 - 3 16 96
Fax: 0761 - 3 97 72
e-mail: info@zdpf.de

kleiner Buchstaben- oder Zahlendreher dagegen gleich zu neuen Inhalten, und dies um so eher, je kürzer und einfacher der verwendete Code ist. Daher sollte man es mit der Einfachheit nicht übertreiben; ein gewisses Maß an Redundanz ist unverzichtbar.

Textbausteine für Befundbeschreibungen und Diagnosen sollten erkennen lassen, worum es geht. Ein Negativbeispiel sind Diagnose-Codes wie »7A« oder »10B«, die jahrzehntelang am weltweit führenden dermatopathologischen Labor von A. Bernard Ackerman in New York Verwendung fanden. Solche Codes sind fehleranfällig, da sich zum einen der Dermatopathologe leicht versprechen oder bei einem selten verwendeten Textbaustein irren kann und zum anderen ein kleiner Tippfehler ausreicht, um aus »7A« ein »8A« und damit eine ganz andere Diagnose zu machen. Durch Verwendung von Schriftkürzeln wie »Pso-vulg« für Psoriasis vulgaris oder »Gran-an« für Granuloma anulare werden diese Fehlerquellen erheblich entschärft. Auch bei Schriftkürzeln ist auf Verwechslungsmöglichkeiten zu achten. Ähneln sich zwei Kürzel im Schriftbild oder in der Aussprache, wie etwa »Gran-an« und »Gran-ang«, wird aus einem Granuloma anulare leicht ein gefäßreiches Granulationsgewebe. Das Erkennen und Eliminieren solcher Verwechslungsmöglichkeiten erhöht die Zuverlässigkeit der histopathologischen Diagnosesicherung.

Redundanz bedeutet auch, dass bei jedem Arbeitsschritt möglichst zwei unabhängige Daten nebeneinander stehen sollten, wie etwa Patientenname und -geburtsdatum auf allen Anforderungsscheinen und Formalinröhrchen. Bei Namensähnlichkeit zweier Patienten, zum Beispiel Ehepartnern, Geschwistern oder Mutter und Kind, kann ein besonderer Warnhinweis, etwa durch Farbmarkierung der Vornamen, hilfreich sein. Im Labor sollte der Patientenname die Histologie-Nummer ergänzen. Dies ist nicht bei allen Arbeitsschritten möglich, da zum Beispiel Paraffinblöcke zu klein sind, um mehrere Daten aufzunehmen. Wenn die Kontrolle über den Patientennamen fehlt, ist besondere Sorgfalt erforderlich, zum Beispiel durch doppelte Kontrolle der korrekten Reihenfolge der vorbereiteten Blöcke und durch halblautes Vorlesen der Nummern vor jedem neuen Arbeitsschritt. Werden beim Diktieren oder Schreiben Histologie-Nummern eingegeben oder eingescannt, sollte der Patientenname stets überprüft und mitdiktiert beziehungsweise halblaut abgelesen werden.

Von herausragender Bedeutung für die Vermeidung von Verwechslungen ist Ordnung am Arbeitsplatz. Die Aura des »kreativen Chaos«, die manche Pathologen schätzen und dadurch entstehen lassen, dass sie Mappen mit Präparaten, die zur Befundung anstehen, in jedem Winkel ihres Zimmers aufeinander türmen, durchsetzt von aufgeschlagenen Fachzeitschriften, Notizzetteln und Kaffeetassen, ist höchst gefährlich. Arbeitsplätze müssen aufgeräumt sein, egal ob im Behandlungszimmer, im Operationsraum, an der Laborbank, am Mikroskop oder im Sekretariat.

Wichtig ist vor allem, stets nur einen Vorgang im Auge zu haben. Bei der Eingabe von Patientendaten und beim Diktieren oder Schreiben von Befunden können Anforderungsscheine aufeinander liegen, so dass nur der oberste erkennbar ist, aber nie nebeneinander. Im Operationsraum sollte die Akte des aktuellen Patienten räumlich von anderen Patientenakten getrennt werden. Unmittelbar nach der Operation sollten Versandröhrchen beschriftet und Anforderungsscheine ausgefüllt und zum Versand wegsortiert werden, ehe der nächste Patient aufgerufen wird. Wird dies versäumt und

◄ ***Richtig:*** *bei der Eingabe von Patientendaten am Computer liegen die Anforderungsscheine aufeinander, so dass immer nur der oberste abgelesen werden kann. Nach der Bearbeitung werden die Scheine umgedreht abgelegt, so dass keine Daten sichtbar sind, die versehentlich eingegeben werden könnten.*

◄ ***Falsch:*** *Mehrere Anforderungsscheine sind im Blickfeld. Kommt in einer solchen Situation eine Unterbrechung hinzu, zum Beispiel durch ein Telefonat, kann es bei der Wiederaufnahme der Arbeit leicht zu einer Verwechslung kommen.*

▼ *Bei einem Patienten, bei dem fünf Neoplasien entfernt wurden, sind die Präparate 3 und 4 nicht sicher zuzuordnen, da die Beschriftung der Versandgefäße in römischen Ziffern erfolgte und die römische IV nicht klar erkennbar ist.*

befinden sich im Operationsraum Präparate mehrerer Patienten, die erst nachträglich beschriftet werden, ist die Gefahr von Verwechslungen groß. Ein erhöhtes Verwechslungsrisiko besteht auch bei Beschriftung von Anforderungsscheinen und Versandröhrchen vor Beginn der Operation, da während des Eingriffs nicht selten vom ursprünglichen Plan abgewichen wird, indem zum Beispiel eine zusätzliche Exzision erfolgt, die Reihenfolge der Exzisionen geändert oder auf eine Exzision verzichtet wird.[15] In solchen Fällen werden nicht selten leere Röhrchen verschickt, auf den Anforderungsscheinen werden Biopsien aufgeführt, die gar nicht erfolgt sind, oder Nummerierung oder Lokalisationsangabe auf den Röhrchen weichen von den Angaben auf den Anforderungsscheinen ab.

Werden bei einem Patienten mehrere Präparate entnommen, sollten diese in einer festgelegten, unveränderlichen Weise weggestellt werden, ehe nach der Operation die Beschriftung erfolgt. Nummerierte Fächer, in die die Proben unmittelbar nach der Entnahme gestellt werden können, beugen Vertauschungen vor. Bei der Nummerierung sollten arabische Ziffern verwendet werden, da bei römischen Ziffern leicht Fehler entstehen, zum Beispiel dadurch, dass bei der Ziffer »III« zwei Striche so dicht nebeneinander stehen, dass sie als »II« abgelesen wird, oder dass einer der Striche schräg erfolgt und dadurch eine »IV« vortäuscht. Vor dem Wegsortieren zum Versand sollte sichergestellt werden, dass alle Röhrchen ein Präparat enthalten, dass sie gut zugeschraubt sind und dass die Aufkleber fest haften. Außerdem sollten Versandröhrchen und Anforderungsscheine auf ihre Vollständigkeit und die Übereinstimmung von Namen, Lokalisation und Nummerierung überprüft werden. Nach einer aktuellen Umfrage unter amerikanischen Dermatologen zu häufigen und schweren Fehlern in der Dermatologie betrafen neun von zehn Untersuchungs- und Diagnostikfehlern Biopsien, und die häufigste Fehlerquelle überhaupt waren mit 18% falsch beschriftete Versandgefäße oder fehlerhafte Angaben auf dem Begleitschein.[20]

Auch für die Pathologie gilt, dass die meisten Fehler bei der Zuordnung von Präparaten, nach Literaturangaben nahezu drei Viertel, in der »präanalytischen Phase« entstehen, das heißt bei der Beschriftung in Praxis oder Klinik und beim Auspacken der Präparate im Labor mit Zuordnung von Röhrchen und schriftlichem Material sowie der Nummerierung der Proben.[3] Gerade in diesen Phasen ist auf peinliche Ordnung zu achten. Für das Auspacken der Einsendungen muss die zur Verfügung stehende Arbeitsfläche groß genug sein, um ein übersichtliches Aufstellen und Sortieren der Proben aus einer Versandtüte zu gestatten. Dabei sollten mehrere Präparate desselben Patienten zusammengestellt und mit Histologie-Nummern gekennzeichnet werden, deren Reihenfolge der Nummerierung auf Röhrchen und Anforderungsscheinen entspricht. Stets sollte nur eine Versandtüte ausgepackt werden; deren Proben sollten geordnet und verarbeitet werden, ehe die nächste Tüte geöffnet wird. Jeder Einfluss, der die Arbeit in dieser vulnerablen Phase stört,

◄ *Sortieren der eingesandten Präparate im Labor. Die Versandtüten enthalten Formalinröhrchen und Anforderungsscheine mehrerer Patienten. Große Ablageflächen erleichtern deren korrekte Zuordnung. Die Formalinröhrchen werden auf die dazugehörigen Anforderungsscheine gestellt, die durch das Aufkleben von Bar-Codes numerisch gekennzeichnet werden. An der Zuordnung und Numerierung sollten möglichst zwei Personen beteiligt sein, die sich gegenseitig kontrollieren und auf Fehler aufmerksam machen können.*

geht mit zusätzlichen Risiken einher. Dazu zählen zum Beispiel fehlende, unvollständige, unleserliche oder inkorrekte Angaben auf Versandröhrchen oder Anforderungsscheinen, die eine Rücksprache mit der einsendenden Praxis oder Klinik erforderlich machen. Müssen Präparate aus diesen oder anderen Gründen vor ihrer Weiterverarbeitung zurückgestellt werden, sollten sie aus dem Arbeitsbereich entfernt und dadurch von Präparaten aus nachfolgend ausgepackten Versandtüten getrennt werden. Für zurückgestellte Versandröhrchen und die dazugehörigen Anforderungsscheine sollte ein gesonderter Platz im Labor vorhanden sein, wenn möglich mit Unterteilung nach Gründen für die verzögerte Bearbeitung und nächsten erforderlichen Arbeitsschritten (z. B. Rücksprache mit Praxis, längere Fixierung großer Präparate, Entkalkung).

Die Ordnung, die beim Auspacken und bei der numerischen Kennzeichnung der Präparate geschaffen wird, muss in allen nachfolgenden Arbeitsschritten aufrecht erhalten werden, beim Eingeben der Patientendaten und klinischen Angaben in den Computer ebenso wie beim Zuschnitt der Präparate, beim Gießen der Paraffinblöcke, bei der Verwendung von Objektträgern am Mikrotom und beim Mikroskopieren der fertigen Schnitte. Jedes Abweichen von der numerisch aufsteigenden Reihenfolge, zum Beispiel durch Vertauschen zweier Anforderungsscheine, birgt das Risiko, nicht bemerkt zu werden und zu einem Fehler mit möglicherweise dramatischen Konsequenzen zu führen. Wird die numerische Reihenfolge unterbrochen, zum Beispiel durch Zurückstellung einer Probe wegen fehlender klinischer Angaben, sollte dies anhand eines Platzhalters deutlich erkennbar sein. Auch andere Abweichungen von der Regel sollten optisch kenntlich gemacht werden, zum Beispiel das Vorliegen mehrerer Objektträger zu einer Nummer durch eine Farbmarkierung auf Objektträgern oder Anforderungsscheinen. Dadurch wird die Gefahr reduziert, dass der Histopathologe am Mikroskop irrtümlich den falschen Schnitt vom Tablett nimmt. Zwar wird ein solcher Fehler in der Regel sofort oder nach wenigen Präparaten festgestellt, kommt aber zum Beispiel noch eine Unterbrechung hinzu, kann es leicht geschehen, dass bei der Wiederaufnahme der Arbeit ein einmal gemachter Fehler unbemerkt bleibt.

Neben Ordnung ist auch Sauberkeit sehr wichtig, vor allem im Operationsraum und im Labor. Gewebeproben sind feucht und können leicht an Instrumenten haften. Dies kann zum Beispiel dazu führen, dass bei Entfernung mehrerer Läsionen Gewebefragmente im falschen Formalinröhrchen landen, wenn Küretten oder Pinzetten nicht zwischendurch durch Abstreifen gereinigt werden. Das gleiche gilt im Labor beim Zuschnitt und beim Einbetten der Präparate. Bleibt ein Gewebestück an der Pinzette haften und wird vor dem nächsten Arbeitsschritt nicht entfernt, gelangt es leicht in die falsche Kapsel oder den falschen Paraffinblock. Später werden die Paraffinblöcke ins Mikrotom eingespannt, an dem hauchdünne Gewebeschnitte hergestellt werden. Auch diese bleiben leicht an der Klinge hängen, die daher regelmäßig gereinigt oder gewechselt werden muss. Am Mikrotom werden serielle Schnitte angefertigt, die durch das Paraffin aneinander haften, so dass längliche Streifen mit mehreren Anschnitten entstehen. Diese werden in ein Wasserbad überführt, auf dessen Oberfläche sie schwimmen, und von dort mit dem Objektträger aufgenommen. Wird dabei ein Anschnitt nicht erfasst, verbleibt er im Wasserbad und kann leicht auf einen anderen Objektträger gelangen. Zur Vermeidung solcher sogenannter »Floater« muss das Wasserbad sauber gehalten und das Wasser regelmäßig gewechselt werden.[11] Die »Kontamination« eines Präparates mit Fragmenten eines anderen zählt zu den häufigsten Ursachen von Fehldiagnosen aufgrund einer Gewebeverwechslung.[11] Größeren Studien zufolge wiesen 0,6% bis 2,9% aller Schnitte eine Kontamination auf, die meist auf einzelne Objektträger begrenzt und daher erst nach der Einbettung des Gewebes in den Paraffinblock erfolgt war.[21]

Da sich Verwechslungen nicht zuverlässig vermeiden lassen, kommt der internen Kontrolle große Bedeutung zu. Diese kann zeitgleich oder nachgeordnet erfolgen. Eine zeitgleiche Kontrolle, bei der zumindest zwei verschiedene Personen am selben Vorgang beteiligt sind und sich gegenseitig auf Fehler aufmerksam machen können, ist in den besonders vulnerablen Phasen der Gewebeentnahme und -verarbeitung angezeigt. Dies gilt zum Beispiel für die Zusammenstellung der Präparate zum Versand. Wer-

► *Nach dem Sortieren werden die Präparate in schmale Scheiben zerschnitten und in vorbeschriftete Kapseln gelegt, deren Nummern denen auf den Anforderungsscheinen entsprechen. Die Kapseln sind ebenso in aufsteigender numerischer Reihenfolge geordnet wie Anforderungsscheine und Formalinröhrchen links vom Zuschneidebrett. Vor dem Zuschnitt jedes neuen Präparates werden die Daten auf Röhrchen, Anforderungsscheinen und Kapseln auf ihre Übereinstimmung hin kontrolliert.*

► *Nach dem Zuschnitt werden Präparate im Gewebeaufbereitungsautomaten entwässert, um die Einbettung in Paraffin zu ermöglichen. Im Gewebeaufbereitungsautomaten befinden sich viele Kapseln unterschiedlicher Patienten im selben Korb.*



► *Nach der Gewebeaufbereitung werden die Kapseln erneut nach Nummern sortiert. Anschließend werden Paraffinblöcke gegossen, wobei das Gewebe in den Kapseln so orientiert wird, dass es später orthograd angeschnitten werden kann. Bei der Einbettung des Gewebes befindet sich stets nur eine Kapsel im Arbeitsbereich. Vor allem nach Einbettung sehr kleiner Gewebeteile muss die Pinzette abgestreift werden, um ein Festhaften von Geweberesten und deren Übertragung in eine andere Kapsel zu vermeiden.*

► *Vor dem Erstellen der Gewebeschnitte am Mikrotom werden die Paraffinblöcke gekühlt. Auf der Kühlplatte werden sie in numerisch aufsteigender Reihenfolge abgelegt.*

◄ *Der Paraffinblock ist ins Rotations-Mikrotom einspannt. Durch Auf- und Abwegung wird er am Messer vorbeigeführt und dabei mit jeder Rotation um 5 µm vorgeschoben, so dass dünne Serienschnitte entstehen, die durch das Paraffin aneinander haften.*



◄ *Die Gewebeschnitte werden in ein Wasserbad überführt und dort mit einem Objektträger aufgenommen. Das Wasserbad muss sauber gehalten werden. Schwimmen noch Reste anderer Präparate an der Oberfläche (»Floater«), können sie leicht auf den falschen Objektträger gelangen.*

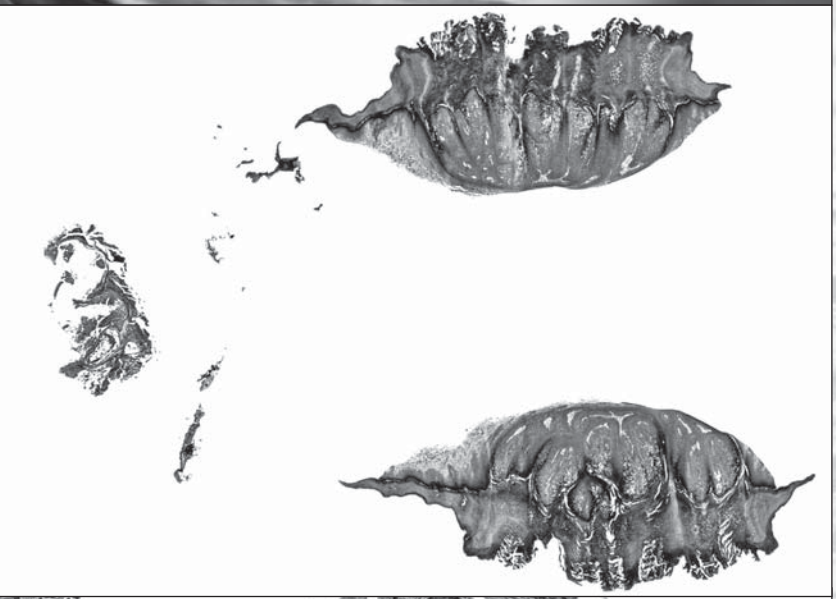

◄ *Das Biopsat eines 34jährigen Patienten zeigt Anschnitte einer Verruca vulgaris mit stark verbreitertem, aufgefaltetem Epithel, Hypergranulose und ausgeprägter kompakter Orthokeratose mit fokalen Parakeratosesäulen. Ferner sieht man Koilozyten, die einen perinukleären Halo aufweisen und in der Übersicht als kleine Hohlräume im Stratum granulosum in Erscheinung treten. Auf der linken Seite findet sich ein anderes Gewebestück.*

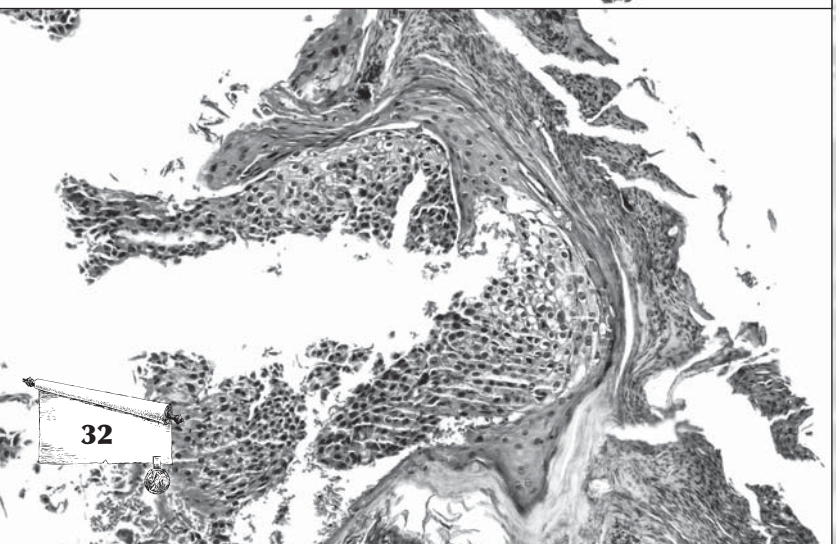

◄ *Das Gewebestück auf der linken Seite zeigt in stärkerer Vergrößerung dicht gedrängt liegende Keratozyten mit pleomorphen Kernen. Die Hornschicht weist eine Parakeratose mit ebenfalls sehr dicht gelagerten Kernen auf. Es handelt sich um eine solare Keratose. Diese stammt offensichtlich nicht vom selben Paraffinblock, sondern ist ein »Floater« aus dem Wasserbad.*

► *Endkontrolle der Gewebeschnitte im Labor. Dabei wird nicht nur überprüft, dass die Schnitte in numerisch aufsteigender Reihenfolge auf dem Tablett liegen, sondern Paraffinblöcke und Schnitte werden nochmals verglichen, um sicherzustellen, dass die Präparate im Block und auf den Schnitten in Form und Größe übereinstimmen.*

den Versandröhrchen und Anforderungsscheine vor dem Eintüten von zwei Personen auf Vollständigkeit und korrekte Beschriftung überprüft, und wird dies vielleicht sogar durch Gegenzeichnen bestätigt, wird es nicht mehr vorkommen, dass beim Auspacken im Labor Material fehlt, überzählig oder nicht zuzuordnen ist. Bei der Zusammenstellung des Materials zum Versand sollte auch darauf geachtet werden, dass Versandröhrchen und dazugehörige Anforderungsscheine sowie mehrere Präparate desselben Patienten nicht in verschiedene Tüten gelangen.

Das Auspacken, Sortieren und Nummerieren der Proben im Labor sollte stets durch zwei Personen erfolgen, ebenso wie die Endkontrolle, bevor die fertigen Objektträger zusammen mit den Anforderungsscheinen das Labor verlassen und zur Befundung gegeben werden. Eine Überprüfung der korrekten, übereinstimmenden Reihenfolge der Nummern von Objektträgern, Paraffinblöcken und Anforderungsscheinen durch wenigstens zwei Personen ist dringend geboten. Nach Literaturangaben konnte durch gegenseitiges Vorlesen der Nummern eine Fehlerrate von bis zu 1% auf etwa 0,1 ‰ reduziert werden.[15]

Noch wichtiger sind nachgeordnete Kontrollen, durch die Fehler in einem vorangegangenen Arbeitsschritt erkannt und korrigiert werden können. Dies beginnt mit dem Eintüten der Präparate zum Versand, bei dem das Fehlen eines Röhrchens oder eine unzureichende oder fehlerhafte Beschriftung bemerkt werden sollten. Ergeben sich beim Auspacken im Labor, bei der Zuordnung von Röhrchen zu den Anforderungsscheinen oder beim makroskopischen Zuschnitt der Präparate Inkonsistenzen, wie zum Beispiel Unterschiede zwischen dem Präparat im Röhrchen und einer Skizze auf dem Begleitschein, sollte unmittelbar mit der einsendenden Praxis oder Klinik Rücksprache genommen werden. Entsteht beim Mikroskopieren infolge von Inkonsistenzen zwischen klinischen Angaben und histopathologischem Befund der Verdacht auf eine Verwechslung, sollten zunächst die vorangegangenen und nachfolgenden Objektträger darauf überprüft werden, ob eine weitere, korrespondierende Inkonsistenz vorliegt, die eine Verwechslung nahelegt. Ist dies nicht der Fall, sollten Objektträger und Paraffinblock miteinander verglichen werden, um den am leichtesten nachweisbaren Fehler auszuschließen, nämlich die Verwendung eines falsch beschrifteten Objektträgers. Dann sollten über die vorangegangenen und nachfolgenden Befunde hinaus alle Präparate desselben Einsenders auf ihre Plausibilität hin überprüft werden. Führt auch dies nicht zur Klärung, kann die Ursache einer Inkonsistenz manchmal durch Rücksprache mit der einsendenden Praxis oder Klinik aufgedeckt werden.

Im Sekretariat sollten Inkonsistenzen bei der Befundung bemerkt und hinterfragt werden, wie etwa Abweichungen von diktiertem Befund und Materialangabe auf dem Begleitschein (zum Beispiel »vollständige Exzision« bei einem als »PE« bezeichneten Präparat) oder unvereinbare Angaben im Befund (zum Beispiel »kein Anhalt für Malignität« bei einem Basalzellkarzinom; »Exzision in toto« bei gleichzeitiger Erwähnung einer Randbildung zur Seite). Die geschriebenen Befundberichte sollten vor ihrer Freigabe durch Unterschrift gelesen und auf Fehler überprüft werden. Das letzte Glied in der Kette nachgeordneter Kontrolle ist dann wieder der Kliniker, der bei offenkundigen Fehlern im Befundbericht oder bei Unvereinbarkeit von histopathologischem Befund und klinischem Bild Rücksprache mit dem Histopathologen nehmen sollte.

Durch solche Kontrollen können Fehler aufgedeckt und rechtzeitig korrigiert werden, aber nur dann, wenn in den vorgeordneten Arbeitsschritten Anhaltspunkte geliefert werden, die später zu Verdachtsmomenten führen. Im Labor bedeutet dies zum Beispiel, dass vor dem makroskopischen Zuschnitt der Präparate deren Form und Größe dokumentiert werden sollten. Eine anschließende Vertauschung kann dann durch Vergleich dieser Daten mit den Gewebeschnitten auf dem Objektträger aufgedeckt werden. Auch die Art des Zuschnittes sollte dokumentiert werden, um später beim Gießen des Paraffinblockes ein fehlendes oder überzähliges Gewebestück zu bemerken.

Erfolgte die Vertauschung schon vor dem Eintreffen der Präparate im Labor, gelingt es oft, durch genaue Schilderung des eingesandten Materials in Rücksprache mit der einsendenden Praxis oder Klinik zu einer korrekten Zuordnung zu gelangen. Eingeschränkt wird diese Möglichkeit allerdings durch die Zu-

nahme von Shave-Biopsien, die sich in Form und Größe etwa entsprechen. Erfolgen letztere so oberflächlich, dass nur Epidermis und Papillenspitzen erfasst werden, wie dies leider immer häufiger geschieht, ist es auch nicht möglich, Verwechslungen anhand anatomischer Abweichungen zu erkennen.

Die mit Abstand wichtigsten Anhaltspunkte für nachgeordnete Kontrollen liefern die klinischen Angaben auf dem Begleitschein. Je genauer diese sind, desto eher fallen Verwechslungen auf. Zu den Angaben, die nie fehlen sollten, zählen neben den Patientendaten wenigstens eine Verdachtsdiagnose, die Angabe der Exzisionsstelle, ohne die eine abweichende Anatomie des Präparates nicht erkennbar ist, und die Angabe der Exzisionstechnik, wie etwa Shave, Kürettage oder Stanze.

Das Ausfüllen der Anforderungsscheine ist eine wichtige Aufgabe, die möglichst vom Operateur selbst übernommen werden sollte. Wird das Ausfüllen unerfahrenen Hilfskräften überlassen, die die Wichtigkeit nicht einzuschätzen wissen, sind die Angaben oft lückenhaft oder falsch, wie zum Beispiel »Psoriasis« als Diagnose bei einem Basalzellkarzinom, nur weil der Patient auch eine Psoriasis hat und diese Diagnose in seiner Akte als erste genannt wird. Kommt so etwas bei einer Praxis oder Klinik öfter vor, wird bei Inkonsistenzen irgendwann nicht mehr nachgefragt, und Verwechslungen können nicht erkannt werden. Die Angaben auf dem Anforderungsschein müssen gut leserlich sein. Liegen Vorbefunde vor, wie zum Beispiel eine Probebiopsie desselben Tumors, sollten diese unter Bezugnahme auf die Histologie-Nummer spezifisch genannt werden. Nicht selten weichen Lokalisationsangaben voneinander ab, wie zum Beispiel »präaurikulär« und »Wange« für dieselbe Stelle, und lassen dadurch die Identität mit der Vorbiopsie nicht erkennen. Praxisinterne Abkürzungen, die nicht allgemein

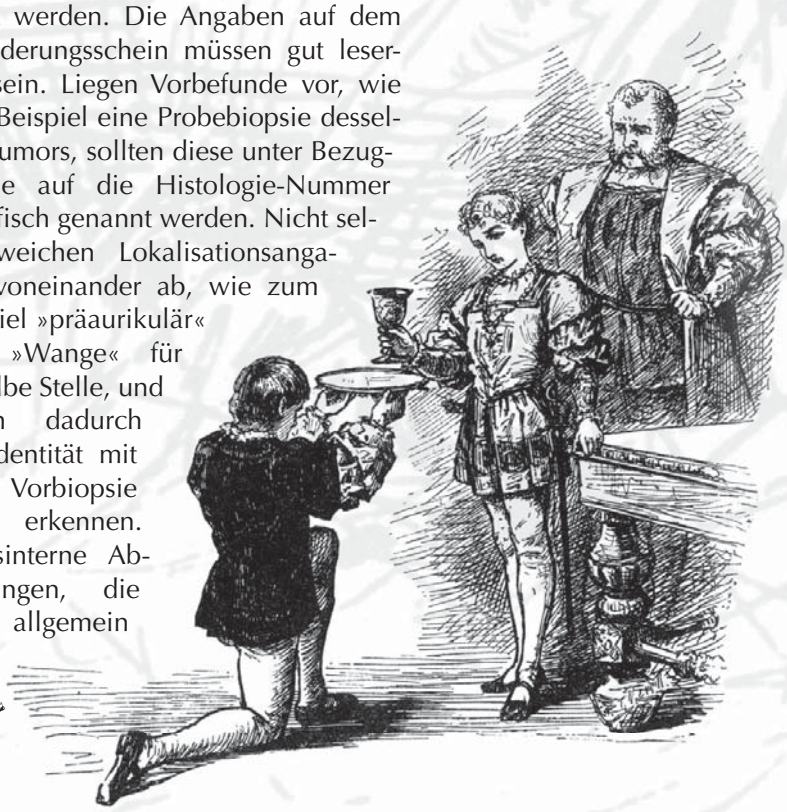

► *Fehlermöglichkeiten und Möglichkeiten ihrer Vermeidung und Erkennung im Überblick.*

	Ort	Fehlerquelle
1	Praxis/Klinik	Fehlende oder falsche Patientenangaben auf Formalinröhrchen und/oder Anforderungsscheinen
2	Praxis/Klinik	Falsche Zuordnung von Formalinröhrchen und Anforderungsschein; fehlende oder falsche Nummerierung von Röhrchen
3	Praxis/Klinik	Verlust von Proben/Röhrchen
4	Labor	Falsche Zuordnung Formalinröhrchen/Anforderungsschein beim Auspacken der Versandtüten
5	Labor	Falsche Zuordnung des Gewebes aus nummerierten Röhrchen und der entsprechenden Gewebekapseln beim Zuschnitt der Präparate
6	Labor	Verlust/Verwechslung von Gewebestücken beim Zuschnitt der Präparate, im Gewebeaufbereitungsautomaten oder bei der Paraffineinbettung
7	Labor	Beim Schneiden am Mikrotom Aufbringen von Gewebestücken auf falschen Objektträger
8	Befunder	Fehler bei der Zuordnung von Präparat und Patientendaten mit Diktat eines Befundes zu falschen Daten
9	Befunder	Irrtümliche Verwendung eines falschen Computercodes beim Diktat
10	Sekretariat	Eingabe von Patientendaten zu einer falschen Histologie-Nummer
11	Sekretariat	Eingabe eines Befundes in falsche Patientenmaske beim Schreiben der Befunde
12	Sekretariat	Eingabe eines falschen Computercodes

Vorbeugemaßnahme	Fehlererkennung
LABOR: Beseitigung alter Aufkleber und sorgfältige Reinigung der Röhrchen vor Versand zur Wiederverwendung **PRAXIS:** Grundsätzlich Angabe von Patientendaten auf Formalinröhrchen und Anforderungsscheinen; Verwendung von Barcodes, um Übertragungsfehler zu vermeiden; gut lesbare Beschriftung der Röhrchen und Ausfüllen der Anforderungsscheine (mit klin. Diagnose, Biopsiestelle, spezi⊠scher Bezugnahme auf Vorbefunde etc.) unmittelbar nach der Op.; Wegsortieren vor Beginn der nächsten Op.; räumliche Trennung der Akte des aktuellen Patienten von anderen Akten; erhöhte Vorsicht bei Namensgleichheit/ähnlichkeit	**PRAXIS:** Überprüfen von Röhrchen und Anforderungsscheinen nach jeder Op.; Sammeln von Röhrchen und Anforderungsscheinen gemäß Reihenfolge der Op.; Kontrolle sämtlicher Röhrchen und Scheine auf korrekte Beschriftung vor dem Eintüten zum Versand (ggfs. mit Protokollierung der Präparate beim Eintüten) **LABOR:** Erkennung von Diskrepanzen zwischen Präparat und dessen Beschreibung auf dem Anforderungsschein (z. B. Stanze, Kürettat); sofortige Rücksprache mit Einsendern bei diskrepanten Angaben oder bei Fehlen von Präparaten oder Anforderungsscheinen **BEFUNDER:** Erkennen von Diskrepanzen zwischen klinischen Angaben und Anatomie/Histopathologie; bei Diskrepanzen Kontrolle aller Präparate desselben Einsenders auf mögliche Verwechslungen; bei Fehlen zu erwartender Vorbefunde Kontrolle der Patientendaten über verschiedene Einzelparameter (z. B. Name, Geburtsdatum)
Ablage mehrerer Op.-Präparate desselben Patienten nach Reihenfolge der Entnahme; Beschriftung von Röhrchen und Anforderungsscheinen unmittelbar nach der Op. durch den Operateur; Nummerierung mit arabischen anstelle von römischen Ziffern	
Kontrolle des Inhalts der Röhrchen vor dem Zuschrauben; sorgfältiges Zuschrauben, um Auslaufen von Röhrchen zu verhindern; mehrere Röhrchen mit Proben desselben Patienten immer in dieselbe Versandtüte	
PRAXIS: Röhrchen und Scheine desselben Patienten immer in derselben Versandtüte **LABOR:** Beim Auspacken Röhrchen sofort auf zugehörige Anforderungsscheine stellen, diese nach vollständigem Auspacken der Tüte ordnen und mit Histologie-Nummern versehen (am besten mit Bar-Code); nie mehrere Versandtüten gleichzeitig am gleichen Ort auspacken	**BEFUNDER:** Erkennen von Diskrepanzen zwischen klinischen Angaben und Anatomie/Histopathologie; im Falle von Diskrepanzen Kontrolle aller Präparate desselben Einsenders auf mögliche Verwechslungen
Vorbereitung gut lesbar beschrifteter Kapseln mit aufsteigenden Nummern; Kontrolle der Übereinstimmung von Nummern auf Anforderungsschein, Röhrchen und Kapsel vor Öffnung des Röhrchens und Zuschnitt der Gewebeprobe; erhöhte Vorsicht bei Verwendung zusätzlicher Kapseln für eine Probe (Vermeidung von Übertragungsfehlern bei der Beschriftung, wie z. B. Zahlendreher)	
Nicht mehrere Proben gleichzeitig bearbeiten; aufgeräumter Arbeitsplatz; sauberer Fußboden, auf dem Gewebestücke ggfs. leicht auf⊠ndbar sind; regelmäßige Säuberung der Instrumente, um Anhaften von Gewebestücken vor Zuschnitt einer neuen Probe zu verhindern; beim Zuschnitt Einlegen sehr kleiner Gewebestücke in Filterpapier; bei der Paraf⊠neinbettung kein Überdecken der Beschriftung durch Paraf⊠n	**LABOR:** Vergleich von Skizze zur Gewebegröße und Zuschnittmethode mit Zahl und Form der Gewebestücke beim Gießen der Paraf⊠nblöcke
Vorbereitung gut lesbar beschrifteter Objektträger mit aufsteigenden Nummern; entsprechende Sortierung der Paraf⊠nblöcke; Vergleich der Nummern von Paraf⊠nblock und Objektträger vor Einspannen des Blocks ins Mikrotom; erhöhte Vorsicht bei Verwendung zusätzlicher Objekträger für einen Fall (Vermeidung von Übertragungsfehlern bei der Beschriftung); regelmäßige Reinigung des Mikrotoms; sauberes Wasserbad, um Aufbringen von Floatern auf den Objektträger zu vermeiden	**BEFUNDER:** Erkennen von Diskrepanzen zwischen klinischen Angaben und Anatomie/Histopathologie; Erkennen von Floatern (einzelne, nicht zum Präparat gehörige Gewebestücke aus dem Wasserbad)
LABOR: Endkontrolle von nummerierten Anforderungsscheinen, Paraf⊠nblöcken und Objektträgern zur Sicherstellung der richtigen Zuordnung und Reihenfolge vor Abgabe aus dem Labor; optische Kenntlichmachung von Lücken in der numerischen Abfolge von Präparaten oder von Präparaten mit mehreren Objektträgern **BEFUNDER:** Kontrolle der Übereinstimmung der Nummern auf Objektträgern mit Anforderungsscheinen / Patientendaten vor jedem neuen Diktat; Vermeiden eines Überblätterns von Anforderungsscheinen; Vorsicht bei Vorliegen mehrerer Objektträger zu einer Nummer; erhöhte Vorsicht bei Unterbrechungen (z. B. durch Telefonate)	**BEFUNDER/SEKRETARIAT:** Kontrolle bei starken Diskrepanzen zwischen klinischer und histopathologischer Diagnose **PRAXIS:** Rücksprache zur klinisch-histopathologischen Korrelation
Verwendung redundanter Codes	**SEKRETARIAT:** Rücksprache bei Ungereimtheiten (z. B. »fehlende Malignität« bei malignem Tumor; »Totalexzision« bei klinischer Angabe »PE«) Praxis: Rücksprache zur klinisch-histopathologischen Korrelation
Automatische Übernahme von Daten (z. B. durch Scannen mit Barcode-System; cave: selten Fehlerkennung durch Scanner); Kontrolle von Nummer und Patientenname; bei der Eingabe immer nur ein Anforderungsschein im Blickfeld; erhöhte Vorsicht bei Unterbrechungen (z. B. durch Telefonate)	**BEFUNDER/SEKRETARIAT:** Vergleich von Daten auf dem Anforderungsschein mit denen im Computer **BEFUNDER:** Endkontrolle von klinischer und histopathologischer Diagnose vor Freigabe von Befunden **PRAXIS:** Rücksprache zur klinisch-histopathologischen Korrelation
Verwendung redundanter, nicht zur kurzer Codes; Verwendung phonetisch leicht unterscheidbarer Codes bei Diktaten und eines leicht unterscheidbaren Schriftbildes bei handschriftlicher Befundung	

verständlich oder vieldeutig sind (z. B. »SK« für »seborrhoische Keratose« oder »solare Keratose«, »LP« für »Lichen planus« oder »lymphomatoide Papulose«), sollten auf Anforderungsscheinen unterbleiben.

Die fehlende oder schlechte Kommunikation zwischen unterschiedlichen Anbietern medizinischer Versorgung gilt als eines der größten Probleme des Gesundheitssystems. Sie kann nicht nur zur Verwechslung medizinischer Proben führen, sondern zur Verwechslung ganzer Patienten bei invasiven Eingriffen. Leider sind Defizite im Bereich der Kommunikation aufgrund der hohen Arbeitsbelastung so verbreitet, dass unzureichende Angaben oft stillschweigend akzeptiert werden.[22] Dies gilt auch für histopathologische Untersuchungen. Fehlende, unzureichende oder unleserliche Angaben auf den Anforderungsscheinen sind so häufig, dass Nachfragen in der Regel unterbleiben, da es angesichts der schieren Masse mangelhaft ausgefüllter Scheine unmöglich ist, systematisch zusätzliche Informationen einzuholen. Wären unzureichende Angaben selten, würde viel häufiger nachgefragt. Das Fehlen von Nachfragen trägt wiederum dazu bei, dass das Ausfüllen der Anforderungsscheine als lästige Pflicht empfunden und als unerheblich abgetan wird. So werden Kommunikationsdefizite strukturell vertieft. Gerade an strukturellen Defiziten muss aber gearbeitet werden, da sie viel leichter zu beheben sind als individuelle menschliche Fehler.[23]

Individuelle Fehler durch punktuelles Versagen einer in den Arbeitsprozess eingebundenen Person sind unvermeidbar, gerade angesichts der hohen Zahl an Patienten, die Tag für Tag in Praxen und Kliniken betreut werden, und der hohen Zahl an Präparaten, die dabei anfallen. Höchste Konzentration bei allen beteiligten Personen von früh bis spät ist wünschenswert, aber als Forderung nicht realistisch. Die Konzentration kann gefördert werden, zum Beispiel durch ausreichende Erholungspausen und durch Ruhe am Arbeitsplatz. Jede Ablenkung, zum Beispiel durch laute Gespräche in Hörweite, mindert die Konzentration und kann zu Fehlern führen. Gespräche sind aber unverzichtbar, um sich bei der Arbeit aufeinander abzustimmen. Auch Unterbrechungen, wie durch Telefonate, lassen sich nicht vermeiden und tragen ihrerseits zur Ergebnisqualität bei. Unnötige Unterbrechungen, etwa zur Klärung von Problemen, die man auch zu einem besseren Zeitpunkt besprechen könnte, sollten indes vermieden werden. Jede Unterbrechung ist als potentielle Fehlerquelle zu betrachten. Wenn möglich, sollte vor der Unterbrechung ein Arbeitsvorgang noch rasch abgeschlossen werden, und bei Wiederaufnahme der Arbeit ist besondere Sorgfalt vonnöten, um Fehlern vorzubeugen, zum Beispiel durch nochmalige Kontrolle von Patientendaten und Histologie-Nummer.

Auch Sicherungsmaßnahmen, durch die Verwechslungen verhindert oder aufgedeckt werden können, sind nicht immer umzusetzen. So ist zum Beispiel bei fehlender oder unklarer Beschriftung von Versandröhrchen eine Rücksprache mit der einsendenden Praxis nur möglich, wenn die Praxis erreichbar ist. Nicht selten ertönt am Telefon ständig das Besetztzeichen, und man kann allenfalls per Fax um einen Rückruf bitten. Die zeitgleiche gegenseitige Kontrolle bei vulnerablen Arbeitsschritten kann an einem ungewöhnlich hohen Arbeitsanfall oder einem unvorhergesehenen Personalmangel scheitern. Die

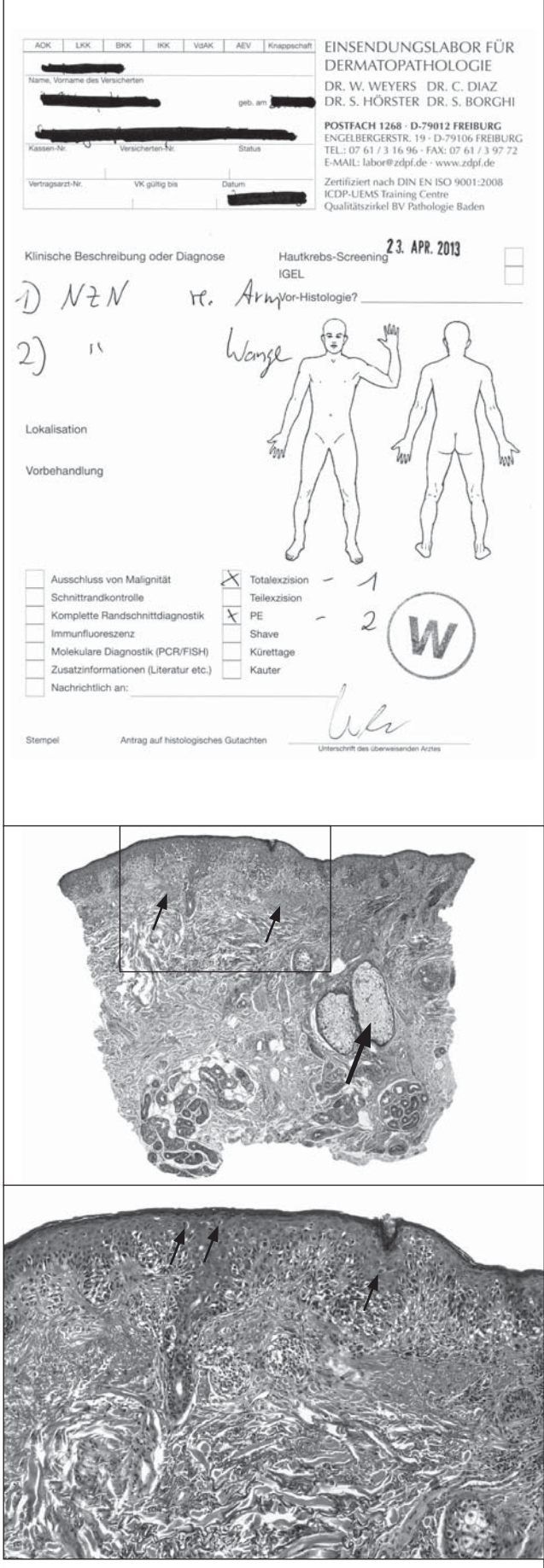
AOK | LKK | BKK | IKK | VdAK | AEV | Knappschaft

Name, Vorname des Versicherten [redacted]

[redacted] geb. am [redacted]

[redacted]

Kassen-Nr. Versicherten-Nr. Status

Vertragsarzt-Nr. VK gültig bis Datum [redacted]

EINSENDUNGSLABOR FÜR DERMATOPATHOLOGIE
DR. W. WEYERS DR. C. DIAZ
DR. S. HÖRSTER DR. S. BORGHI
POSTFACH 1268 · D-79012 FREIBURG
ENGELBERGERSTR. 19 · D-79106 FREIBURG
TEL.: 07 61 / 3 16 96 · FAX: 07 61 / 3 97 72
E-MAIL: labor@zdpf.de · www.zdpf.de
Zertifiziert nach DIN EN ISO 9001:2008
ICDP-UEMS Training Centre
Qualitätszirkel BV Pathologie Baden

Klinische Beschreibung oder Diagnose
Hautkrebs-Screening 23. APR. 2013
IGEL
1) NZN re. Arm
2) " Wange
Vor-Histologie?
Lokalisation
Vorbehandlung
Ausschluss von Malignität
Schnittrandkontrolle
Komplette Randschnittdiagnostik
Immunfluoreszenz
Molekulare Diagnostik (PCR/FISH)
Zusatzinformationen (Literatur etc.)
Nachrichtlich an:
Totalexzision – 1
Teilexzision
PE – 2
Shave
Kürettage
Kauter
W
Stempel
Antrag auf histologisches Gutachten
Unterschrift des überweisenden Arztes

▲▲ *Präparat 1 (»rechter Arm«) zeigt ein Melanoma in situ in Lichthaut, das an die seitlichen Schnittränder grenzt. Die ausgeprägte solare Elastose (kleine Pfeile) und die große Talgdrüse (großer Pfeil) passen nicht zur Lokalisationsangabe.*

▲ *Junktionale Melanozytenproliferation in Lichthaut. Die Melanozyten sind unregelmäßig verteilt. Einzelmelanozyten dominieren im Vergleich zu Nestern und finden sich auch in höheren Epidermislagen (Pfeile). Dies sind Zeichen eines Melanoma in situ.*

◀ *Bei diesem Patienten erfolgten zwei Biopsien unter dem klinischen Verdacht auf einen melanozytären Naevus. Auf dem Anforderungsschein sind Lokalisation und Art der Biopsie aufgeführt: eine Totalexzision am rechten Arm und eine Probeexzision an der Wange.*

▼ *Präparat 2 (»Wange«) zeigt einen melanozytären Compound-Naevus, der vollständig entfernt wurde. Der Naevus ist zur Seite hin scharf durch Nester begrenzt (Pfeile). Talgdrüsen sind nicht angeschnitten. Für ein Exzidat von der Wange wäre dies sehr ungewöhnlich.*

▼▼ *Die Melanozyten sind gleichmäßig verteilt. Melanozyten in höheren Epidermislagen fehlen. Die Melanozyten in der Dermis weisen kleinere Kerne auf als die in der Epidermis (»Ausreifung«). Für Malignität besteht kein Anhalt.*
Die beiden Präparate wurden offensichtlich vertauscht, denn Präparat 2 zeigt einen vollständig entfernten melanozytären Naevus in nicht lichtbelasteter Haut (rechter Arm) und Präparat 1 die Probebiopsie eines Melanoma in situ in stark lichtgeschädigter Haut (Wange). Ob die Verwechslung während des Eingriffes oder später im Labor erfolgte, ist nicht zu klären. Die Verwechslung konnte nur anhand der Angaben auf dem Anforderungsschein erkannt werden. Ohne diese Angaben wäre der vollständig entfernte Naevus am Arm nachexzidiert worden, während das Melanom an der Wange weiter hätte wachsen können.

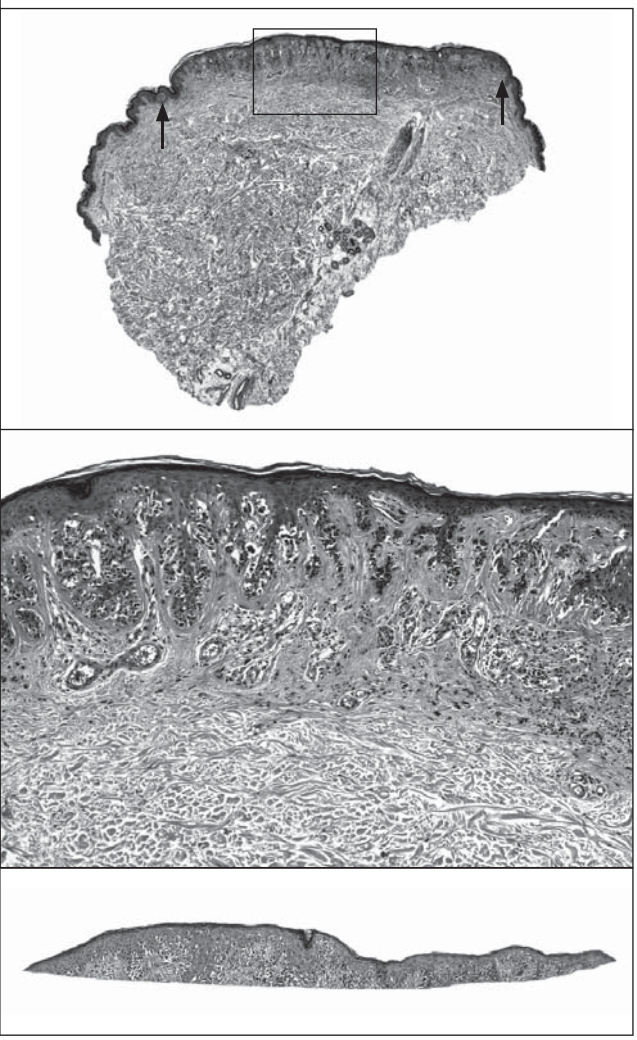

▲ *Trotz des gut ausgefüllten Anforderungsscheines wäre die Verwechslung im Falle oberflächlicher Shave-Biopsien unbemerkt geblieben. Sie fiel nur auf, weil die Biopsien tief genug waren, um die Anatomie der Haut und die solare Elastose erkennen zu lassen.*

meisten Fehler kommen an Tagen mit hohem Arbeitsaufkommen vor.[3] Die Qualität der nachgeordneten Kontrolle hängt von der Aufmerksamkeit und vom Ausbildungsstand der beteiligten Personen ab.

Wenn Fehler entdeckt werden, sollten diese nicht nur behoben, sondern auch dokumentiert werden. Die Dokumentation erhöht Problembewusstsein und Aufmerksamkeit und bietet die Chance, wiederkehrende Fehlerquellen anzusprechen und auszuräumen. In Instituten mit einem formalen Plan zum Umgang mit Fehlern kommen Fehler seltener vor.[24] Bei der Dokumentation sollten Fehler nach dem wahrscheinlichen Ort ihres Geschehens (z. B. Beschriftung in der Praxis, Auspacken im Labor, Befundung am Mikroskop) und ihrer Art klassifiziert werden. Eine systematische Fehlererfassung im Computer erleichtert die spätere Analyse.[3] Für die effiziente Erfassung ist ein offener Umgang mit Fehlern in einer sachlichen, angstfreien Atmosphäre unerlässlich. Wenn Fehler entdeckt werden, ist nicht die Frage nach dem persönlichen Verschulden entscheidend, sondern die Frage, warum Strukturen, die Fehler verhindern sollen, nicht gegriffen haben.[22] Die Dokumentation sollte sich nicht auf schwere Fehler mit möglichen oder tatsächlichen ernsten Konsequenzen beschränken, sondern auch geringfügige Fehler erfassen, da deren Analyse wichtige Anhaltspunkte gibt, um schwere Fehler zu vermeiden.[3] Dies wurde bereits vor über 80 Jahren vom amerikanischen Pionier für Industriesicherheit, Herbert William Heinrich, hervorgehoben, der darauf hinwies, dass auf jeden schweren Industrieunfall 29 Unfälle mit geringen Verletzungen und 300 Unfälle ohne Verletzungen kämen.[25]

Ähnliche Zahlen dürften für »Unfälle« bei der Entnahme, Verarbeitung und Befundung histopathologischer Präparate gelten. Auf jede Verwechslung, die bemerkt wird, kommt mit an Sicherheit grenzender Wahrscheinlichkeit eine sehr viel höhere Zahl nicht bemerkter Verwechslungen, von denen die meisten glücklicherweise ohne Folgen bleiben. Im Einzelfall können die Konsequenzen jedoch dramatisch sein, und aus diesem Grunde sind die Kenntnis von Fehlerquellen, das Bewusstsein für die mit ihnen verbundenen Gefahren, eine gute Strukturierung der Arbeitsabläufe, Kontrollmechanismen zur Fehlererkennung und die Möglichkeit, in Verdachtsfällen mit möglicherweise ernsten Konsequenzen die Verwechslung von Gewebeproben nachzuweisen, von entscheidender Bedeutung für die Qualität der medizinischen Versorgung.

Literatur:

1 Grannis GF, Grümer HD, Edison JA, McCabe WC. Proficiency evaluation of clinical chemistry laboratories. Clin Chem 1972; 18: 222–36.

2 Dzik WH, Murphy MF, Andreu G, Heddle N, Hogman C, Kekomaki R, Murphy S, Shimizu M, Smit-Sibinga CT. An international study of the performance of sample collection from patients. Vox Sang 2003; 85: 40–7.

3 Rakha EA, Clark D, Chohan BS, El-Sayed M, Sen S, Bakowski L, O‹Connor S. Efficacy of an incident-reporting system in cellular pathology: a practical experience. J Clin Pathol 2012; 65: 643–8.

4 Nosanchuk JS, Gottman AW. CUMS and delta checks: a systematic approach to quali-

ty control. Am J Clin Pathol 1974; 62: 707–12.

5 Ladenson JH. Patients as their own controls: use of the computer to identify «laboratory error.« Clin Chem 1975; 21: 1648–53.

6 Sheiner LB, Wheeler LA, Moore JL. The performance of delta check methods. Clin Chem 1979; 25: 2034–7.

7 Iizuka Y, Kume H, Kitamura M. Multivariate delta check method for detecting specimen mix-up. Clin Chem 1982; 28: 2244–48.

8 Suvisaari J, Syrjälä M. Practical method for estimating the frequency of specimen mix-up in clinical chemistry laboratories. Clin Chem 2002; 48: 1133–5.

9 Ovens K, Naugler C. How useful are delta checks in the 21st century? A stochastic-dynamic model of specimen mix-up and detection. J Pathol Inform 2012; 3: 5.

10 Weyers W, Diaz C, Weyers I, Borghi S. Nichts mehr drin – das Mysterium des tumorfreien Nachexzidates. Pink & blue 2003; 17: 17–22.

11 Ritter JH, Sutton TD, Wick MR. Use of immunostains to ABH blood group antigens to resolve problems in identity of tissue specimens. Arch Pathol Lab Med 1994; 118: 293–7.

12 Laagaaij EL, Cramer-Knijnenburg GF, Van der Pijl JW, Bruijn JA, De Fijter JW, Van Krieken JHJM. Rapid verification oft he identity of questionable specimens using immunohistochemistry with monoclonal antibodies directed aganist HLA-class I antigens. Histopathology 1997; 31: 284–88.

13 Hunt JL. Identifying cross contaminants and specimen mix-ups in surgical pathology. Adv Anat Pathol 2008; 15: 211–7.

14 Banaschak S, Sibbing U, Brinkmann B. Identifizierung von Gewebsproben bei Verdacht auf Materialvertauschung. Pathologe 1997; 18: 385–9.

15 Banaschak S, Witting C, Brinkmann B. Präparateverwechslungen: Ursachen, Auswirkung, Prävention. Pathologe 1999; 20: 155–8.

16 Pfeifer JD, Zehnbauer B. Payton J. The changing spectrum of DNA-based specimen provenance testing in surgical pathology. Am J Clin Pathol 2011; 135: 132–8.

17 Bell CG, Wood DR, Cheong SJH, Kwan W, Sinosich M, Delprado W, Baumgart KE. Molecular confirmation of pathological specimen integrity in Australasia. Pathology 2009: 41: 280–3.

18 Canadian Medical Protective Association. Specimen and report mix-ups. IS0776-W, CMPA 2008.

19 Renshaw AA, Kish R, Gould EW. The value of inking breast cores to reduce specimen mix-up. Am J Clin Pathol 2007; 127: 271–2.

20 Watson AJ, Redbord K, Taylor JS, Shippy A, Kostecki J, Swerlick R. Medical error in dermatology practice: Development of a classification system to drive priority setting in patient safety efforts. J Am Acad Dermatol 2013; Jan 26 (Epub ahead of print).

21 Gephardt GN, Zarbo RJ. Extraneous tissue in surgical pathology: a College of American Pathologists Q-Probes study of 275 laboratories. Arch Pathol Lab Med 1996; 120: 1009–14.

22 Chassin MR, Becher EC. The wrong patient. Ann Intern Med 2002; 136: 826–33.

23 Reason J. Human error: models and management. BMJ 2000; 320: 768–70.

24 Nakhleh RE, Zarbo RJ. Surgical pathology specimen identification and accessioning. A College of American Pathologists Q-Probes Study of 1004115 cases from 417 institutions. Arch Pathol Lab Med 1996; 120: 227–33.

25 Heinrich HW. Industrial accident prevention: a scientific approach. New York: McGraw-Hill, 1931.

Klinische Befunde

Der »blaue Naevus« erhielt seinen Namen von Josef Jadassohn, der sich bei der Benennung vom *»allgemeinen Eindruck«* leiten ließ. Tatsächlich ist die blaue Färbung das hervorstechendste Merkmal dieser Naevi, die in der Regel klein, rundlich, symmetrisch aufgebaut, scharf und gleichmäßig begrenzt, derb und kuppelförmig erhaben sind. Jadassohns Assistent Max Tièche, der 1906 die erste genaue Beschreibung der blauen Naevi gab, betonte, er habe *»nie einen solchen Fleck gesehen, der den Durchmesser einer Erbse überschritten hätte.«* Außerdem sei auffällig, dass *»wir an ein und demselben Individuum nie mehr als einen blauen Pigmentfleck fanden, was insofern bemerkenswert ist, als man meist mehrere braune oder schwarze Pigmentflecke bei einer und derselben Person findet«* (siehe »Memories«, Ref. 18).

Die von Tièche gegebene Schilderung trifft in der Regel zu. Allerdings wurden im weiteren Verlauf seltene Varianten beschrieben, wie der kongenitale blaue Naevus, der bereits bei Geburt vorhanden, meist am Kopf lokalisiert und deutlich größer ist, oder der eruptive blaue Naevus, der sich durch mehrere Knötchen in einem umschriebenen Areal auszeichnet. Obwohl blaue Naevi, wie schon Tièche betonte, *»sehr stabil sind«* und sich im Laufe der Jahre kaum verändern, machen sie eine gewisse Entwicklung durch. In den frühesten Stadien sieht man lediglich gleichmäßig verteilte, große, spindelige Melanozyten mit ovalen, monomorphen Kernen und langen, meist stark pigmentierten, dendritischen Zytoplasma-Fortsätzen in der Dermis. Die Melanozyten sind meist parallel zur Oberfläche arrangiert, sofern sie nicht entlang von Hautanhangsgebilden vertikal in die Tiefe ziehen. Eine junktionale Komponente fehlt, und zwischen Epithel und Melanozytenverbänden findet sich meist eine zellarme Zone. Im weiteren Verlauf gehen Haarfollikel zugrunde und werden durch Bündel von Melanozyten ersetzt. Häufig finden sich viele Melanophagen, die die Melanozyten an Zahl übertreffen. Im Zentrum der Naevi bilden sich ferner häu-

fig Ansammlungen ovaler, gering pigmentierter, nicht-dendritischer Melanozyten aus; wegen der hohen Zelldichte spricht man bei Dominanz dieser Zellen von »zellulären blauen Naevi«. Die Merkmale des »gewöhnlichen blauen Naevus« sind in der Peripherie der Läsionen weiter nachweisbar. Hinzu kommt eine Fibrosierung mit Vergröberung des Kollagens, die meist vom Zentrum zur Peripherie hin fortschreitet. Schon Tièche erklärte, dass oft eine *»stärkere Ansammlung der Pigmentzellen an der Peripherie gegenüber dem Zentrum zu konstatieren«* sei. In einem Fall war die Fibrosierung so stark, dass Tièche glaubte, die *»Gebilde … nicht wohl anders denn als Fibromknötchen bezeichnen«* zu können. *»In dieses Fibromgewebe sind die Pigmentzellen nicht sehr zahlreich, aber von ganz demselben Typus wie in der Umgebung …, eingelagert.«*

Der zonale Aufbau älterer blauer Naevi ist auch klinisch oft erkennbar. Das Zentrum der Läsion ist in solchen Fällen erhaben und wenig pigmentiert und wird von einem flachen bläulichen Randsaum umgeben. Palpatorisch ist das Zentrum derb, was an der ausgeprägten Fibrose liegt. Die blaue Farbe ist auf die tiefe Lage des Pigments zurückzuführen. Dies wurde bereits von Tièche erkannt, der darauf hinwies, *»dass die Epithelpigmentation … meist eine sehr unbedeutende ist, öfter sogar ganz fehlt, dass auch der Papillarkörper relativ frei ist und daß die Hauptmasse des Pigments in den mittleren Schichten liegt. Wir wissen nun, dass dunkle Farben, durch ein trübes Medium gesehen, blau erscheinen: so das Blut in den Hautvenen, so auch das braune Pigment in der Iris, wenn es nicht, wie bei den braunen Augen, in den verzweigten Zellen des Stromas, sondern nur an der retinalen Seite der Iris gelegen ist.«*

Der Grund für die Blaufärbung, die durch tief gelegenes Pigment verursacht wird, liegt im Tyndall-Effekt, benannt nach dem britischen Physiker John Tyndall, der die Lichtstreuung in trüben Medien studierte. Beim Auftreffen auf kleine Teilchen werden Lichtbündel seitlich gestreut, so dass der Lichtstrahl auch von der Seite her wahrnehmbar wird. Da dieser Effekt mit abnehmender Wellenlänge an Intensität zunimmt, ist das Streulicht bläulicher gefärbt als das Primärlicht. Mit der Distanz vom Auftreffen des Lichtstrahles verstärkt sich die Streuung und damit auch die blaue Färbung. Für die Farbe der blauen Naevi ist jedoch nicht nur die tiefe Lokalisation des Pigments, sondern auch das Fehlen einer Pigmentvermehrung in den oberen Lagen der Cutis verantwortlich. Bereits Tièche wies darauf hin, dass auch andere Naevi gelegentlich tief gelegenes Pigment aufweisen, zusätzlich jedoch auch eine pigmentierte oberflächliche Komponente; bei ihnen könne *»unter diesen Schichten in der Tiefe gelegenes Pigment, da es ja durch das oberflächlichere verdeckt ist, keinen blauen Eindruck machen.«* Bei blauen Naevi erfolgt die Lichtstreuung erst in größerer Tiefe und ruft dadurch den namensgebenden Farbeindruck hervor.

► *Typische klinische Präsentation eines Naevus coeruleus: der Tumor ist klein, kuppelförmig erhaben, etwa symmetrisch aufgebaut und scharf begrenzt. Er weist einen bläulichen Farbton auf. Im Zentrum sieht man eine geringer pigmentierte Zone.*

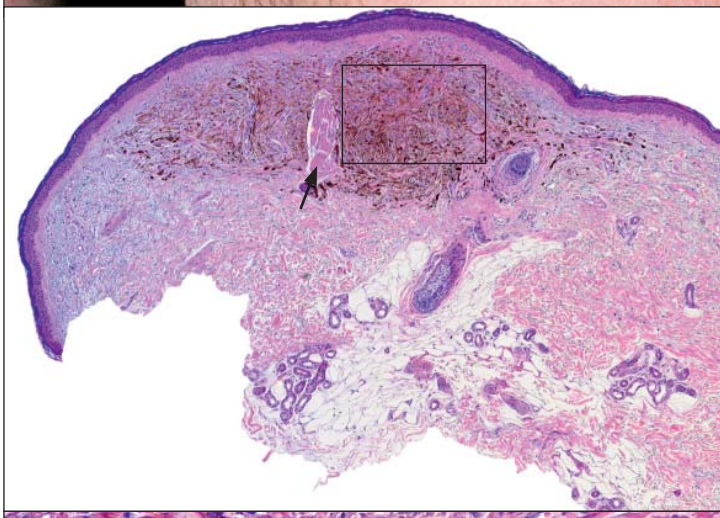

► *Scharf begrenzter Pigmentzelltumor, der von stark pigmentierten Melanozyten im Stratum reticulare gebildet wird. Die Epidermis und das Stratum papillare weisen keine Melanozytenvermehrung auf. Die Kollagenfasern sind im Bereich des Tumors vergröbert. Im Zentrum ist ein Haarmuskel zu sehen (Pfeil). Follikelepithel stellt sich nicht dar.*

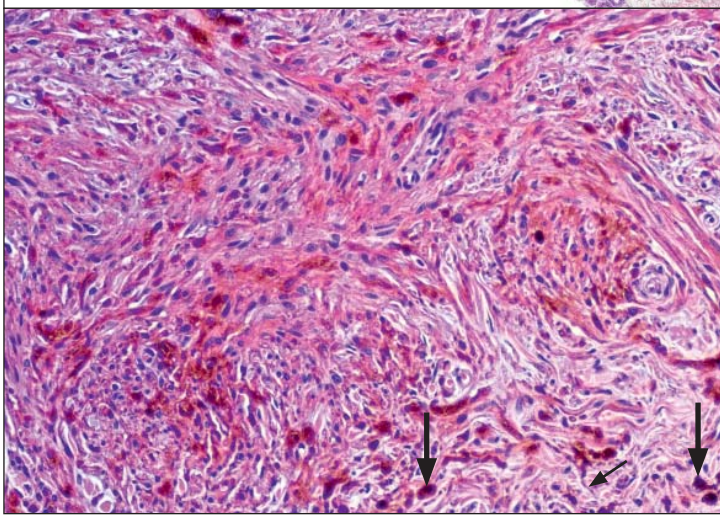

► *Die Melanozyten sind überwiegend in Faszikeln gelegen und weisen ovale bis spindelige Kerne auf. Fokal sieht man pigmentierte dendritische Zytoplasmaausläufer (kleiner Pfeil). Ferner finden sich stark pigmentierte Melanophagen (große Pfeile).*

Im Zentrum für Dermatopathologie Freiburg ist noch Platz

Wir suchen einen Mitarbeiter oder eine Mitarbeiterin mit Interesse an der Dermatohistopathologie. Interessenten sollten Facharzt für Dermatologie oder für Pathologie sein oder den größten Teil ihrer Facharztweiterbildung hinter sich haben. Eine einjährige Weiterbildungzeit zum Facharzt für Pathologie oder die zweijährige Weiterbildung für den Erwerb der Zusatzbezeichnung »Dermatohistologie« für Dermatologen können am Zentrum für Dermatopathologie absolviert werden.

Angestrebt wird eine langfristige Zusammenarbeit mit späterer Praxisbeteiligung.

Interesse? – Melden Sie sich!
0761-31696 • info@zdpf.de