pink & blue

Zeitschrift des Zentrums für Dermatopathologie Freiburg

Nr. 31 I 2017

JE FRÜHER, JE BESSER

Zu diesem Heft **Je früher, je besser** 2 Was ist das? 2 Bunt gemischt 3 Der besondere Fall **Porokeratosis ptychotropica** 13 Bilderbuch der Biopsie 16 Memories **Zentrum für Dermatopathologie Freiburg – 20 Jahre** 18 Für Sie referiert 34 Das ist es! 36 Klinische Befunde – histopathologisch erläutert 38 Dermatologie – einmal anders **Zur Früherkennung des malignen Melanoms** 40

JE FRÜHER, JE BESSER

Die 31. Ausgabe von »pink & blue« kommt spät im Jahr – erst Ende November, gerade noch rechtzeitig zum 20. Jubiläum des Zentrums für Dermatopathologie Freiburg, das seit 1997 besteht. Das war insofern wichtig, als wir uns in der Rubrik »Memories« diesmal nicht mit lange zurückliegenden Ereignissen beschäftigen, sondern einen Blick zurückwerfen wollen auf die letzten 20 Jahre.

Im Grunde ist es aber egal, ob die Ausgabe ein paar Monate früher oder später erscheint. In »pink & blue« werden keine bahnbrechenden Erkenntnisse mitgeteilt, die im Rennen um wissenschaftliche Lorbeeren der Konkurrenz um eine Nasenlänge voraus sein müssten – oder vielleicht bereits morgen überholt –, sondern es geht um die Sensibilisierung für Probleme, die bei der histopathologischen Diagnostik entstehen und die die Qualität der Patientenversorgung beeinträchtigen können, Probleme, die im Grunde bekannt sind, die aber leicht in Vergessenheit geraten und deshalb immer wieder angesprochen werden müssen. Ob das heute oder morgen geschieht, in diesem oder im nächsten Jahr, ist nicht so wichtig.

Anders ist das bei vielen medizinischen Problemen. Da gilt die Regel: je früher, je besser. Zum Beispiel können infektiöse Erkrankungen bei frühzeitiger Erkennung und Behandlung schon im Initialstadium unterdrückt werden, so dass unangenehme oder gefährliche klinische Manifestationen unterbleiben. Noch weit mehr gilt die Regel für so genannte »dermatologische Notfälle«, wie anaphylaktische Reaktionen, die toxische epidermale Nekrolyse, die Purpura fulminans oder großflächige Verätzungen, Verbrennungen oder Erfrierungen.

Was ist das?

Auch bei bösartigen Neoplasien geht das Bestreben dahin, sie so früh wie möglich zu erkennen und zu entfernen. Diesem Ziel dienen Krebs-Früherkennungsuntersuchungen, die seit etwa 50 Jahren in den meisten entwickelten Ländern angeboten werden. Was in den 60er Jahren mit dem PAP-Test zur Früherkennung des Zervixkarzinoms begann, führte über die Mammographie, die sich in den 70er Jahren durchsetzte, bis hin zur Koloskopie, zur PSA-Bestimmung für die Früherkennung von Prostata-Karzinomen und natürlich zum Hautkrebs-Screening, auf das in Deutschland seit Juli 2008 gesetzlich Versicherte ab 35 Jahren alle zwei Jahre einen Anspruch haben.

Mit der Ausweitung von Früherkennungsuntersuchungen haben sich allerdings auch Stimmen gemehrt, die dem Screening kritisch gegenüberstehen. Dass man maligne Neoplasien nicht erst im Spätstadium erkennen sollte, ist unumstritten, aber was ist früh genug und gibt es ein »zu früh«? Diese Fragen werden seit einigen Jahren diskutiert, zum Beispiel für das Prostata-Karzinom, das bei Autopsien älterer Männer fast durchweg gefunden wird, ohne bei den meisten von ihnen je klinische Beschwerden verursacht zu haben.

Auch in der Dermatologie ist die Diskussion angekommen. So ging es beim neunten World Congress of Melanoma, der Mitte Oktober in Brisbane stattfand, unter anderem um die Frage: »Detection of Melanoma: The Earlier, the Better?« Antworten auf diese Frage finden Sie bei den Kongressberichten unter »Bunt gemischt« sowie in der Rubrik »Dermatologie – einmal anders.«

► *Am Diskussionsmikroskop bei der klinisch-histopathologischen Korrelation: Stefan Kraft (Mitte) zusammen mit Carlos Diaz (links) und Stefan Hörster (rechts).*

Bunt gemischt

In den 20 Jahren seit Gründung des Zentrums für Dermatopathologie gab es einige personelle Veränderungen – manche Mitglieder sind ausgeschieden, andere kamen hinzu. Der letzte Neugewinn ist Stefan Kraft, ein echter Neugewinn deshalb, weil er als Pathologe mit einer Ausbildung in der klinischen Dermatologie und mehrjähriger Berufserfahrung auf dem Gebiet der Dermatopathologie sofort voll in die Diagnostik einsteigen kann.

Stefan Kraft stammt aus München, wo er auch Medizin studierte. Nach Abschluss des Studiums ging er nach Bonn und beschäftigte sich dort an der Universitäts-Hautklinik wissenschaftlich mit IgE-Rezeptor-tragenden Langerhans-Zellen und der IgE-Rezeptor-Signaltransduktion. Diese Thematik vertiefte er zwischen 2001 und 2006 als wissenschaftlicher Mitarbeiter der Harvard Medical School in Boston. Stefan Kraft blieb anschließend noch mehr als zehn Jahre in Boston, absolvierte am Brigham and Women's Hospital die amerikanische Facharztweiterbildung im Fach Pathologie und die Harvard Dermatopathology Fellowship und war ab 2011 Oberarzt am Pathologischen Institut des Massachusetts General Hospital mit den Schwerpunkten Dermatopathologie und Head&Neck-Pathologie. Als Dozent und Assistant Professor der Harvard Medical School war er regelmäßig an der Ausrichtung von Fortbildungsveranstaltungen beteiligt. Zwischenzeitlich war er auch am Universitätsklinikum Hamburg-Eppendorf tätig, wo er 2014 die deutsche Facharztbezeichnung im Fach Pathologie erlangte und habilitiert wurde. Seit August 2017 ist er mit seiner Familie zurück in Deutschland und hat sein Arbeitszimmer im Zentrum für Dermatopathologie Freiburg bezogen.

Mit ihm kommt Fachkompetenz hinzu, und zugleich sorgt er als weiterer ärztlicher Mitarbeiter auch für Entlastung. Dies wiederum eröffnet bessere Möglichkeiten, zum Beispiel was die Wahrnehmung von Kongressen anbelangt, und letzteres war in diesem Herbst besonders willkommen. So fand Ende September in Glasgow das **38. Symposium der International Society of Dermatopathology** statt, das sich in eine lange Abfolge exzellenter Colloquia und Symposia einreihte als weiteres Beispiel für das Erfolgskonzept der Fachgesellschaft, nämlich die Verbindung von einem hohen wissenschaftlichen und didaktischen Standard mit einem herausragenden Ambiente, großer Gastfreundschaft und der Pflege von Freundschaften in der großen internationalen Familie der Dermatopathologie.



◄ *Programmheft des 38. Symposiums der International Society of Dermatopathology am 28. bis 30. September in Glasgow.*

◄ *Kongresspause in Glasgow: Unterhaltung mit Dudelsack und Trommeln beim Spaziergang durch die Innenstadt.*

► *Das Auditorium des 38. Symposiums der International Society of Dermatopathology im University of Strathclyde Technology and Innovation Centre.*

Für das Ambiente sorgte die Stadt: Glasgow, eine der ersten europäischen Millionenstädte und als Zentrum für Handel und Schiffsbau im 19. Jahrhundert nach London die »Second City of the British Empire«, blieb im Krieg unzerstört und weist im Zentrum eine Phalanx imposanter Gebäude auf. Vom wirtschaftlichen Niedergang der Nachkriegszeit mit einem starken Bevölkerungsrückgang hat sich die Stadt gut erholt und steckt voller Leben. Bars, Restaurants, Geschäfte, Theater und Museen machen Glasgow zu einem der weltweit beliebtesten Touristenziele und bieten nach einem langen Kongresstag reichlich Abwechslung. Diese Vorzüge verstand das Organisationskommittee um Paul Craig in den Kongressablauf einzubinden, von der Welcome Reception durch den Lord Provost of Glasgow in den beeindruckenden Glasgow City Chambers bis hin zum »Symposium Dinner and Ceilidh« in einer Konzerthalle am Old Fruitmarket. »Ceilidh« ist das gälische Wort für Tanz, der sehr traditionell unter Anleitung einer schottischen Band stattfand. Darüber hinaus nahmen sich viele Teilnehmer Zeit für einen Abstecher in andere Orte und Landschaften Schottlands, nach Dundee und Edinburgh, in die Lowlands und die Highlands, wo der schottischen Kultur nachgespürt wurde, von Dudelsackbläsern bis hin zum Single Malt Whiskey.

Das wissenschaftliche Programm brauchte sich hinter den Qualitäten der Stadt und Region nicht zu verstecken. Das gesamte Spektrum der Dermatopathologie war thematisch abgedeckt mit Vorträgen, die von praktischen Problemen der täglichen Diagnostik bis hin zur Grundlagenforschung und neuen molekularen Diagnosemöglichkeiten reichten. In vielen Vorträgen wurden diese Aspekte kombiniert. Zum Beispiel widmete sich Arno Rütten (Friedrichshafen) der schwierigen Differenzialdiagnose zwischen dem desmoplastischen Trichoepitheliom und dem mikrozystischen Adnexkarzinom. Ersteres gilt als gutartig, als Hamartom oder Neoplasie mit follikulärer Differenzierung, während letzteres bösartig ist. Beide Läsionen gehen mit schmalen Strängen basaloider Tumorzellen und kleinen Zysten in einem zellreichen fibrotischen Stroma einher. Als wichtigste Unterscheidungsmerkmale dienen eine zentrale oberflächliche Delle und konzentrische Kollagenfaserbündel um die Tumorstränge beim desmoplastischen Trichoepitheliom sowie die tiefere

◄ *Ausflug in die Highlands: Mark Jacobson (New York), Wolfgang Weyers (Freiburg), Gregory Seidel (Portsmouth) und Kenneth Shulman (New York) in der Whiskey Distillery von Glengoyne (v.l.n.r.).*

Tumorausdehnung und perineurale Tumorzellverbände beim mikrozystischen Adnexkarzinom. Arno Rütten stellte Fälle vor, die auf die Dermis begrenzt waren und eine zentrale Delle aufwiesen, aber dennoch perineurale Tumorzellverbände aufwiesen. Daraus leitete er die Frage ab, ob es sich bei diesen Tumoren um ein frühes Stadium des mikrozystischen Adnexkarzinoms handeln könne und ob möglicherweise das desmoplastische Trichoepitheliom nichts anderes sei als ein Frühstadium des mikrozystischen Adnexkarzinoms.

Die letztgenannte Einschätzung wurde durch molekulare Untersuchungen gestützt, die von Thomas Wiesner (Wien) durchgeführt worden waren. Sowohl in desmoplastischen Trichoepitheliomen als auch im mikrozystischen Adnexkarzinom konnte er mittels Next Generation Sequencing Mutationen im Rho A-Gen nachweisen. Dies wäre dann nicht weiter verwunderlich, wenn es sich bei der Diagnose des desmoplastischen Trichoepithelioms um eine Fehldiagnose gehandelt haben sollte. Die Untersuchungen führen zur Frage, ob am Konzept des desmoplastischen Trichoepithelioms als eigenständiger Entität festgehalten werden kann und, wenn ja, wie es von Frühstadien des mikrozystischen Adnexkarzinoms abzugrenzen ist. Um diese Fragen beantworten zu können, müsste eine größere Zahl stereotyper desmoplastischer Trichoepitheliome (bei jungen Patienten, mit geringem Durchmesser, mit einem assoziierten melanozytären Naevus, wie dies für desmoplastische Trichoepitheliome, nicht aber für das mikrozystische Adnexkarzinom beschrieben wurde, und vor allem ohne Tumorrezidiv nach Teilexzision) auf perineurale Tumorzellverbände und genetische Aberrationen hin untersucht werden.

Dass charakteristische genetische Veränderungen zur Abgrenzung umstrittener Tumorentitäten voneinander beitragen können, wurde an verschiedenen anderen Beispielen verdeutlicht. In einem »Update« über vaskuläre Tumore behandelte Steve Billings (Cleveland) das Spindelzell-Hämangiom, das durch IDH1/2-Mutationen gekennzeichnet ist, die sich bei anderen vaskulären Tumoren nicht finden lassen (Ten Broek RW et al.; Genes Chromosomes Cancer 2017; 56: 855 – 860), das pseudomyogene Hämangioendotheliom (epithelioid sarcoma-like hemangioendothelioma), das eine SERPINE1-FOSB-Fusion aufweist, die sich anhand einer diffusen nukleären Färbung mit einem FOSB-spezifischen Antikörper auch immunhistochemisch detektieren lässt (Hung YP et al.; Am J Surg Pathol 2017; 41: 596 – 606), und das epitheloide Hämangioendotheliom, das häufig eine WWTR1-CAMTA1-Fusion zeigt, die durch nukleäre CAMTA1-Expression ebenfalls immunhistochemisch nachweisbar ist (Doyle LA et al.; Am J Surg Pathol 2016; 40: 94 – 102). Dmitry Kazakov (Pilsen) ging in einem Vortrag über Adnextumoren unter anderem auf das sekretorische Karzinom der Haut ein, das durch eine ETV6-NTRK3-Gen-Fusion gekennzeichnet ist (Bishop JA et al.; Am J Surg Pathol 2017; 41: 62 – 66).

Eine umstrittene Entität im Bereich melanozytärer Tumore ist das pigmentierte epitheloide Melanozytom, das zunächst unter dem Namen »epitheloider blauer Naevus« im Rahmen des Carney-Komplex beschrieben wurde. Für die Einordnung als Variante des blauen Naevus sprachen pigmentierte dendritische Melanozyten in der Dermis, doch weisen die Läsionen im Unterschied zu blauen Naevi junktionale Nester auf. Dies führte 2004 zur Umbenennung in »pigmentiertes epitheloides Melanozytom« durch Zembowicz, der über sporadisch auftretende Tumore berichtete, die von denen beim Carney-Komplex nicht zu unterscheiden waren und die häufig mit Lymphknotenmetastasen, aber fast nie mit einer weiter gehenden Metastasierung einhergingen. In einem »Update« über den von ihm beschriebenen Tumor konnte Artur Zembowicz (Burlington) mit sichtlicher Genugtuung feststellen, dass sich dessen Eigenständigkeit durch genetische Untersuchungen erhärten ließ. Das pigmentierte epitheloide Melanozytom weist im Unterschied zu blauen Naevi häufig Aberrationen in den Genen PRKAR1A und PRKCA auf. Läsionen mit der letztgenannten Mutation unterscheiden sich von denen mit PRKAR1A-Mutation morphologisch durch monomorphe große Kerne mit prominenten Nucleoli, zentrales konfluentes Wachstum und dendritische Melanozyten um Kollagenfaserbündel in der Peripherie (Cohen JN et al.; Am J Surg Pathol 2017; 41: 1333 – 1346).

Für den »deep penetrating nevus« (DPN) liegen ebenfalls neue genetische Daten vor, die ihn als eigenständige Entität von anderen melanozytären Tumoren abgrenzen. Iwei Yeh (San Francisco) berichtete über Ergebnisse einer Studie, in der bei 17 von 18 DPN aktivierende Mutationen im β-Catenin-Pathway festgestellt werden konnten, die bei »gewöhnlichen Naevi« nicht vorlagen. Die verstärkte β-Catenin-Bildung war auch immunhistochemisch nachweisbar: im Vergleich zu »gewöhnlichen Naevi«, bei denen nur in Epithelnähe gelegene Melanozyten eine nukleäre β-Catenin-Expression aufwiesen, war die β-Catenin-Expression beim DPN deutlich stärker und nahm mit zunehmender Entfernung vom Epithel nicht ab. Die meisten DPN wiesen außerdem Mutationen im MAPK-Pathway auf, und zwar überwiegend BRAF- oder MAP2K1-Mutationen (Yeh I et al.; Nat Commun 2017; 8: 644).

Auch für andere melanozytäre Tumore sind charakteristische Mutationen beschrieben, wie etwa GNAQ- und GNA11-Mutationen bei blauen Naevi. Bei Melanomen ist es aufgrund ihrer genetischen Instabilität schwieriger, aus der hohen Zahl an genetischen Veränderungen Konstellationen herauszufiltern, die mit besonderen Manifestations- und Verlaufsformen korrelieren. Rossitza Lazova (New Haven) stellte Resultate einer Studie vor, in der sie die Mutationsrate bei »gewöhnlichen Naevi«, Spitz-Naevi, spitzoiden Melanomen und »gewöhnlichen Melanomen« mittels Exom-Sequenzierung verglichen hatte. Naevi wiesen nur wenige numerische Aberrationen und somatische Mutationen auf, darunter vor allem aktivierende HRAS-Mutationen, eine 11p-Amplifikation und eine Chromosom 9-Deletion bei Spitz-Naevi sowie aktivierende BRAF- und NRAS-Mutationen bei »gewöhnlichen Naevi«. Die Rate an genetischen Veränderungen bei den untersuchten Melanomen war mehr als 200mal so hoch, wobei sich Zahl und Art numerischer Aberrationen und UV-induzierter Mutationen zwischen spitzoiden Melanomen und »gewöhnlichen Melanomen« nicht nennenswert unterschieden (Lazova; Mod Pathol 2017; 30: 640 – 649).

Boris Bastian (San Francisco) wies in einem Vortrag über »genetische Alterationen während der Melanomprogression« darauf hin, dass es in Melanomen *»Wellen der klonalen Expansion«* gebe. Immer wieder führten Mutationen zu neuen Klonen, wodurch ein neuer klonaler Tumor im alten entstehe. Dies ist auch klinisch und histopathologisch erkennbar und wurde schon in den 70er Jahren als »intralesional transformation« bezeichnet (Clark WH Jr. et al.; Cancer Res 1976; 36:4079). Innerhalb eines melanozytären Tumors seien manche Mutationen bei allen, andere bei nur wenigen Zellen nachweisbar; letztere seien offensichtlich zu einem späteren Zeitpunkt erfolgt. Um die frühen Ereignisse von späteren zu trennen, wurden unterschiedliche Areale von Melanomen, die mit Naevi assoziiert waren, durch Mikrodissektion isoliert und auf zahlreiche für die Krebsentstehung relevante Gene untersucht. Somatische Mutationen im mitogen-activated protein kinase (MAPK)-Pathway (überwiegend BRAF und NRAS) waren bereits bei Naevi nachweisbar. Die darauf entstandenen Melanome wiesen weitere Mutationen auf. Besonders häufig waren aktivierende Mutationen im TERT Promoter, der über Aktivierung des Enzyms Telomerase zu einer Verlängerung der Telomere von Zellen führt, die dann die übliche Seneszenz nach etwa 60 Teilungen (»Hayflick limit«) umgehen und unbegrenzt proliferieren können. Mutationen im TERT Promoter waren in der Mehrzahl der in situ-Melanome nachweisbar, wobei die Telomere der betroffenen Tumorzellen erhalten, wenn auch verkürzt und damit für weitere Veränderungen wie Telomer-Fusionen besonders vulnerabel waren. Zusätzliche genetische Veränderungen wurden überwiegend oder ausschließlich im invasiven Tumoranteil nachgewiesen. Tumorareale, die von einem Panel an Dermatopathologen nicht sicher dem Melanom oder dem Naevus zugeordnet werden konnten, wiesen ebenfalls oft TERT Promoter-Mutationen oder andere Mutationen auf, die sie genetisch von überstimmend als Naevus beurteilten Arealen

unterschieden. Dies spreche für eine schrittweise genetische Tumorprogression von melanozytären Naevi über »intermediate lesions« und das Melanoma in situ zum invasiven Melanom und Melanommetastasen (Shain et al.; N Engl J Med 2015; 373: 1926; Chiba K et al; Science 2017; 357:1416 – 1420).

Die neuen genetischen Daten wirken in mancher Hinsicht wie ein Echo vergangener Zeiten, als es hieß, Melanome entstünden durch schrittweise Entartung melanozytärer Naevi und die Diagnose eines Melanoms hänge vom Nachweis der Invasion in die Dermis ab. Es muss daher daran erinnert werden, dass Melanome in der Regel nicht mit Naevi vergesellschaftet sind, dass Melanome fast durchweg in der Epidermis beginnen, wo Melanozyten physiologischerweise beheimatet sind, dass die meisten histopathologischen Malignitätskriterien sich auf Veränderungen in der Epidermis beziehen und dass sie von vielen in situ-Melanomen erfüllt werden, die sich ohne Probleme von junktionalen Naevi abgrenzen lassen. Dennoch werden in-situ Melanome in der neuen Literatur wieder vielfach als »Vorläufer« oder »präneoplastische« Läsionen klassifiziert, »dysplastischen Naevi« an die Seite gestellt und von Melanomen abgegrenzt, als würde die Durchwanderung der epidermalen Basalmembran durch ein paar neoplastische Zellen einen völlig neuen Tumortyp hervorrufen. Diese Vorstellung ist umso abwegiger, als Melanozyten gutartiger Naevi keine Probleme damit haben, die Basalmembran zu überschreiten, wie dies jeder Compound-Naevus beweist. Der Nachweis zusätzlicher Mutationen in intradermalen Tumorzellen muss nicht heißen, dass diese für das Durchschreiten der Basalmembran erforderlich waren. Zudem ist schwer vorstellbar, dass kleine Verbände dermaler Tumorzellen, die morphologisch denen in der Epidermis genau entsprechen, durchweg andere genetische Veränderungen aufweisen sollten. In der genannten Studie, die lediglich Naevus-assoziierte Melanome zum Gegenstand hatte, wurde diese Frage nicht geprüft. Die Übertragung der erhobenen genetischen Befunde auf alte histopathologische Konzepte ist daher problematisch.

Ein Problem besteht darin, dass sich genetische Untersuchungen von Tumorzellen nur auf diese beziehen und andere Einflussgrößen ausklammern. Zum Beispiel kann die Integrität der epidermalen Basalmembran durch viele Faktoren gestört werden, die von Tumorzellen unabhängig sind, doch deren Migration erleichtern können. Ein anderes Problem besteht im Verzicht auf klare Definitionen. Deren Wichtigkeit wurde bei der Gründung der International Society of Dermatopathology als zentrales Ziel der Gesellschaft hervorgehoben. Auf dem Symposium in Glasgow wurde nie erläutert, was eigentlich gemeint war, wenn von »gewöhnlichen« Melanomen oder Naevi gesprochen wurde. Der Begriff »intermediate lesion« wurde sowohl für besondere Tumortypen verwendet, die ein begrenztes malignes Potential haben sollen, wie das pigmentierte epitheloide Melanozytom, als auch für die Frühstadien anderer Melanome. Und die Frage, was mit dem Begriff »Melanom« gemeint ist, ob er Läsionen mit niedriger Malignität einschließen soll, ob er vom Nachweis intradermaler Tumoranteile abhängig gemacht wird und was der immer wiederkehrende Begriff »voll etabliertes Melanom« (»fully established melanoma«) beinhaltet, blieb offen.

Im Vergleich zu den Neoplasien waren entzündliche Dermatosen etwas unterrepräsentiert, doch auch sie wurden in Glasgow behandelt. So ging Luis Requena (Madrid) auf die Differenzialdiagnose von Pannikulitiden mit septaler Sklerose ein, die neben der Morphea auch das toxische Öl-Syndrom, das L-Tryptophan-induzierte Eosinophilie-Myalgie-Syndrom, Spätstadien der Graft-versus-Host-Disease, die Gadolinium-induzierte systemische nephrogene Fibrose und unter den lobulären Pannikulitiden die Lupus-Pannikulitis und die strahleninduzierte Pannikulitis umfasst (Requena C et al.; Dermatol Clin 2008; 26: 501 – 504). M. Ramam (New Delhi) behandelte die histopathologische Differenzialdiagnose der Lepra, die wegen fehlender Nachweisbarkeit von säurefesten Stäbchen in der Mehrzahl der Biopsate auf einer Analyse der Zusammensetzung und Verteilung des Entzündungsinfiltrates beruht. Die für die Lepra typischen histopathologischen Veränderungen können jedoch von anderen Krankheiten simuliert werden, zum Beispiel Aggregate vakuolisierter Makrophagen von Xanthomen und perineurale Infiltrate von der Sklerodermie (Jain S et al.; Trans R Soc Trop Med Hyg 2016; 110: 350 – 358). Wolfgang Weyers vom Zentrum für Dermatopathologie Freiburg erläuterte Kriterien für die Diagnose des Lichen sclerosus in diagnostisch schwierigen Fällen (Weyers W; J Cutan Pathol 2015; 42: 118 – 129), und Victor Prieto (Houston) stellte das breite Spektrum kutaner Nebenwirkungen bei Immun-Blockade-Therapie vor (Curry JL et al.; J Cutan Pathol 2017; 44: 158 – 176).

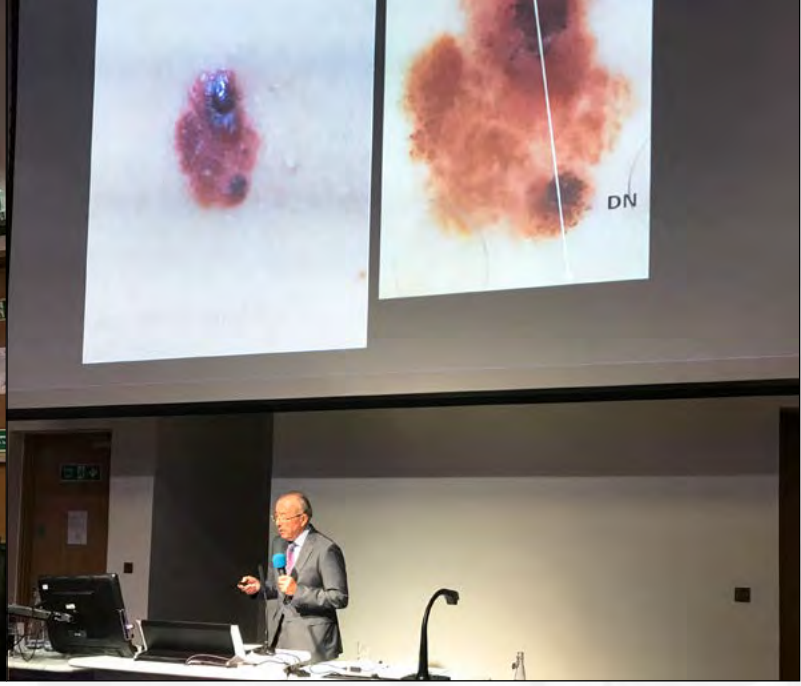

Auch bei nicht-neoplastischen Erkrankungen spielen molekulare Untersuchungen eine zunehmende Rolle. Dies gilt natürlich vor allem für Genodermatosen, die in diesem Jahr Gegenstand der »A.B. Ackerman Lecture« waren, gehalten war John McGrath, Professor für molekulare Dermatologie und Leiter der Abteilung für Genetische Hautkrankheiten am King's College in London. In Anlehnung an den Titel von Ackermans Journal »Dermatopathology – Practical and Conceptual« stellte er die praktische und konzeptionelle Bedeutung molekularer Untersuchungen im Bereich von Genodermatosen in den Vordergrund, wobei er die Rolle hervorhob, die die Histopathologie bei der Auffindung genetischer Veränderungen spielen kann. Als Beispiel nannte er das PLACK-Syndrom, das 2015 von Lin et al. beschrieben wurde (Lin Z; Am J Hum Genet 2015; 96: 440–447). Das Akronym bezieht sich auf das klinische Erscheinungsbild, das durch »Peeling Skin, Leukonychia, Acral Punctate Keratosis, Cheilitis and Knuckle Pads« gekennzeichnet ist. Der histopathologische Befund von intraepidermalen Clefts war wegweisend für die molekulare Analyse, die zum Nachweis homozygoter loss-of-function-Mutationen für Calpastatin, einen Inhibitor der Protease Calpain, führte. Letztere ist wichtig für die Zellproliferation und -migration, fördert Apoptose und reduziert außerdem durch Proteolyse von desmosomalen Proteinen die Zelladhäsion von Keratozyten. Trotz seines Eingeständnisses, nichts von Genetik zu verstehen – ausgedrückt in den Worten »The only genes I know are Blue Jeans« –, hat Ackerman auch zum Verständnis von Genodermatosen einiges beigetragen. Der »Ackerman Lecturer« des Jahres 2017 machte deutlich, wie viel mehr Potential in praktischer, aber vor allem in konzeptioneller Hinsicht diesbezüglich die Molekulargenetik hat.

Ein weiterer Höhepunkt des Symposiums war einige Stunden später die Verleihung der »Founders Medal« der International Society of Dermatopathology an Helmut Kerl (Graz), der 1979 zu den Gründern der Gesellschaft zählte und ihre Geschicke über Jahrzehnte hinweg entscheidend mitbestimmt hat. Von 1986 bis 1988 war er Präsident der International Society of Dermatopathology. In seinem Redebeitrag warf Helmut Kerl nicht nur einen Blick zurück, sondern ging ebenfalls auf neue Techniken ein, allerdings solche, die der klinisch-pathologischen Korrelation dienlich sind. Er zeigte 3D-Ganzkörperfotografien von Patienten, auf denen sich alle Körperteile aus jedem Blickwinkel betrachten ließen und bei denen jedes Detail gestochen scharf herangezoomt werden konnte. Von der Palpation abgesehen, standen diese Bilder der klinischen Untersuchung eines Patienten in nichts nach, können jedoch weitergeleitet und archiviert werden. Für Verlaufskontrollen und die klinisch-histopathologische Korrelation eröffnen sich mit dieser Form der Fotodokumentation ganz neue Möglichkeiten. An wenigen Kliniken der Welt wurde auf eine genaue Fotodokumentation mehr Wert gelegt als an der Universitäts-Hautklinik in Graz, die Helmut Kerl von 1992 bis 2008 leitete. Die Qualität der Patientenversorgung wird dadurch erheblich gesteigert. Helmut Kerl wusste, wovon er sprach, wenn er seine Erfahrungen als klinisch tätiger Dermatologe und Dermatohistopathologe in die Forderung einfließen ließ: »We need clinical pictures!«

Nur zwei Wochen nach der Jahrestagung der International Society of Dermatopathology fand Mitte Oktober im australischen Brisbane der **9th World Congress of Melanoma** statt, der die histopathologischen und genetischen Aspekte des Melanoms, die in Glasgow ausführlich behandelt worden waren, um epidemiologische, klinische und therapeutische Aspekte ergänzte. Als Region mit der höchsten Hautkrebs-Inzidenz der Welt und Stadt, in der in den 60er Jahren die Bemühungen um die Früherkennung des Melanoms begannen, war Brisbane ein passender Tagungsort. Die Präsidenten des Kongresses, Jeff Dunn, Mark Smithers und Peter Soyer, hatten ein viertägiges Programm zusammengestellt, das kontroversen Fragestellungen ebenso Rechnung trug wie den in den letzten Jahren erzielten Fortschritten und Zukunftsperspektiven. Etwa 1500 Delegierte aus 53 Ländern nahmen an der Konferenz teil.

◄◄ *John McGrath (London) bei der »A.B. Ackerman Lecture« mit Erläuterung der klinischen und histopathologischen Veränderungen sowie der molekularen Grundlagen des PLACK-Syndroms.*

◄ *Helmut Kerl (Graz) ging in seinem Vortrag anlässlich der Verleihung der »Founders Medal« der International Society of Dermatopathology vor allem auf die Bedeutung und neue Möglichkeiten der klinisch-histopathologischen Korrelation ein.*

Zu den kontroversen Themen sollte die Frage zählen, ob die Regel »Detection of Melanoma: the Earlier, the Better« immer noch gelte. Im Zuge der Diskussion um Überdiagnosen war dieses Problem in den letzten Jahren in den Fokus gerückt, und die Veranstalter hatten Redner eingeladen, die sich zum Pro und Contra äußern sollten. Wolfgang Weyers vom Zentrum für Dermatopathologie Freiburg vertrat dabei eine Contra-Position: der Versuch, Melanome immer früher zu erkennen, führe zur Biopsie in einem Stadium, in dem noch keine diagnostischen Veränderungen vorlägen. Sowohl die klinische als auch die histopathologische Diagnose würden dadurch in ihrer Verlässlichkeit empfindlich eingeschränkt, und es sei in der Regel besser, mit einer bioptischen Abklärung zu warten, bis ein Pigmentzelltumor Charakteristika ausgebildet habe, die eine klare Diagnose erlaubten (siehe auch: Dermatologie – einmal anders). Die kontroverse Diskussion, die eigentlich vorgesehen war, blieb aus, da sich die anderen Redner – Katy Bell (Sydney), Peter Soyer (Brisbaine) und Allen Halpern (NewYork) – im Prinzip dieser Position anschlossen.

Verschiedene Redner gingen auf die Problematik von Vorsorgeuntersuchungen ein. So wies Iris Zalaudek (Graz) darauf hin, dass für einen Patienten weniger, der am Melanom sterbe, 100.000 Screening-Untersuchungen erforderlich seien, die mit einem hohen Aufwand, hohen Kosten und einer erheblichen Morbidität durch Überdiagnosen einhergingen. Einem auf Risikogruppen begrenzten Screening stünde andererseits die Überlegung entgegen, dass die meisten Melanompatienten keiner Risikogruppe angehörten. Um eine unnöti-

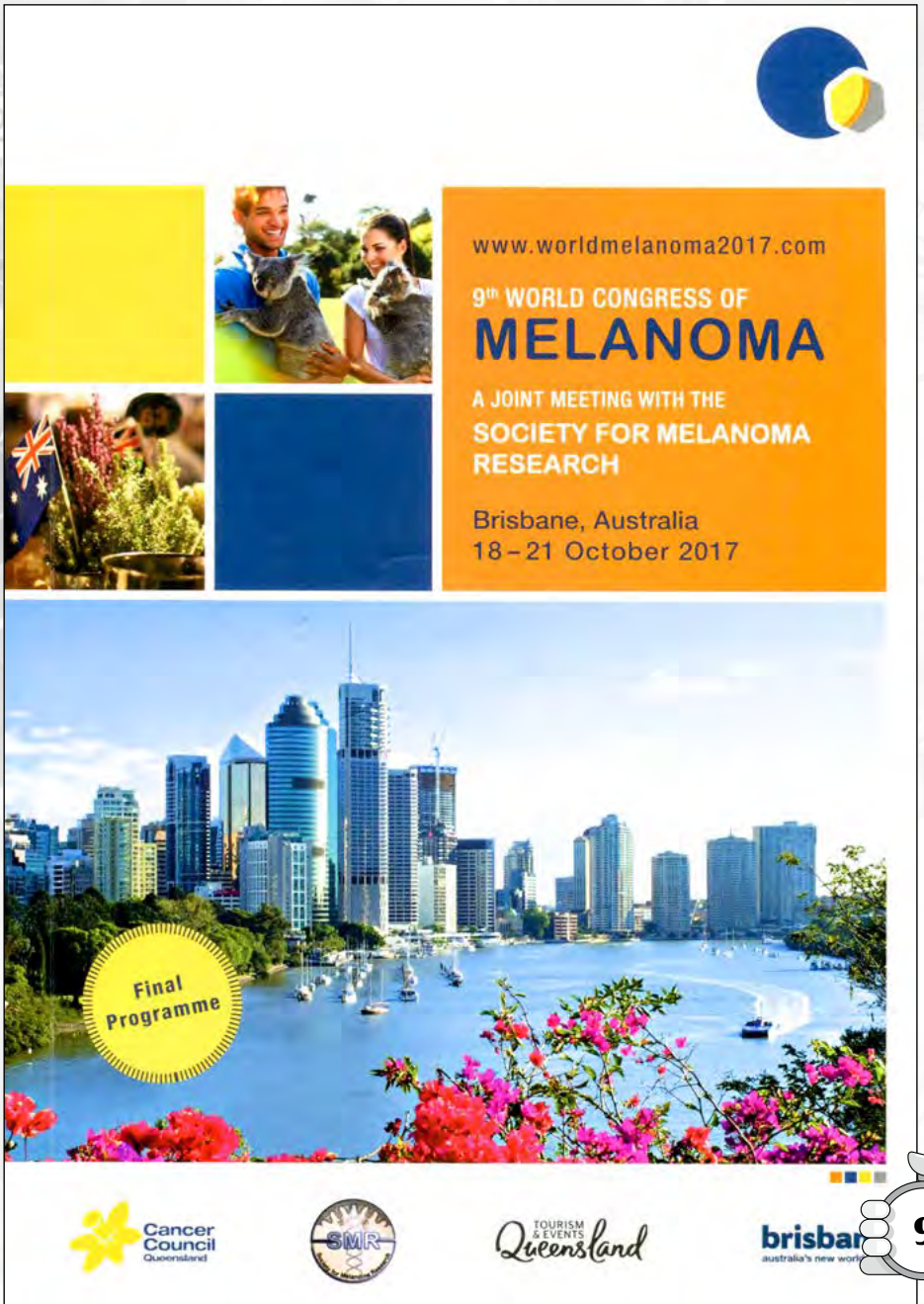

► *Programmheft des 9th World Congress of Melanoma am 18. bis 21. Oktober in Brisbane.*

▲ *»Opening Ceremony« des 9th World Congress of Melanoma mit den Nunukul Yuggera Aboriginal Dancers auf der Bühne des Brisbane Convention Centre.*

ge Morbidität durch Screening-Untersuchungen zu vermeiden, sei die Nutzung ergänzender Techniken zur klinischen Diagnose, wie der Dermatoskopie und der konfokalen Mikroskopie, erforderlich. Giuseppe Argenziano (Caserta) wies daraufhin, dass sich durch diese Techniken die Zahl der Biopsien erheblich senken lasse. Mehrere Redner, wie Josep Malvehy (Barcelona) und Michael Marchetti (New York), besprachen die neuen Perspektiven, die die Computer-assistierte Bildanalyse für das Hautkrebs-Screening eröffnet. Eine besondere Herausforderung im Rahmen des Melanom-Screenings stellen Tumore dar, die klein und nur wenig pigmentiert sind, schnell wachsen und trotz ihrer geringen Inzidenz einen großen Anteil an der Melanom-assoziierten Mortalität haben. Neben Giuseppe Argenziano war es vor allem John Kelly (Melbourne), der dazu aufrief, diesen Tumoren beim Screening und bei Aufklärungskampagnen mehr Aufmerksamkeit zu widmen (Cicchiello M et al.; Australas J Dermatol 2016; 57: 97–101).

In einer Sitzung, die die chirurgische Behandlung primärer Melanome zum Gegenstand hatte, wurde auf den Un-

terschied zwischen dem klinischen Exzisionsabstand und dem histopathologisch gemessenen Abstand hingewiesen. Alle diesbezüglichen Leitlinien bezögen sich auf den klinischen Abstand, so dass es bei vollständiger Entfernung eines Melanoms nicht erforderlich sei, Nachexzisionen vorzunehmen, um den histopathologischen Abstand zum Schnittrand den Leitlinien für den klinischen Abstand anzupassen. Vor allem bei akralen und desmoplastischen Melanomen sei wegen ihrer oft sehr unscharfen Begrenzung Vorsicht geboten. Da hier die Grenzen auch histopathologisch schwer zu erfassen seien, seien etwas größere Exzisionsabstände anzustreben (MacKenzie Ross AD; Ann Surg Oncol 2016; 23: 1082–1089). An der unlogischen und in »pink & blue« wiederholt kritisierten Verknüpfung zwischen vertikaler Eindringtiefe eines Melanoms und horizontalem Exzisionsabstand hat sich nach wie vor nichts geändert.

Sehr viel geändert hat sich in den letzten Jahren hinsichtlich der Behandlung fortgeschrittener Melanome. Durch Therapie mit BRAF-Inhibitoren, anderen Inhibitoren des MEK-Pathways sowie anti-PD1-Inhibitoren konnten teilwei-

▲ *Kongresspräsident Peter Soyer bei seinen Schlussworten zum 9th World Congress of Melanoma.*

▼ *Skyline von Brisbane*
Foto: Martin Valigursky / Fotolia

Impressum

Herausgeber:
Zentrum für Dermatopathologie Freiburg

Anschrift:
Engelbergerstraße 19, 79106 Freiburg,
Tel: 0761 31696, Fax: 0761 39772

E-Mail: labor@zdpf.de
Internet: www.zdpf.de

Schriftleitung und redaktionelle Verantwortung:
Wolfgang Weyers, Carlos Diaz, Stefan Hörster, Susanna Borghi, Kerstin Wallerius, Stefan Kraft

Druck:
Rombach Druck- und Verlagshaus GmbH & Co. KG, Freiburg

Satz, Gestaltung:
kwasibanane, Freiburg
www.kwasibanane.de

Bildnachweis:

Fotografie: Titel, Rückseite, Layoutfotos (Läufer) auf Seiten 31 und 40/41 sowie alle Hintergründe auf den Doppelseiten: kwasibanane; | **Kongressfotos, Tagungsfotos, Historische Fotos, Klinische, histopathologische und Labor-Bilder (wenn nicht anders gekennzeichnet):** Zentrum für Dermatopathologie Freiburg

Illustrationen: Titel, Seiten 34–36, 46/47: Freepik | **Seite 2:** www.freevector.com | **Seiten 6/7 (Glasgow):** murphy81/Fotolia | **Seiten 18, 21, 27:** Melapics/Freepik | **Seite 44:** kjpargeter/Freepik | **Seiten 54/55:** macrovector/Freepik | **Seitenzahlen:** iconicbestiary/Freepik | **alle Illustrationen modifiziert** von kwasibanane

Auflage: 5.200
pink & blue erscheint etwa ein mal jährlich.
Erscheinungsdatum dieser
Ausgabe: 22. November 2017

Wenn Sie Fragen oder Anregungen haben:

Zentrum für Dermatopathologie Freiburg,
Postfach 1268,
79012 Freiburg,
Tel: 0761 31696
Fax: 0761 39772
E-Mail: labor@zdpf.de

se spektakuläre Remissionen bei ausgedehnter Metastasierung erzielt werden. Axel Hauschild (Kiel) stellte aktuelle Studienergebnisse und Versuche vor, durch neue pharmakologische Entwicklungen sowie abgewandelte Wirkstoffkombinationen und Behandlungsschemata zusätzliche Verbesserungen zu erzielen. Etwas nüchterner fiel die Bewertung von John Thompson (Sydney) aus, der die chirurgischen Möglichkeiten im Stadium IV besprach und darauf verwies, dass durch Chirurgie und Plazebo-Therapie im Falle komplett entfernbarer Metastasen auch bei Vorliegen mehrerer Läsionen die 3- und 5-Jahres-Überlebensraten höher seien als bei allen modernen Therapeutika. Im Hinblick auf die neuen Entwicklungen der »targeted therapy« verknüpfte er dies mit dem Hinweis: »Never fall in love too soon.«

Einen prominenten Platz im Rahmen des Melanom-Weltkongresses nahm die neue AJCC-Melanom-Klassifikation ein, die von den beiden Hauptautoren, Jeffrey Gershenwald (Houston) und Richard Scolyer (Sydney), in getrennten Vorträgen vorgestellt wurde. Bei der Ausarbeitung der 8. Ausgabe des AJCC-Melanoma-Staging-Manuals wurde sowohl einer Analyse der erweiterten Datenmenge als auch der Kritik an der 7. Ausgabe Rechnung getragen, die von niemand anderem entschiedener vorgetragen worden war als vom Zentrum für Dermatopathologie Freiburg. Bevor diese Kritik auf Kongressen und in internationalen Fachzeitschriften geäußert wurde, fand sie sich bereits 2010 in der 25. Ausgabe von »pink & blue«. Dabei ging es vor allem um die Einteilung des T1-Stadiums in Abhängigkeit vom Nachweis einer einzigen Mitose. Zwar hat die Zahl an Mitosen einen Einfluss auf die Prognose, doch eine einzige Mitose wird sich jedem Melanom finden lassen, wenn man lange genug sucht, denn alle malignen Tumore sind durch unkontrolliertes Wachstum gekennzeichnet, und Wachstum ist ohne Mitosen nicht denkbar. In »pink & blue« hieß es dazu: *»Wenn jetzt stärker gesucht wird, wird man auch in dünnen Melanomen häufiger Mitosen finden. Die Gründlichkeit wird sich aber von Institut zu Institut, von Pathologe zu Pathologe, von heute auf morgen, von einem ruhigen zu einem arbeitsreichen Tag stark unterscheiden. Wenn das Tumorstadium aber von ein paar Stufenschnitten mehr oder einem anderen Gesichtsfeld abhängt, könnte man ebenso gut würfeln; dem Zufall sind Tür und Tor geöffnet«* (pink & blue 2010; 25: 28). In der 8. Ausgabe des AJCC-Melanoma-Staging-Manuals wurden Mitosen als Kriterium zur Einteilung des Tumorstadiums eliminiert.

Ein weiterer Kritikpunkt an der alten AJCC-Melanom-Klassifikatiion bezog sich auf die Messung der Tumordicke nach Breslow. In »pink & blue« wurde kritisiert, *»dass sich die Größe des Gewebes im Zuge der Fixierung und Aufarbeitung stark verändert, zu stark, um sinnvolle Maßangaben im Bereich von Zehntel- oder gar Hundertstelmillimetern zuzulassen. … Eine etwas kürzere oder längere Fixierungszeit … kann sich in einer Erhöhung der Tumordicke um ein oder zwei Zehntelmillimeter niederschlagen. Über die Sinnhaftigkeit der Zehntelmillimeter-Angabe bei der Dickenmessung kann man streiten; die Angabe von Hundertstelmillimetern ist jedoch blanker Unfug«* (pink & blue 2010; 25: 25f). In der neuen Ausgabe des AJCC-Melanoma-Staging-Manuals heißt es dazu: *»Thickness measurements should be recorded to the nearest 0.1 mm, not the nearest 0.01 mm, because of the impracticality and imprecision of measurements«* (Gershenwald JE, Scolyer RA, Hess KR et al., CA Cancer J Clin, Oct 13, 2017, epub). Mit anderen Worten wurde auch diesbezüglich die Kritik angenommen und umgesetzt: künftig sollen beim Melanom die gemessenen Tumordicken auf den Zehntelmillimeter auf- bzw. abgerundet werden, so dass sich Messungen wie 0,76 mm oder 0,84 mm in der Dickenangabe von 0,8 mm niederschlagen. Auch diese Angabe geht im Grunde noch über den Grad der Messgenauigkeit hinaus, doch die Unschärfe der Messung ist akzeptabel. Der Wert von 0,8 mm wird künftig neben der Ulzeration zur Unterteilung des Tumorstadiums 1 herangezogen (T1a: Tumordicke < 0,8 mm bei fehlender Ulzeration; T1b: Ulzeration und/oder Tumordicke ≥0,8 mm). Die neue AJCC-Melanom-Klassifikation tritt am 1. Januar 2018 offiziell in Kraft.

Der besondere Fall

Verruköse Porokeratose der Glutealfalte (Porokeratosis ptychotropica)

Vorgestellt von Dr. Stefan Hörster (Freiburg); Überweisung von Prof. Dr. Peter Höger (Hamburg)

Bei einem 7jährigen Jungen bestanden seit längerem gluteal links in streifiger Anordnung scharf begrenzte verruköse Plaques mit erythematösen keratotischen Papeln in der Peripherie. Eine Randbetonung der Läsionen lag nicht vor. Subjektive Beschwerden oder assoziierte Symptome wurden nicht angegeben. Vorbehandlungen waren nicht erfolgt, und in der Familie waren keine Hautkrankheiten bekannt.

Die Läsionen wurden unter der Verdachtsdiagnose einer Porokeratosis ptychotropica in der Kinderchirurgie des Krankenhauses Wilhelmstift in Hamburg exzidiert. Histopathologisch fand sich eine verruköse Akanthose mit Hyperkeratose und multiplen Einbuchtungen, aus denen zahlreiche steil verlaufende Parakeratosesäulen herausragten. Da die ekkrinen Schweißdrüsen in der Dermis vermehrt erschienen und einige kornoide Lamellen oberhalb von Ausführungsgängen ekkriner Drüsen lokalisiert waren, wurde der histopathologische Befund zunächst im Sinne eines »porokeratotischen ekkrinen (Epidermal-)Nävus« interpretiert (auch »PEODDN« für **p**orokeratotic **e**ccrine **o**stial **d**ermal **d**uct **n**evus). Letzterer ist eine Mosaikmanifestation des KID-Syndroms, einer autosomal dominant vererbten Genodermatose mit Augenbeteiligung (**K**eratitis, **I**chthyosis und Innenohrschwerhörigkeit bis Taubheit bzw. **D**eafness), die durch eine Mutation des GJB-2 Gens hervorgerufen wird, welches für das epidermale Strukturprotein Connexin 26 kodiert.[1,2] Einem genetischen Mosaik liegt eine somatische Mutation zugrunde, so dass nur ein Teil der Körperzellen betroffen ist.[3] Nur wenn sich die Mutation auch auf die Keimbahn erstreckt (als Keimzellmosaik), besteht das Risiko der Vererbung, wobei die Krankheit dann mit ihrem Vollbild in Erscheinung tritt (im Falle eines »PEODDN« also unter dem Vollbild des KID-Syndroms). Diese Möglichkeit muss bei einer Erbberatung in Betracht gezogen werden.

Bei der molekulargenetischen Analyse des Gewebes konnte die dem KID-Syndrom (und dem porokeratotischen ekkrinen Nävus) zugrunde liegende Connexin 26-Mutation nicht nachgewiesen werden. Dieser Befund schloss einen porokeratotischen ekkrinen Nävus aus (und damit auch das theoretische Risiko einer Vererbung des KID-Syndroms). Wie bereits klinisch vermutet, handelte es sich im vorliegenden Fall um eine Porokeratosis ptychotropica (Synonym: Verruköse Porokeratose der Glutealfalte), eine seltene Variante der Porokeratosen, die das Spektrum dieser Krankheitsgruppe (klassische Porokeratosis Mibelli, disseminierte superfizielle aktinische Porokeratose, Porokeratosis linearis, Porokeratosis punctata und Porokeratosis disseminata palmoplantaris) bereichert. Die Bezeichnung »ptychotropica« leitet sich vom Griechischen *ptyche* (= Falte) und *tropos* (= Wendung) ab

► *Verruköse Papeln und Plaques mit gelblichen Krusten in linearer Anordnung am Rande der Glutealfalte.*

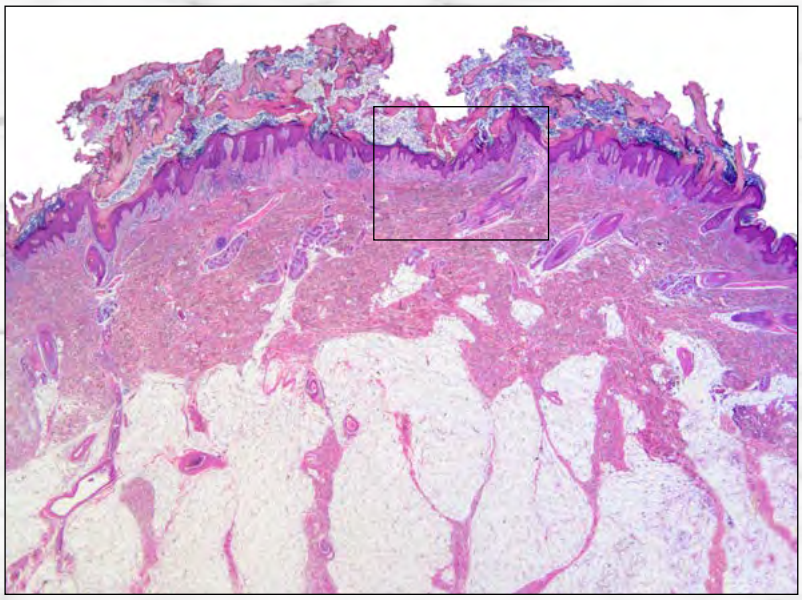

◄ *Akanthose der Epidermis mit massiver Hyperkeratose, innerhalb derer man zahlreiche schmale eosinophile Parakeratosesäulen sieht.*

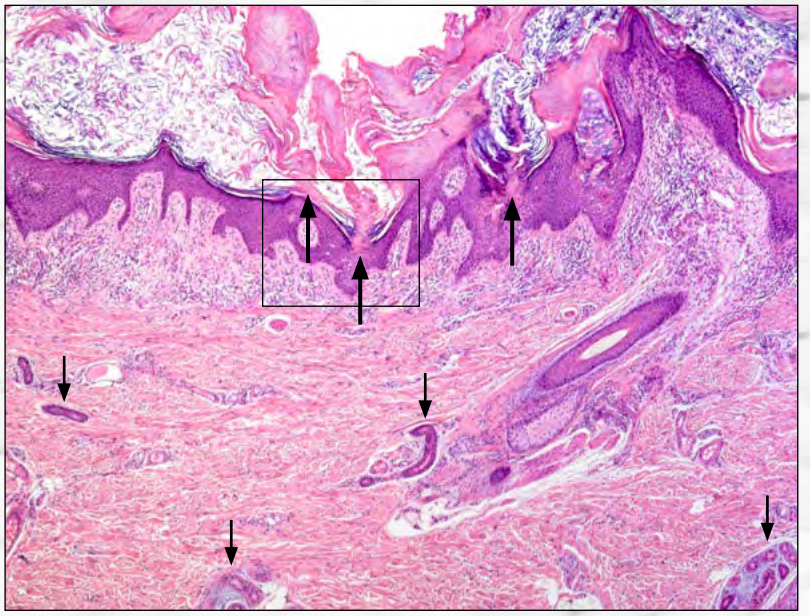

◄ *Die Epidermis weist schmale Parakeratosesäulen innerhalb der massiven lockeren Orthohyperkeratose auf (große Pfeile). In der Dermis sieht man für die Lokalisation ungewöhnlich viele Anschnitte von Schweißdrüsenausführungsgängen (kleine Pfeile).*

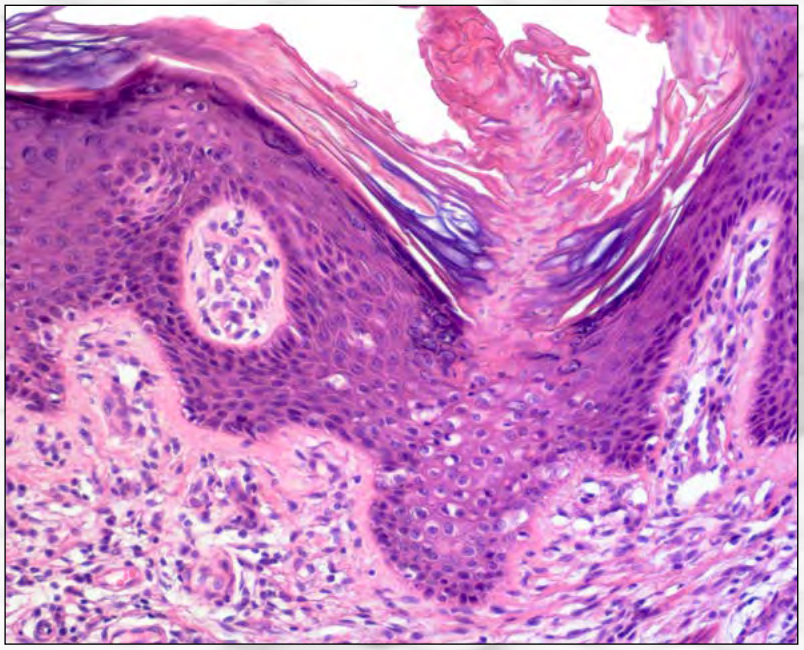

◄ *Typische kornoide Lamelle in Form einer schmalen Parakeratosesäule, unterhalb derer die Granularzellschicht fehlt.*

und trägt der nahezu ausschließlichen Manifestation in den Falten der Genitoanalregion Rechnung.[4] Bei Befall der Glutealfalte bleibt die Perianalregion ausgespart. Manifestationen an der unteren Extremität sind ebenfalls beschrieben. Die Porokeratosis ptychotropica tritt überwiegend bei Männern im jungen bis mittleren Erwachsenenalter auf und manifestiert sich als langsam zentrifugal wachsende, scharf begrenzte Plaque mit leicht eleviertem Rand. Subjektiv besteht oft leichter Juckreiz. Maligne Tumore in Zusammenhang mit der verrukösen Porokeratose sind nicht bekannt.

Wegen des geringen Bekanntheitsgrades dieses Porokeratosetyps werden die Läsionen häufig als Psoriasis, Tinea oder Viruspapillome fehlgedeutet und fehltherapiert.[5,6] Typischerweise bleibt eine externe antientzündliche Therapie ohne Erfolg. Um unnötige, nicht selten aufwändige und nicht zielführende Therapieversuche (z. B. UV-Phototherapie) zu vermeiden, ist eine Biopsie angezeigt. Histopathologisch findet sich eine Verdickung der Epidermis mit multiplen Einbuchtungen und kornoiden Lamellen. Letztere stellen das gemeinsame Merkmal aller Porokeratosen dar und bestehen aus Parakeratosesäulen, unterhalb derer die Granularzellschicht fehlt und das Stratum spinosum dyskeratotische Zellen aufweist. Oft findet sich ein assoziiertes lichenoides Lymphozyteninfiltrat. Eine Besonderheit der Porokeratosis ptychotropica ist die hohe Zahl der konzentrischen kornoiden Lamellen, die neben der verrukösen Epithelhyperplasie zum klinischen Erscheinungsbild beitragen.

Im vorliegenden Fall führte die fokale Assoziation der kornoiden Lamellen mit Acrosyringia im Zusammenhang mit dem geringen Alter des Patienten zur Verdachtsdiagnose eines porokeratotischen ekkrinen Nävus, die sich nicht erhärten ließ. Während die histopathologischen Veränderungen der beiden seltenen Entitäten einander sehr ähnlich sind, unterscheidet sich der klinische Befund: im Unterschied zur Porokeratosis ptychotropica manifestiert sich der porokeratotische ekkrinen Nävus in Form filiformer Hyperkeratosen im Verlauf der Blaschko-Linien und betrifft vor allem die Palmoplantarregion.

Beide Erkrankungen sprechen auf konservative Therapieversuche nicht an und können allenfalls mittels ablativer chirurgischer Verfahren behandelt werden. Beide weisen einen autosomal dominanten Erbgang auf, nur dass im unwahrscheinlichen Fall einer Keimzellmutation beim Merkmalsträger des porokerarotischen ekkrinen Naevus die Konsequenz sehr viel ernster ist, da diese in der Nachfolgegeneration zum KID-Syndrom führen kann. Mit Sicherung der Diagnose einer Porokeratosis ptychotropica erübrigten sich Überlegungen hinsichtlich einer späteren genetischen Beratung.

Literatur:

1 Levinsohn JL, McNiff JM, Antaya RJ, Choate KA. A somatic p.G45E GJB2 mutation causing Porokeratotic Eccrine Ostial and Dermal Duct Nevus. J Am Acad Dermatol 2015; 151: 638–641.

2 Easton JA, Donnelly S, Kamps MA et al. Porokeratotic eccrine nevus may be caused by somatic connexin 26 mutations. J Invest Dermatol 2012; 132: 2184–2191.

3 Happle R. Kutane Mosaike: Muster und molekulare Mechanismen. Dtsch Arztebl 2004; 10126): A–1886–91.

4 Lucker GP, Happle R, Steijlen PM. An unusual case of porokeratosis involving the natal cleft: porokeratosis ptychotropica? Br J Dermatol 199; 132: 150–151.

5 Malek J, Chedraoui A, Kibbi AG, Ghosn S: Genitogluteal porokeratosis: 10 years to make the diagnosis! Am J Dermatopathol. 2009 Aug; 31(6):604–6.

6 Takiguchi RH, White KP, White CR Jr, Simpson EL. Verrucous porokeratosis of the gluteal cleft (porokeratosis ptychotropica): a rare disorder easily misdiagnosed. J Cutan Pathol 2010;37: 802–807.



◄ *Melanozytärer Naevus mit einem Durchmesser von 3 mm, der möglicherweise knapp in toto entfernt wurde.*

► *Der Pigmentzelltumor wird von Melanozyten in der Epidermis gebildet, die monomorph und recht gleichmäßig verteilt sind. Fokal finden sich suprabasale Melanozyten (Pfeile). Die Nester sind exzentrisch gelegen, so dass die Läsion asymmetrisch erscheint. Da die Melanozytenproliferation an seitliche Schnittränder heranreicht, sind Symmetrie und Begrenzung jedoch nicht beurteilbar.*

Bilderbuch der Biopsie

In Empfehlungen zur Biopsie melanozytärer Naevi heißt es, die beste Methode sei *»die komplette Entfernung der Läsion (gewöhnlich mit dem Skalpell) mit einem zusätzlichen 1 bis 3 mm-Rand zur Peripherie«* (Tran KT, Wright NA, Cockerell CJ. Biopsy of the pigmented lesions – When and how. J Am Acad Dermatol 2008; 59: 852 – 871). Diese Empfehlung wird immer seltener befolgt. Etwa die Hälfte aller Pigmentzelltumoren wird inzwischen unvollständig exzidiert. Dadurch können wichtige Kriterien für die histopathologische Diagnose, wie Symmetrie und Schärfe der Begrenzung, nicht beurteilt werden. In den meisten Fällen reichen die Befunde dennoch für eine zuverlässige Diagnose aus, aber in schwierigen Fällen kann eine sichere Aussage, ob es sich um einen Naevus oder ein beginnendes Melanom handelt, unmöglich sein.

Bei unklaren melanozytären Tumoren mit großem Durchmesser ist eine Teilbiopsie zur Diagnosesicherung oft sinnvoll, da die vollständige Entfernung einen größeren Eingriff erforderlich machen würde. Teilbiopsien sind aber bei kleinen Läsionen am häufigsten, also gerade bei denen, die eigentlich leicht in toto zu entfernen wären. Der Grund liegt vermutlich darin, dass bei Pigmentläsionen mit einer Größe von zwei, drei oder vier Millimetern nur ein geringer Malignitätsverdacht besteht und man deshalb besonders gewebesparend vorgehen will. Nicht selten führt diese Strategie jedoch zum genauen Gegenteil, und zwar dann, wenn die Läsion aufgrund der unvollständigen Entfernung im Teilbiopsat nicht sicher beurteilbar ist. Wenn ein Melanom nicht ausgeschlossen werden kann, ist eine Nachexzision die Folge, und es wird mehr Gewebe geopfert, als hätte man die Läsion gleich zu Beginn mit einem Seitenabstand von ein oder zwei Millimetern entfernt.

Bei sehr kleinen Pigmentzelltumoren ist die histopathologische Unterscheidung zwischen Naevus und Melanom oft besonders schwierig, da sich einige Charakteristika, die für die Diagnose wichtig sind, noch nicht ausgebildet haben. Zum Beispiel weisen initiale in-situ-Melanome in der Regel keine oder nur geringe Kernatypien auf. Andere Malignitätskriterien, wie die unregelmäßige Verteilung von Melanozyten und die Dominanz von Einzelmelanozyten im Vergleich zu Nestern, sind ebenfalls nicht beurteilbar, wenn der Durchmesser der Läsion sehr klein ist und noch keine oder nur wenige Nester vorhanden sind. Fallen dann aufgrund der unvollständigen Entfernung noch Kriterien wie Symmetrie und Begrenzung weg, bleibt wenig übrig, das eine Einordnung gestattet. Wenn die Diagnose offen bleibt, wird sicherheitshalber zu klinischen Kontrollen oder zur vollständigen Entfernung der Läsion geraten.

► *Da ein Melanoma in situ nicht ausgeschlossen werden konnte, erfolgte eine Nachexzision. Die von der Shave-Biopsie herrührende Narbe stellt sich als Fibrosezone in der oberen Dermis dar (Sterne am Unterrand). Die Epidermis weist Reste des Pigmentzelltumors auf. Da die Architektur der Läsion nicht beurteilt werden kann, ist eine sichere Unterscheidung zwischen Naevus und Melanom auch anhand des Nachexzidates nicht möglich.*

► *In der Epidermis finden sich in einer umschriebenen Zone neben Nestern auch suprabasale Melanozyten. Dies ist gewöhnlich ein Malignitätskriterium und damit verdächtig auf ein Melanom. Allerdings sieht man auch bei irritierten Naevi Melanozyten in höheren Epidermislagen. Da weitere Kriterien zur Beurteilung fehlen, kann die Frage, ob hier ein Naevus oder ein initiales Melanom vorliegt, nicht sicher beantwortet werden.*

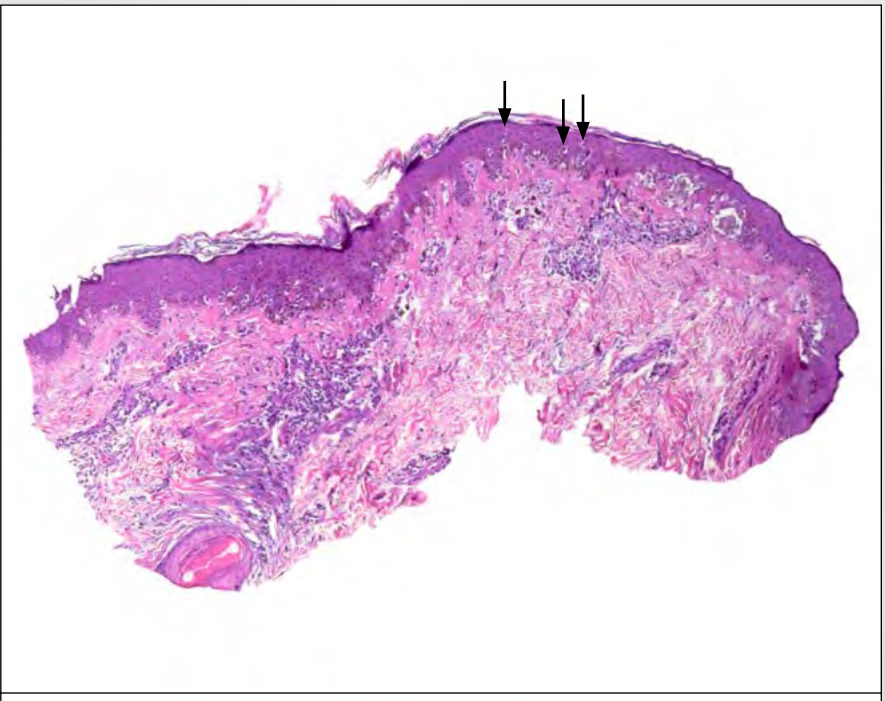

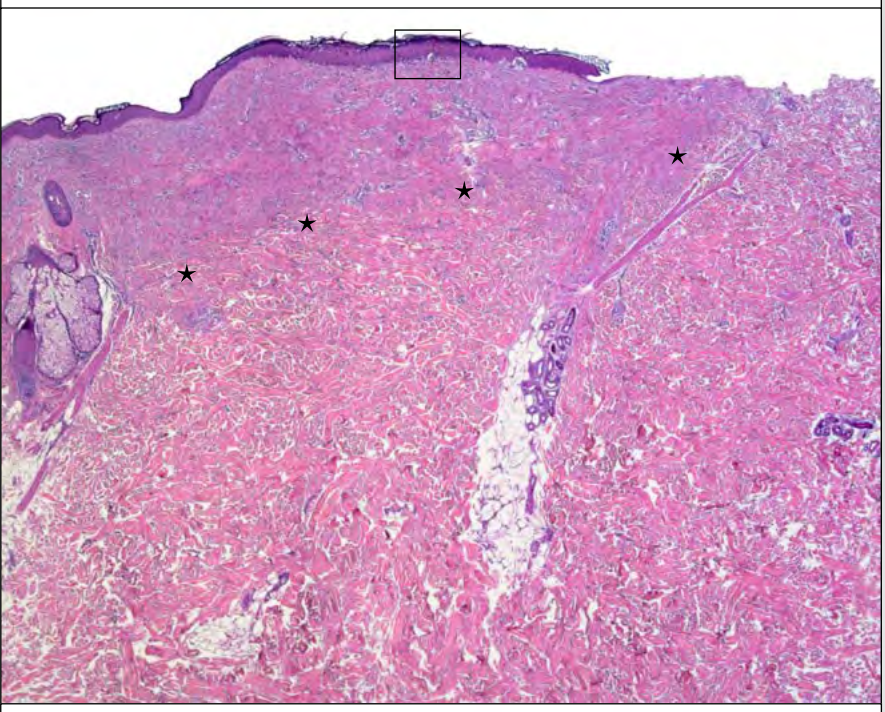

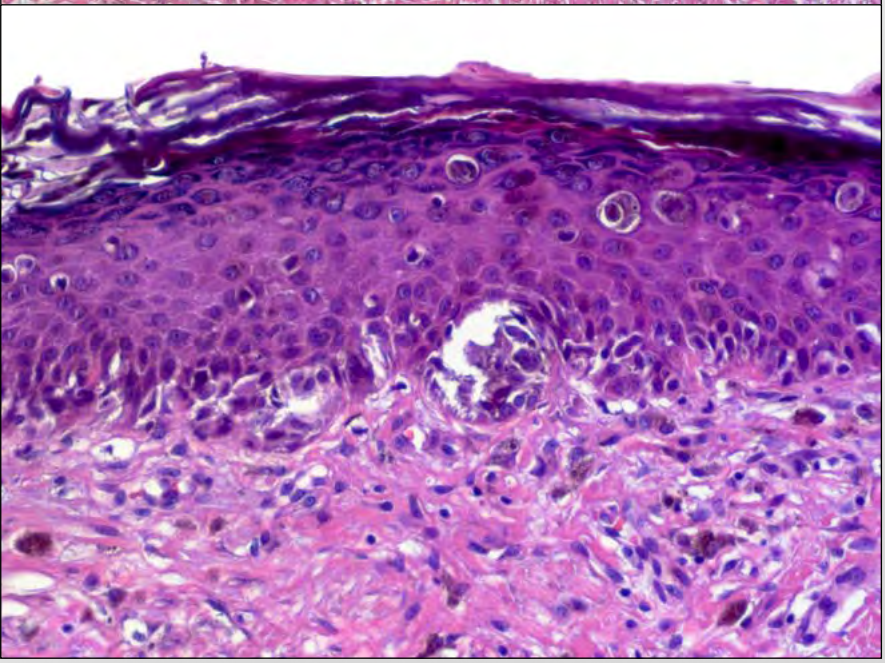

Im Falle eines Naevus stellt eine Nachexzision eine doppelte Übertherapie dar, denn in diesem Falle war ja bereits die ursprüngliche Teilexzision nicht erforderlich. Mit anderen Worten werden dann für einen kleinen Pigmentzelltumor, der klinisch nicht besonders verdächtig war (sonst hätte man ihn mit größerem Abstand entfernt), gleich zwei überflüssige Eingriffe vorgenommen.

Doch das ist nicht das Schlimmste. Bedenklicher – und für die Patienten beunruhigender – ist, dass die Diagnose eines Melanoms im Raume steht. Wenn im Nachexzidat größere Tumoranteile vorhanden sind, die eine sichere Zuordnung erlauben, kann die Sorge bestätigt oder genommen werden. Gerade bei kleinen Pigmentzelltumoren ist dies jedoch fast nie der Fall. Entweder finden sich gar keine Tumorresiduen oder nur noch kleine Anteile, die ebenso wenig eine sichere Diagnose erlauben wie die Tumoranteile im Vorbiopsat. Die Beurteilung wird zusätzlich dadurch erschwert, dass die Vorexzision mit einer Irritation des Pigmentzelltumors einhergeht, die bei Naevi zu Veränderungen führen kann, die ein Melanom vortäuschen, wie zum Beispiel Melanozyten in höheren Epidermislagen.

Das Ergebnis ist dann nicht selten, dass kleine Pigmentzelltumore mit einem Durchmesser von drei oder vier Millimetern, die wahrscheinlich gutartig sind, zweimal unnötig operiert und am Ende als Melanom oder zumindest als melanomverdächtig eingestuft werden. Dem kann vorgebeugt werden, indem die Indikation zur Biopsie etwas strenger gestellt wird: hat ein Pigmentzelltumor einen Durchmesser von etwa sechs Millimetern erreicht, befindet er sich fast durchweg noch in einem sehr frühen Stadium, so dass die einfache Exzision zur Heilung führt. Dennoch hat er inzwischen Veränderungen ausgebildet, die klinisch und histopathologisch eine sicherere Zuordnung erlauben. Der größere klinische Malignitätsverdacht wird sich in einem weit geringeren Anteil unnötig entfernter melanozytärer Naevi niederschlagen. Gleichzeitig lässt der Malignitätsverdacht eine Exzisionsbiopsie gerechtfertigt erscheinen, die angesichts der nach wie vor geringen Größe in der Regel leicht durchführbar ist. Das Problem von Überdiagnosen und Übertherapie ließe sich so wirksam bekämpfen.

Memories

Zentrum für Dermatopathologie Freiburg – 20 Jahre

20 Jahre sind eine lange Zeit. Vor 20 Jahren war Helmut Kohl noch Bundeskanzler, und Niedersachsens Ministerpräsident Gerhard Schröder profilierte sich als möglicher Herausforderer. Der Flachbildfernseher wurde vorgestellt, war aber noch ein echtes Statussymbol und nur für fünfzehn- bis zwanzigtausend Mark zu haben. Und natürlich: die Deutsche Mark gab es noch, denn der Euro wurde erst 1999 als Buchgeld und 2002 als Bargeld eingeführt.

Und es gab noch Albert Bernard Ackerman. Die Dermatopathologie hatte durch ihn eine neue Grundlage erhalten. Seine Methode der »Pattern Analysis«, die er 1978 im bahnbrechenden Lehrbuch »Histologic Diagnosis of Inflammatory Skin Diseases« vorgestellt hatte, ermöglichte die systematische Analyse von Gewebeveränderungen anstelle der zuvor üblichen freien Assoziationen, die vor allem auf Erfahrung und Gedächtnisleistungen beruhten, und am Ende der Analyse stand häufig eine spezifische Diagnose oder eine eng begrenzte Differenzialdiagnose. Die Methode wurde von Ackerman in seinem Institut an der New York University von entzündlichen Dermatosen auf Neoplasien ausgeweitet und Hunderten von Dermatologen und Pathologen aus aller Welt gelehrt, von denen viele später in ihren Herkunftsländern führende akademische Stellungen einnahmen.

»7J« – Ackermans Institut an der New York University – war auch die Keimstätte des Zentrums für Dermatopathologie Freiburg. Christa Kühnl-Petzoldt gehörte zusammen mit Heino Hügel zu den ersten Deutschen, die sich von Ackerman ausbilden ließen. Beide gründeten im Anschluss ein Einsendelabor für Dermatohistologie, Christa Kühnl-Petzoldt in Freiburg und Heino Hügel in Friedrichshafen, wobei ihnen nicht nur neue diagnostische Kenntnisse, sondern auch die logistischen Abläufe zugutekamen, die sie in New York kennengelernt hatten und für ihr eigenes Labor übernahmen – von einer außergewöhnlich hohen Schnittqualität bis hin zu einem Computersystem mit Textbausteinen für die Befunderstellung, was damals in Pathologischen Labors keineswegs die Regel war.

In New York trafen sich auch Carlos Diaz und Susanna Borghi, die am Institut von Bernie Ackerman eine mehrmonatige »Fellowship« absolvierten, sowie Wolfgang Weyers und Imke Alterkrüger, die mehrfach kürzere Studienaufenthalte dort verbrachten. Als Carlos Diaz 1995 vom Pathologischen Institut der Universität von Las Palmas auf Gran Canaria zurück nach Deutschland wollte, wo er seine Facharztausbildung absolviert hatte, erhielt er unter Vermittlung von Bernard Acker-

► *Auf dem Weg zur Gemeinsamkeit: Imke Weyers, Carlos Diaz und Susanna Borghi während des 16. Colloquiums der International Society of Dermatopathology 1995 in Cancun.*

man und Wolfgang Weyers eine Stelle an der Universitäts-Hautklinik Hamburg-Eppendorf. Dort leitete er das dermatopathologische Labor und traf sich in regelmäßigen Abständen mit Wolfgang Weyers, der die gleiche Funktion an der Universitäts-Hautklinik in Gießen ausübte. Inzwischen waren sowohl Carlos Diaz und Susanna Borghi als auch Wolfgang und Imke Weyers Ehepaare, und im November 1995 nahm während der 16. Jahrestagung der International Society of Dermatopathology im mexikanischen Cancun die Idee Gestalt an, gemeinsam ein Einsendelabor für Dermatohistologie zu eröffnen. Wieder schaltete sich Bernie Ackerman ein und stellte den Kontakt zu Christa Kühnl-Petzoldt her. Im März 1997 wurde während des 4. Gießener Dermatohistologischen Kolloquiums das Zentrum für Dermatopathologie Freiburg aus der Taufe gehoben.

Im Vordergrund stand dabei der Wille zur Gemeinsamkeit. Dermatopathologie ist nichts für Einzelkämpfer. Zwar liegen für die histopathologische Diagnose des breiten Spektrums an Hautkrankheiten zahlreiche gut definierte Kriterien vor, doch oft sind materialbedingt nur wenige beurteilbar und andere an der biopsierten Stelle nicht erfüllt. In Abhängigkeit von individuellen Faktoren, der Lokalisation, dem Entwicklungsstadium einer Erkrankung und unabhängigen Einflüssen, die das übliche Erscheinungsbild verändern, können die histopathologischen Befunde desselben Prozesses von einem Patienten zum anderen und von einer Biopsie zur nächsten stark variieren. Darüber hinaus ist jedes morphologische Urteil subjektiv. Zwar gibt es bei klar ausgeprägten Merkmalen große Übereinstimmung, doch bei der Frage, was noch als normal und was schon als verbreitert oder verschmälert zu gelten hat, was noch als symmetrisch und was schon als asymmetrisch, gehen die Meinungen oft auseinander. Ist schon die Erhebung der Befunde subjektiven Einflüssen unterworfen, so gilt dies noch weit mehr für deren Interpretation, die zusammenfassende Bewertung der unterschiedlich stark ausgeprägten Merkmale im Lichte klinischer Informationen. Insofern ist die regelmäßige Kalibrierung der eigenen Einschätzung im Austausch mit anderen unverzichtbar, und es ist sehr vorteilhaft, wenn man für eine Konsiliarmeinung nur ins Nebenzimmer gehen muss. Dies gilt für alle Sparten der Medizin, doch ist in wenigen so wichtig wie in der histopathologischen Diagnostik.

◄ *Gründungsmitglieder des Zentrums für Dermatopathologie Freiburg im März 1997: Imke Weyers, Susanna Borghi, Carlos Diaz, A. Bernard Ackerman, Christa Kühnl-Petzoldt und Wolfgang Weyers (v.l.n.r.).*

In Freiburg waren die Voraussetzungen dafür gegeben. Die Menge an Einsendepräparaten war groß genug, um gemeinsam arbeiten zu können. Das Labor war seit langem eingespielt. Die Schnittqualität, für die die beiden Laborleiterinnen Agnes Endert und Sonja Rammelkammer verantwortlich waren, konnte sich mit der des New Yorker Vorbilds messen. Agnes Endert hatte einige Zeit im dermatopathologischen Labor der New York University verbracht und die Techniken und Abläufe von dort übernommen. Durch Umstellung auf eine Aceton-Entwässerung wurde die Bearbeitungszeit weiter verkürzt, so dass Präparate, die morgens im Labor eintrafen, in der Regel am Abend befundet waren. Dass sie schnell geschrieben und übermittelt wurden, lag in der Verantwortung von Petra Reibold, die das Sekretariat leitete. Das System der Text-Bausteine, mit denen Befunde am Computer generiert und für den individuellen Fall durch Zusätze ergänzt werden konnte, entsprach im Prinzip ebenfalls dem New Yorker Vorbild, nur waren die Bausteine etwas länger und zeigten ihre Bedeutung an – zum Beispiel »kersol-1« für eine vollständig exzidierte solare Keratose anstelle von Bausteinen wie »7A« für eine solare Keratose oder »8A« für den Morbus Bowen, mit denen in New York gearbeitet wurde. Die Freiburger Kürzel waren leichter zu merken, redundanter und dadurch auch weniger fehleranfällig.

Zusätzlich zum Schritt ins Nebenzimmer konnte man für Konsile auch den Weg über den Atlantik nehmen: Bernie Ackerman stand als externes Mitglied des Zentrums für Dermatopathologie für Konsiliaruntersuchungen zur Verfügung, eine Möglichkeit, von der gerne Gebrauch gemacht wurde. Er war auch regelmäßig in Freiburg, nicht selten verbunden mit anschließenden gemeinsamen Aufenthalten am Lago Maggiore. Zur Eröffnungsfeier des Zentrums für Dermatopathologie Freiburg im Oktober 1997 hielt er im Hörsaal der Freiburger Universitäts-Hautklinik einen Vortrag über die verschiedenen Facetten der Mycosis fungoides. Die Feier wurde anschließend in den Laborräumen in der Rosastraße in Freiburg fortgesetzt.

Anspruch und Ziel des Zentrums für Dermatopathologie bestanden von Beginn an nicht nur darin, dermatopathologische Routine-Diagnostik auf hohem Niveau zu betreiben, sondern auch darin, zur Lehre und Forschung beizutragen, wobei eine Kooperation mit Universitätsinstituten in Freiburg und anderen Städten angestrebt wurde. Der Eröffnungsfeier folgten zahlreiche weitere Fortbildungsveranstaltungen. In Freiburg richtete das Zentrum für Dermatopathologie in Zusammenarbeit mit dem Pathologischen Institut der Albert-Ludwigs-Universität das »Dermatopathologische Sommer-Seminar« aus, das im Kurssaal des Patholo-

► Carlos Diaz beim 5. Dermatopathologischen Sommer-Seminar über »Mesenchymale Neoplasien der Haut« im Juli 2005. Im Vordergrund links: Susanna Borghi und Axel zu Hausen vom Pathologischen Institut der Universität Freiburg.

►► Gemeinsames Mikroskopieren im Kurssaal des Pathologischen Instituts der Universität Freiburg im Rahmen des 5. Dermatopathologischen Sommer-Seminars.

►►► Programmheft des 3. Dermatopathologischen Sommer-Seminars über »Melanozytäre Neoplasien« im Juni 2001.

◄◄ *Eingang zum Histopathologischen Labor in der Rosastraße 9 in Freiburg.*

◄ *A. Bernard Ackerman und Christa Kühnl-Petzoldt bei der Eröffnungsfeier des Zentrums für Dermatopathologie Freiburg im Oktober 1997.*

gischen Instituts abgehalten wurde, wo jedem Teilnehmer ein Mikroskop zur Verfügung stand. Die Seminare begannen mit kurzen einleitenden Vorträgen, in denen Diagnosekriterien erläutert wurden, und endeten mit einer ausführlichen Besprechung aller vorgelegten Präparate durch Carlos Diaz, der die Seminare leitete. Zu den Themen zählten unter anderem »mesenchymale Tumore der Haut« (1999), »melanozytäre Neoplasien« (2001) und »Pannikulitiden« (2003).

In Gießen wurde das »Dermatohistologische Kolloquium«, das 1991 von Wolfgang Weyers und Bernard Ackerman ins Leben gerufen worden war, in zweijährlichem Rhythmus bis 2005 fortgeführt. Auch bei den Gießener Kolloquia gab es jeweils ein anderes Schwerpunktthema, wie 2003 »The Dynamic of Dermatopathology« mit Vorträgen, die von der Darstellung unterschiedlicher Entwicklungsstadien von Hauterkrankungen über die Embyro-



1997

- *Helmut Kohl ist Bundeskanzler*
- *Der Flachbildfernseher wird vorgestellt*
- *4. Gießener Dermatohistologisches Kolloquium (»Precise Criteria for Solving Vexing Problems in Dermatopathology – from General to Specific«)*
- *Gründung des Zentrums für Dermatopathologie Freiburg*

1998

- *Gerhard Schröder wird Bundeskanzler*
- *5. Gießener Dermatohistologisches Kolloquium (»Ackermania«)*

1999

- *Kriegseinsatz der NATO mit deutscher Beteiligung in Serbien*
- *Umzug des Bundestages nach Berlin*
- *Mit Handys wird »gesimst«*
- *Fortbildungsveranstaltung »100 Jahre Hautbiopsie« in Berlin-Neukölln*

2000

- *Ex-Kanzler Helmut Kohl im Mittelpunkt einer Spendenaffäre*
- *Weltweites Aktienfieber*
- *6. Gießener Dermatohistologisches Kolloquium (»From the Patient to the Microscope and Back Again«)*

logie der Haut bis hin zu Zeitrafferaufnahmen der Bewegungen von Tumorzellen in Gewebekulturen reichten, oder 2005 »Back to the Future« mit Vorträgen zur geschichtlichen Entwicklung der Dermatologie und Dermatopathologie sowie zu neuen Perspektiven. Ein besonderer Höhepunkt war das 5. Gießener Dermatohistologische Kolloquium im März 1998, das den Titel »Ackermania« trug: Anlass war die Verleihung der Ehrendoktorwürde der Justus-Liebig-Universität Gießen an Albert Bernard Ackerman. Namhafte Redner aus vielen Ländern waren gekommen, um dem Laureaten ihre Referenz zu erweisen, darunter Giovanni Borroni (Pavia), Otto Braun-Falco (München), Enno Christophers (Kiel), Manfred Goos (Essen), Helmut Kerl (Graz), Philip LeBoit (San Francisco), Wilhelm Meigel (Hamburg), Gerd Plewig (München), Luis Requena (Madrid), Jorge Sánchez (San Juan, Puerto Rico), Wolfram Sterry (Berlin), Helmut H. Wolff (Lübeck) und Klaus Wolff (Wien). Im Programm des Kolloquiums wechselten längere wissenschaftliche Vorträge mit kurzen Einschüben unter dem Titel »Bernie and I«, in denen die Redner Anekdoten aus ihrem persönlichen Umgang mit dem Laureaten mitteilten. Den längsten Beitrag zum Thema »Bernie and I« gab es nicht im Sitzungssaal des Gießener Universitäts-Hauptgebäudes, sondern beim abendlichen Gala-Dinner, und zwar durch Jim Ackerman, den Bruder des Laureaten, der als Überraschungsgast gekommen war und einige Anekdoten aus dessen Kindheit und Jugend erzählte.

In Berlin richtete das Zentrum für Dermatopathologie Freiburg ein Jahr später in Zusammenarbeit mit der Hautklinik

► *Gesellschaftsabend beim 8. Gießener Dermatohistologischen Kolloquium im März 2005 in Kloster Arnsburg bei Gießen. Von links nach rechts: Helmut Wolff (Lübeck), Otto Braun-Falco (München), A. Bernard Ackerman (New York) und Wolf-Bernhard Schill (Gießen).*

►► *Gesellschaftsabend beim 8. Gießener Dermatohistologischen Kolloquium: Von links nach rechts: Omar Sangueza (Winston-Salem), Wolfgang Weyers (Freiburg), Dieter Metze (Münster) und Timothy McCalmont (San Francisco).*

►►► *Poster zum 5. Gießener Dermatohistologischen Kolloquium im März 1998. Anlässlich der Verleihung der Ehrendoktorwürde der Universität Gießen an A. Bernard Ackerman trug die Veranstaltung den Titel »Ackermania«.*

- *Die Deutsche Mark wird vom Euro als Bargeld abgelöst*
- *Hochwasserkatastrophe in Südostdeutschland*
- *Fortbildungsveranstaltung »Dermatopathology – And Beyond It« in Jena und Weimar*
- *Etablierung der Molekularpathologie in Zusammenarbeit mit PD Dr. Juliane Alt-Mörbe*

- *Erweiterung der Europäischen Union um 10 Staaten*
- *Umzug des Zentrums für Dermatopathologie in neue Räumlichkeiten in der Engelbergerstraße in Freiburg*

2001 2002 2003 2004

- *Terror-Anschlag auf das World Trade Center in New York am 11. September*
- *Krieg in Afghanistan unter amerikanischer Führung*
- *Einführung des IPods*

- *Beginn des 2. Irak-Kriegs der USA*
- *7. Gießener Dermatohistologisches Kolloquium (»The Dynamic of Dermatopathology«)*

des Klinikums Berlin-Neukölln eine Fortbildungsveranstaltung zum Thema »120 Jahre Hautbiopsie« aus, bei der es um Vor- und Nachteile unterschiedlicher Biopsietechniken, verschiedene Optionen der Schnittrandkontrolle, Möglichkeiten und Grenzen der Diagnostik und auch die Herkunft und eigentliche Bedeutung des Wortes »Biopsie« ging, das 1879 vom französischen Dermatologen Ernest Besnier in Abgrenzung von der Gewebeentnahme bei Toten eingeführt worden war. In Zusammenarbeit mit der Hautklinik der Friedrich-Schiller-Universität Jena organisier-

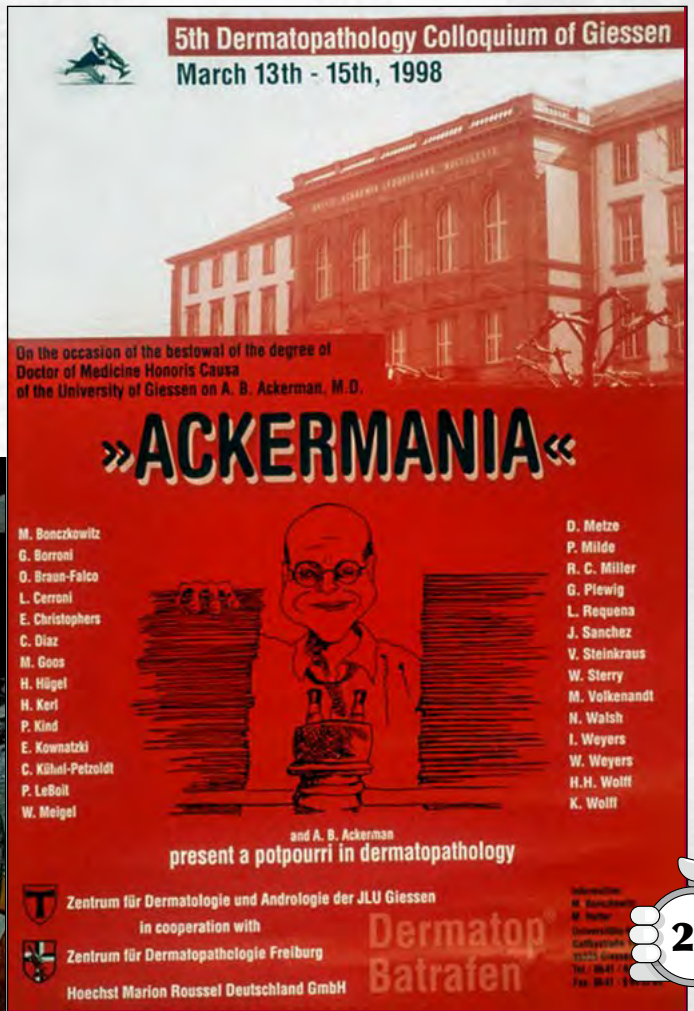

2005

- *Angela Merkel wird Bundeskanzlerin*
- *8. Gießener Dermatohistologisches Kolloquium (»Back to the Future«)*
- *Klinisch-Pathologische Konferenz des Zentrums für Dermatopathologie Freiburg*
- *5. Dermatopathologisches Sommer-Seminar in Freiburg*

2006

- *Fußball-Weltmeisterschaft in Deutschland*
- *Eintritt von Dr. Stefan Hörster ins Zentrum für Dermatopathologie Freiburg*
- *Wechsel von Dr. Imke Weyers ans Institut für Anatomie der Universität zu Lübeck*

2007

- *Beginn der weltweiten Finanzkrise*
- *15. Jahrestagung der Arbeitsgemeinschaft Dermatologische Histologie (ADH) in Freiburg*
- *Fortbildungsveranstaltung »Dermatopathology – And Beyond It« in Eisenach*

2008

- *Barack Obama wird 44. Präsident der USA*
- *Tod von A. Bernard Ackerman in New York*

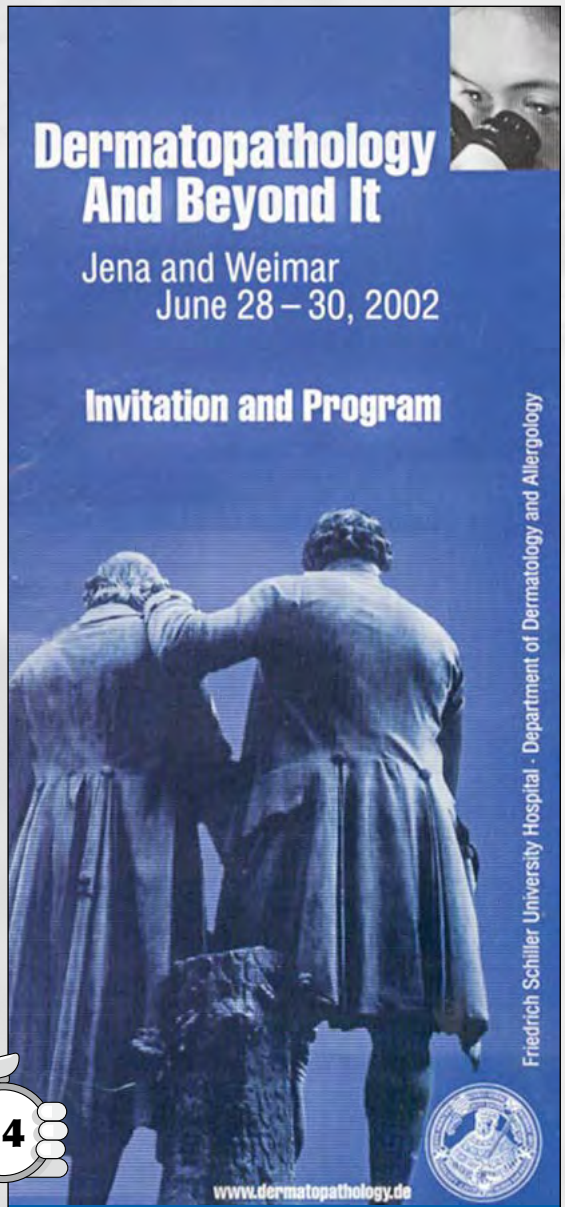

◄ *Programmheft der Fortbildungsveranstaltung »Dermatopathology and Beyond It« im Juni 2002 in Jena und Weimar.*

te das Zentrum für Dermatopathologie Freiburg zwei Fortbildungsveranstaltungen mit dem Titel »Dermatopathology and Beyond It«, die erste 2002 in Jena und Weimar und die zweite fünf Jahre später in Eisenach. Dem Thema entsprechend, ging es nicht nur um Dermatopathologie, sondern auch um kulturelle Inhalte, die mit den Tagungsorten in Zusammenhang standen, wie Goethe, Schiller und Hegel in Jena und Weimar oder Johann Sebastian Bach und die Heilige Elisabeth in Eisenach. Das Thema »Dermatopathology and Beyond It« schlug sich auch im medizinischen Programmteil nieder, denn es ging um Hautveränderungen, die auf extrakutane Krankheiten hinweisen. Eine dritte Veranstaltung gleichen Namens und mit gleichem Konzept fand unter Beteiligung des Zentrums für Dermatopathologie Freiburg 2009 im italienischen Pavia statt.

In Zusammenarbeit mit der Freiburger Hautklinik veranstaltete das Zentrum für Dermatopathologie Freiburg 2007 im Historischen Kaufhaus am Freiburger Marktplatz die 15. Jahrestagung der Arbeitsgemeinschaft für Dermatologische Histologie (ADH) der Deutschen Dermatologischen Gesellschaft. Auf dieser Tagung wurden mehrere neue Formate eingeführt. Zum Beispiel gab es jeweils

2009

- *Beginn der »Arabischen Frühlings« und der Bürgerkriege im Nahen Osten*
- *Neues Computer-System im Zentrum für Dermatopathologie Freiburg*
- *Eintritt von Dr. Kerstin Wallerius ins Zentrum für Dermatopathologie Freiburg*

2010

- *Beginn der »Eurokrise« nach Aufdeckung der hohen Verschuldung Griechenlands*
- *Fortbildungsveranstaltung »Dermatopathology – And Beyond It« in Pavia.*

2011

- *Havarie des Kreuzfahrtschiffes Costa Concordia vor der italienischen Insel Giglio.*
- *Akkreditierung des Zentrums für Dermatopathologie Freiburg als »Europäisches Trainings-Zentrum für Dermatopathologie« (ICDP-UEMS)*

2012

- *Erdbeben führt in Japan zur Nuklearkatastrophe von Fukushima*
- *Räumliche Erweiterung des Zentrums für Dermatopathologie Freiburg*

ein »Duell« zu melanozytären Neoplasien, mesenchymalen Tumoren und Lymphomen, bei dem sich zwei anerkannte Experten gegenseitig schwierige Fälle vorstellen und ihre Diagnose anhand histopathologischer Bilder entwickeln mussten, so dass das Publikum allen Überlegungen folgen konnte. In einer »Mein Konzept« betitelten Vortragsreihe stellten Redner in einem längeren Beitrag ein neues oder umstrittenes Konzept vor, mit dem sich jeweils ein anderer Redner, der den Text des ersten Vortrags im Vorfeld erhalten hatte, in einem fünfminütigen bebilderten Beitrag kritisch auseinandersetzte, gefolgt von einer ausführlichen Diskussion.

Neben Fortbildungsveranstaltungen, die vom Zentrum für Dermatopathologie federführend organisiert wurden, gab es viele weitere Kongresse, zu denen Mitglieder des Zentrums Beiträge leisteten. Die Kongresse reichten von den ADH-Jahrestagungen über die Tagungen der Deutschen Dermatologischen Gesellschaft, den »Deutschen Hautkrebskongress«, die Colloquia und Symposia der International Society of Dermatopathology und die Weltkongresse für Dermatologie 2002 in Paris und 2014 in Seoul bis hin zu Tagungen ausländischer Fachgesellschaften und regionalen Ver-

► *Programmheft der 15. Jahrestagung der Arbeitsgemeinschaft Dermatologische Histologie im März 2007 im Historischen Kaufhaus in Freiburg.*

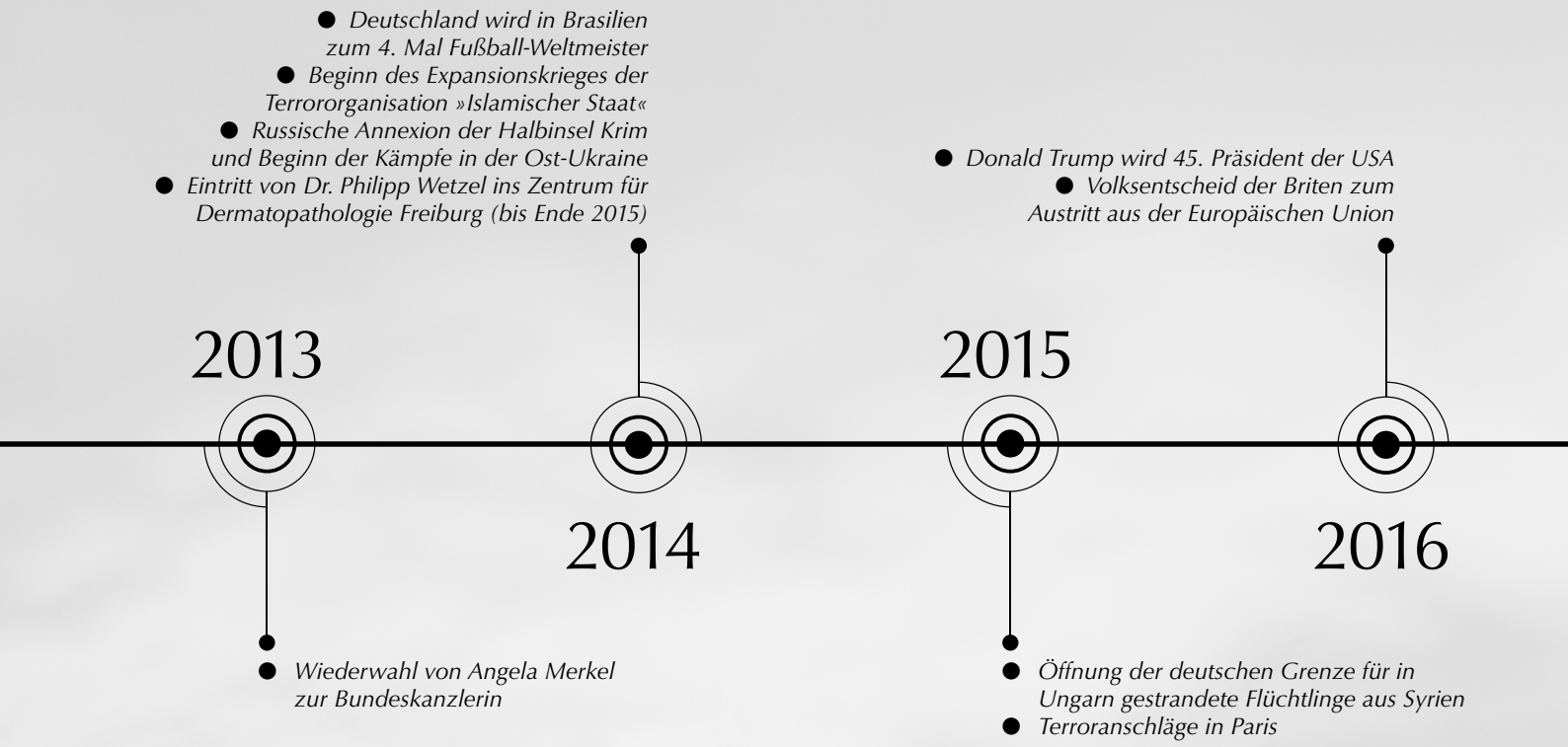

anstaltungen. Zum Spektrum der Beiträge gehörten Vorträge zu den unterschiedlichsten Themen, Workshops und Seminare (z. B. Carlos Diaz über »Weichteiltumore« und »melanozytäre Neoplasien« auf den ADH-Jahrestagungen 2015 in Hamburg und 2016 in Hildesheim), Kurse (z. B. Wolfgang Weyers zu den Themen »Rediscoveries« und »Diagnosis vs. Prognosis« auf Tagungen der International Society of Dermatopathology 1999 in Prag und 2013 in Miami) sowie neue Formate, die eingeführt und auf mehreren Kongressen beibehalten wurden.

Eines dieser Formate war das »klinisch-pathologische Konsil«: einem dreiköpfigen Gremium von »Konsiliarii« wurden ohne Vorinformationen klinische oder histopathologische Bilder gezeigt und schrittweise durch weitere Bilder und anamnestische oder laborchemische Angaben ergänzt; nach jedem Schritt diskutierten die Konsiliarii die Befunde, und auch das Publikum wurde mit einbezogen, bis schließlich die Diagnose gestellt werden konnte, wie dies zum Beispiel auf den ADH-Jahrestagungen 2002 in Münster-Hornheide und 2006 in Erfurt geschah. Ein anderes neues Format war das »interaktive Diagnose-Quiz«, das erstmals 2009 auf der ADH-Jahrestagung in Friedrichshafen vorgestellt wurde. Wolfgang Weyers und Leo Schärer aus Friedrichshafen hatten eine Tafel mit sieben Themenrubriken (Klinik, Geschichte, entzündliche Dermatosen etc.) und acht Schwierigkeitsgraden zusammengestellt, für die es 10 bis 80 Punkte gab. Drei Zweier-Teams traten in einem freundschaftlichen Wettstreit gegeneinander an. Sie konnten von der Tafel Felder auswählen, hinter denen sich ein konkreter Fall verbarg, der in einer Abfolge von Bildern ausgebreitet wurde; wer als erster die korrekte Antwort gab, bekam die Punkte zugesprochen, für Fehldiagnosen gab es Abzüge. Auch Joker gab es, die 100 Glückspunkte brachten, und ein Risikofeld, bei dem man alle seine Punkte auf eine Karte setzen konnte. Ziel des Ganzen war, Kenntnisse unterhaltsam zu vermitteln. Das »interaktive Diagnose-Quiz« kam so gut an, dass es für die ADH-Jahrestagungen 2010 in

► *ADH-Tagung in Hamburg 2015: Carlos Diaz (Freiburg) am Mikroskop in seinem Workshop zu »Weichteiltumoren«.*

►► *Wolfgang Weyers als Quiz-Moderator bei der 23. Jahrestagung der Arbeitsgemeinschaft Dermatologische Histologie im Juni 2015 in Hamburg. Links die »Kandidaten« Ingrid Moll (Hamburg), Bernhard Zelger (Innsbruck) und Wilhelm Meigel (Hamburg). Fotos: Christian Tschäpe, Conventus, Jena*



2017

- *Angela Merkel wird zum 4. Mal zur Bundeskanzlerin gewählt*
- *Eintritt von PD Dr. Stefan Kraft ins Zentrum für Dermatopathologie Freiburg*

Tübingen und 2015 in Hamburg übernommen wurde.

Arbeiten aus dem Zentrum für Dermatopathologie Freiburg wurden in diversen internationalen Fachzeitschriften publiziert. Auch sie beschäftigten sich mit einem breiten Themenspektrum, das von neu beschrieben Tumoren und Tumorvarianten, wie dem Angiofibroblastom der Haut (Histopathology 1999; 35: 109), dem angiomatoiden Spitz-Naevus (Am J Dermatopathol 2000; 22: 135) und dem follikulären Plattenepithelkarzinom (J Cutan Pathol 2004; 31: 19), über Studien zu entzündlichen Dermatosen, wie der »lymphocytic infiltration Jessner-Kanof« (Am J Dermatopathol 1998; 20: 225), der Balanitis Zoon (Am J Dermatopathol 2002; 24: 459), dem Erythema annulare centrifugum (Am J Dermatopathol 2003; 25: 451), Arzneimittelexanthemen (Dermatology Pract Concept 2011; 1: 9) und dem Lichen sclerosus (J Cutan Pathol 2015; 42: 118), bis hin zu medizinhistorischen Beiträgen, experimentellen Arbeiten, Übersichtsarbeiten und kritischen Kommentaren reichte. Letztere galten zum Beispiel den Empfehlungen zum Exzisionsabstand beim malignen Melanom (Dermatopathol Pract Concept 1997; 3: 238), den so genannten »Typen« des Melanoms (Cancer 1999; 86: 288), der AJCC-Klassifikation des Melanoms (Am J Dermatopathol 2011; 33: 371) und dem Konzept der Invasion bei malignen Tumoren (Am J Dermatopathol 2012; 34: 91).

Viele dieser Themen wurden vor ihrer Publikation in internationalen Zeitschriften zunächst in »pink & blue«, der Zeitschrift des Zentrums für Dermatopathologie Freiburg, behandelt. Letztere wurde 1997 mit dem Ziel ins Leben gerufen, eine Lücke zu schließen: an Zeitschriften von Klinikern für Kliniker und von Pathologen für Pathologen bestand kein Mangel, aber es gab keine Zeitschrift, die diese Grenze überschritt. »Pink & blue« war dazu da, klinisch tätigen Kollegen Fragestellungen und Probleme der Dermatohistopathologie näher zu bringen. Der Name der Zeitschrift bezog sich auf die beiden Farben, die bei der Beurteilung histopathologischer Schnittpräparate im Vordergrund stehen. Weit über 90 Prozent der Diagnosen werden anhand von Schnittpräparaten gestellt, die mit Hämatoxylin und Eosin gefärbt wurden. Das Farbprodukt, pink und blau, ermöglicht in den unterschiedlichen Abstufungen der Färbeintensität eine gute Beurteilung von Gewebestrukturen. Darüber hinaus war der Name Programm, denn das Heft sollte Farbtupfer setzen und gut lesbar sein – unterhaltsam und seriös zugleich.

Die Zeitschrift hatte von Beginn an feste Themenbereiche, wie »Klinische Befunde – histopathologisch erläutert«, »Der besondere Fall« oder »Für Sie referiert«. In jeder dieser Rubriken lag der Schwerpunkt auf der gegenseitigen Wichtigkeit klinischer und histopathologischer Befunde. Nach einigen Ausgaben kam als weitere Rubrik das »Bilderbuch der Biopsie« hinzu, in dem anhand konkreter Beispiele Grundsätze und häufige Fehler bei Biopsien dargestellt wurden. Von Anfang an dabei waren »Memories«, die anlässlich eines Jubiläums an ein wichtiges Ereignis oder eine Person aus der Geschichte der Dermatologie oder Pathologie erinnerten, und die Rubrik »Dermatologie – einmal anders«, in der weithin akzeptierte Lehrmeinungen und Richtlinien kritisch beleuchtet wurden. Dies stieß nicht immer auf Gegenliebe. Zum Beispiel rief ein Artikel, der die Richtlinien der Deutschen Dermatologischen Gesellschaft zu den Exzisionsabständen beim malignen Melanom aufs Korn nahm, viel Empörung hervor. Das Telefon stand nicht still, eine geplante gemeinsame Fortbildungsveranstaltung wurde abgesagt und eine Gegendarstellung gefor-

dert. Die Gegendarstellung wurde in der nächsten Nummer auch gedruckt, allerdings verbunden mit weiteren Kommentaren von Kollegen aus dem In- und Ausland, durch die die ursprünglich geäußerte Kritik zusätzlich unterstrichen wurde. Trotz der Empörung ging eben nichts an der Tatsache vorbei, dass Richtlinien, die den horizontalen Exzisionsabstand von der vertikalen Tumordicke abhängig machen und die Notwendigkeit einer Nachexzision nicht vom Risiko eines Rezidivs am Ort der Exzision, sondern vom Risiko der Entwicklung von Lymphknoten- oder Fernmetastasen, grober Unfug sind. Durch die Entfernung eines zusätzlichen Stückchens Haut ist das Geschehen in Lymphknoten, Lunge oder Leber nicht zu beeinflussen.

Allmählich gewöhnte man sich an die kritischen Töne, zumal die Rubrik ja mit »Dermatologie – einmal anders« und nicht mit »Dermatologie – endlich richtig« überschrieben war. Gelegentlichen kritischen Kommentaren standen viele positive Rückmeldungen gegenüber: nicht wenige Kollegen outeten sich als »Fans«, immer wieder wurde »pink & blue« von Dermatologen angefordert, die aus irgendwelchen Gründen kein Exemplar erhalten hatten, und in einigen Kliniken eroberte sich »pink & blue« einen festen Platz in der Bibliothek.

Neben »pink & blue« und Artikeln in nationalen und internationalen Fachzeitschriften erschienen in den letzten zwanzig Jahren auch einige Bücher. In mehreren beschäftigte sich Wolfgang Weyers mit medizinhistorischen Themen: dem Schicksal der Dermatologie im Nationalsozialismus (Death of Medicine in Nazi Germany. Dermatology and Dermatopathology under the Swastika; Philadelphia: Ardor Scribendi, 1998), der Geschichte der International Society of Dermatopathology (New York: Ardor Scribendi, 1999), der Geschichte von Humanexperimenten (The Abuse of Man; New York: Ardor Scribendi, 2003), und der Bedeutung von Alexander von Humboldt für die Histologie und Histopathologie (New York: Ardor Scribendi, 2009). Wolfgang Weyers schrieb auch mehrere Kapitel für das medizinhistorische Buch »Pantheon der Dermatologie« von Christoph Löser und Gerd Plewig, das 2008 in Deutsch und fünf Jahre später in erweiterter Form in englischer Übersetzung erschien (Pantheon of Dermatology. Outstanding Historical Figures; Heidelberg: Springer, 2013). Er war Autor des Kapitels über »Entzündliche Dermatosen mit Spongiose« im deutschsprachigen Lehrbuch für Dermatopathologie (Kerl H et al. (Hrgs.); Histopathologie der Haut, Berlin, Heidelberg, New York: Springer, 2003; 2. Auflage 2016) sowie Co-Autor eines dermatologischen Bildbandes (A Clinical Atlas of 101 Common Skin Diseases; New York: Ardor Scribendi, 2000) und schrieb mit Imke Weyers das Dermatologie-Kapitel für den Praxisleitfaden Allgemeinmedizin (Lübeck: Gustav Fischer, 1996; 2. Auflage 1998, 3. Auflage 2001). Wolfgang Weyers und Carlos Diaz waren mit Kapiteln über »Fibrous, fibrohistiocytic and histiocytic tumours« sowie »Lymphatic tumours« an der Klassifikation von Hauttumoren der World Health Organization beteiligt (LeBoit PE et al. (eds.); Pathology and Genetics of Skin Tumours, Lyon: IARC Press, 2006).

► Laborraum am neuen Standort des Zentrums für Dermatopathologie Freiburg im Sommer 2004.

►► PD Dr. Juliane Alt-Mörbe im Molekularpathologischen Labor.

Fortbildung fand nicht nur in Form von Vorträgen, Büchern und Artikeln in Fachzeitschriften statt, sondern auch am Mikroskop. Im Laufe der Jahre waren viele Kollegen beim Zentrum für Dermatopathologie in Freiburg zu Gast, um ihre Kenntnisse auf diesem Gebiet zu vertiefen. Einige blieben dabei, machten die Dermatohistopathologie zu ihrem Spezialgebiet und leiteten später auf Jahre hinaus die Dermatohistologischen Labors von Universitätskliniken, wie etwa Cornelia Müller in Homburg/Saar oder Mirjana Ziemer in Jena und Leipzig. Seit 2012 ist das Zentrum für Dermatopathologie Freiburg eines von derzeit siebzehn europäischen Trainingszentren für Dermatopathologie (»ICDP-UEMS Training Centre« des International Committee for Dermatopathology und der Union Européenne des Médecins Spécialistes).

Nicht nur Ärzte wurden am Zentrum für Dermatopathologie Freiburg ausgebildet, sondern auch Medizinische Fachangestellte. Während der dreijährigen Ausbildungszeit wurden Sekre-

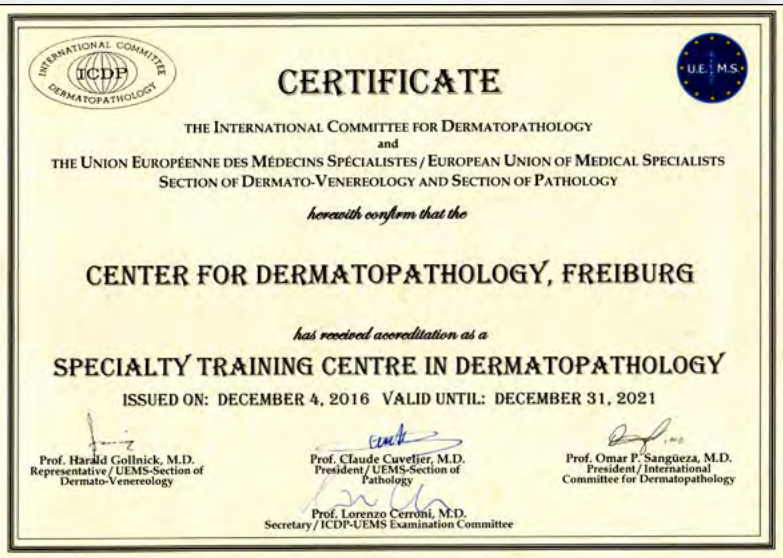

INTERNATIONAL COMMITTEE ICDP DERMATOPATHOLOGY

U.E.M.S.

CERTIFICATE

THE INTERNATIONAL COMMITTEE FOR DERMATOPATHOLOGY
and
THE UNION EUROPÉENNE DES MÉDECINS SPÉCIALISTES / EUROPEAN UNION OF MEDICAL SPECIALISTS
SECTION OF DERMATO-VENEREOLOGY AND SECTION OF PATHOLOGY

herewith confirm that the

CENTER FOR DERMATOPATHOLOGY, FREIBURG

has received accreditation as a

SPECIALTY TRAINING CENTRE IN DERMATOPATHOLOGY

ISSUED ON: DECEMBER 4, 2016 VALID UNTIL: DECEMBER 31, 2021

Prof. Harald Gollnick, M.D.
Representative / UEMS-Section of Dermato-Venereology

Prof. Claude Cuvelier, M.D.
President / UEMS-Section of Pathology

Prof. Omar P. Sangueza, M.D.
President / International Committee for Dermatopathology

Prof. Lorenzo Cerroni, M.D.
Secretary / ICDP-UEMS Examination Committee

tariat und Labor durchlaufen, ergänzt durch ein Praktikum bei klinisch tätigen Kollegen, um den Auszubildenden auch einen Einblick in andere Sparten der Medizin zu ermöglichen. Die meisten Auszubildenden wurden nach Ablegen ihrer Prüfung übernommen und stellen das Gros der Mitarbeiterinnen dar. Manche zogen nach Abschluss der Ausbildung in andere Städte und hatten dort gute Chancen auf dem Arbeitsmarkt. Die Fähigkeit, schnell und zuverlässig qualitativ hochwertige histopathologische Schnittpräparate herzustellen, ist sehr gefragt.

Da gute Mitarbeiterinnen schwer zu finden waren, bestand die beste Möglichkeit darin, sie selbst auszubilden. Das war auch nötig, denn sie wurden gebraucht: die Zahl an Einsendungen nahm kontinuierlich zu. Hatte das Labor bei Gründung des Zentrums für Dermatopathologie etwa 45.000 Präparate im Jahr bearbeitet, so waren es bereits sechs Jahre später mehr als doppelt so viele. Damit stieß man nicht nur personell, sondern auch räumlich an die Grenzen, und da eine Erweiterung am alten Standort in der Rosastraße nicht möglich war, mussten neue Räumlichkeiten gefunden werden. Die Suche begann schon 2002 und wurde 2004 mit dem Umzug in die Engelbergerstraße zum Abschluss gebracht.

Die neuen Räume waren nicht weit entfernt von den alten gelegen, ebenfalls in der Freiburger Innenstadt, auf der anderen Seite der Bahn und nur wenige hundert Meter vom Hauptbahnhof entfernt, was insbesondere für Mitarbeiter und Mitarbeiterinnen, die außerhalb Freiburgs wohnten, sehr günstig war. In einem großen Bürogebäude wurde ein Flügel im zweiten Stock bezogen. 620 Quadratmeter boten Platz für ein großes Sekretariat, fünf große Laborräume, mehrere kleinere Laborräume, Räume zur Lagerung von Chemikalien, zur Reinigung von Formalinröhrchen und zum Zusammenstellen von Einsendematerial, vier Arztzimmer, einen Aufenthaltsraum mit Küche, Toiletten, ein Archiv, eine Dunkelkammer für die Fluoreszenzmikroskopie und eine geräumige Bibliothek.

Der Umbau der Räume, die früher als Büros gedient hatten, dauerte mehrere Monate, denn sämtliche Labors wurden mit Abluftanlagen ausgestattet. In der abgehängten Decke wurde die Luft in Rohren gesammelt, deren Durchmesser bis zur Ableitung nach außen immer größer wurde. Die Zimmer erhielten einen neuen Zuschnitt, Wände wurden entfernt und neu eingesetzt und die Inneneinrichtung den Erfordernissen gemäß vorgenommen – mit ergonomisch durchdachten Proportionen und großen Ablageflächen, die für die Aufrechterhaltung von Ordnung beim Umgang mit Hunderten von Einsendescheinen und Formalinröhrchen unverzichtbar sind. Die Laborräume wurden identisch eingerichtet mit dem Ziel, kleineren Arbeitsgruppen die komplette Verarbeitung der Gewebeproben – vom makroskopischen Zuschnitt über das Gießen der Paraffinblöcke, die Erstellung der Gewebeschnitte am Mikrotom, das Fär-

◄◄◄ *Mirjana Ziemer (heute Leipzig) am Mikroskop mit Carlos Diaz während eines Praktikums am Zentrum für Dermatopathologie Freiburg im November 1998.*

◄◄ *Akkreditierung des Zentrums für Dermatopathologie Freiburg als »Specialty Training Centre in Dermatopathology« durch das International Committee for Dermatopathology und die Union Européenne des Médecins Spécialistes.*

◄ *Der neue Standort des Zentrums für Dermatopathologie Freiburg im 2. OG des Bürogebäudes am Südrand des Stühlinger Parks in Freiburg.*

ben und das Eindecken bis hin zur Endkontrolle – zu gestatten. Der Umzug wurde sorgfältig geplant und ging an einem Wochenende vonstatten: am Freitag hatte man noch sämtliche Eingänge im alten Labor bearbeitet, am Montag wurden die ersten Einsendungen im neuen Labor ausgepackt.

Die Ausweitung des Labors erstreckte sich nicht nur auf die Zahl der bearbeiteten Präparate und die Räumlichkeiten, sondern auch auf das Leistungsspektrum. So wurde die Immunhistochemie stark ausgeweitet. Im Jahre 1997 erfolgten immunhistochemische Untersuchungen nur einmal wöchentlich, und die Präparate wurden von Hand gefärbt. Ein Autostainer erlaubte ab 1999 nicht nur eine höhere Untersuchungsfrequenz, sondern führte auch zu deutlich besseren und reproduzierbareren Färberesultaten. Im Jahre 2002 wurde das Leistungsspektrum um molekularpathologische Untersuchungen erweitert, die in Zusammenarbeit mit der Biologin PD Dr. Juliane Alt-Mörbe durchgeführt wurden. Nach dem Umzug in die neuen Räumlichkeiten wurde das Molukularpathologische Labor in der Praxis selbst untergebracht, ehe es einige Jahre später wegen erneut entstehenden Platzmangels auf die andere Straßenseite umzog. Dort liegt es direkt gegenüber des Eingangs zum Histopathologischen Labor, so dass kurze Wege gewährleistet sind.

Platzmangel bestand besonders im Archiv. Histopathologische Präparate müssen zehn Jahre aufbewahrt werden, und bei sechsstelligen Zahlen pro Jahr kommt einiges zusammen. Wegen der stetig steigenden Präparatezahlen verschärften sich die Probleme der Lagerung, denn von Jahr zu Jahr mussten mehr Präparate eingeräumt werden, als aussortiert werden konnten. Dies führte dazu, dass 2008 Lagerräume abseits des Labors angemietet werden mussten. Die ältesten Jahrgänge wurden fortan dort untergebracht, während weniger alte Präparate in einem Kellerraum am Standort des Labors und die jüngsten Jahrgänge in den Laborräumen selbst gelagert wurden, um im Falle von Rückfragen unmittelbar zugänglich zu sein. Im Jahre 2011 ergab sich die Möglichkeit, im Stockwerk des Labors noch weitere angrenzende Räume zu übernehmen, so dass die Fläche von 690 auf 920 m^2 erweitert werden konnte. Die neuen Räume wurden gleichmäßig auf zusätzliche Arztzimmer, Laborräume und ein umgestaltetes Sekretariat verteilt.

Auch das Computersystem wurde im Laufe der Jahre mehrfach verändert. So wurden die histopathologischen Befunde im Gründungsjahr des Zentrums für Dermatopathologie den einsendenden Kollegen noch per Post oder Fax zugestellt. Wenig später wurde zusätzlich die Möglichkeit einer Datenfernübertragung geschaffen, die wegen der fortschreitenden Computerisierung der Praxen schon bald unverzichtbar war. Auf diesem Wege konnten die Befunde direkt in die Patientenakten der Praxen und Kliniken eingeordnet werden. Im Jahre 2010 führte ein Wechsel des Computersystems zu wesentlichen Änderun-

► *Das neu gestaltete Sekretariat nach der Erweiterung des Zentrums für Dermatopathologie im Sommer 2011.*

◄◄◄ *Am Diskussionsmikroskop in der Bibliothek des Zentrums für Dermatopathologie Freiburg: Stefan Hörster, Carlos Diaz, Susanna Borghi und Wolfgang Weyers im Mai 2013 (v.l.n.r.).*

◄ ◄ *Rosenmontag 2005 – trotz des karnevalistischen Outfits wurden die Biopsien wie üblich bearbeitet. Stehend: Cornelia Stöhr, Manuela Pfrengle, Tanja Vögtle, Sonja Rammelkammer und Nicole Kossmann. Vorne: Agnes Endert und Petra Reibold (jeweils v.l.n.r).*

◄ *Betriebsausflug 2017 an den Titisee. Von links nach rechts: Kerstin Wallerius, Sarah Schuler, Stefan Hörster mit Laborhund Boni sowie Jasmin Seidel.*

gen in den Arbeitsabläufen. Die Befundkürzel, die zuvor per Hand auf den Histologie-Begleitschein geschrieben worden waren, wurden nun diktiert, und Diktate erfolgten nicht mehr auf Bänder, die von den Sekretärinnen abgeholt wurden, sondern waren innerhalb des Computer-Netzwerks von allen Arbeitsplätzen aus zugänglich. Umgekehrt erfolgte die Überprüfung geschriebener Befunde durch die Ärzte vor ihrer endgültigen Freigabe zum Versand direkt am Computer neben dem Mikroskop. Morgens konnten die meisten Patientendaten von den Einsendescheinen direkt eingescannt werden, und beim Auspacken und Sortieren erhielt jedes Präparat einen Bar-Code, so dass die Histologie-Nummer anschließend nicht mehr eingetippt werden musste, sondern per Scanner eingelesen werden konnte, was nicht nur zeitsparend war, sondern auch weniger fehleranfällig. Insgesamt führte das neue Computersystem zu einer erheblichen Zeitersparnis, ohne die die steigende Arbeitslast kaum zu bewältigen gewesen wäre.

Um mit der Zunahme an Einsendungen Schritt zu halten, bedurfte es darüber hinaus einer Aufstockung des Personals in allen Arbeitsbereichen. Im ärztlichen Bereich kam 2006 Stefan Hörster hinzu, der zuvor das Histologische Labor der Universitäts-Hautklinik in Marburg geleitet hatte. Allerdings schied zwei Jahre später Imke Weyers aus, die an das Institut für Anatomie der Universität zu Lübeck wechselte. Im Jahre 2011 konnte mit Kerstin Wallerius von der Nürnberger Hautklinik eine neue Mitarbeiterin gewonnen werden, und im Sommer 2017 kam Stefan Kraft hinzu, der zuvor Oberarzt am Institut für Pathologie des Massachusetts General Hospital und Assistant Professor an der Harvard University in Boston gewesen war. Weitere ärztliche Kollegen waren vorübergehend am Zentrum für Dermatopathologie Freiburg tätig, wie etwa 2014 und 2015 der Pathologe Philipp Wetzel, der anschließend in ein Pathologisches Labor nach Überlingen wechselte, da er wieder das gesamte Spektrum der Pathologie bearbeiten wollte.

◄ *Kerstin Wallerius in ihrem Büro im neuen Trakt des Zentrums für Dermatopathologie im Sommer 2011.*

20 Jahre sind eine lange Zeit – eine Zeit, die nicht nur mit Arbeit verbracht wurde. Zwar wurde das Zentrum für Dermatopathologie an keinem Arbeitstag geschlossen – von einem Betriebsausflug anlässlich des 20jährigen Bestehens abgesehen –, aber Betriebsausflüge, Faschingsfeiern und Weihnachtsfeste gab es trotzdem. Viele Aktivitäten bewegten sich außerhalb der Medizin; zum Beispiel widmete sich Wolfgang Weyers verschiedenen literarischen Projekten und Carlos Diaz der Bildhauerei. Im beruflichen wie im privaten Bereich gab es Höhepunkte und Rückschläge. Kinder wurden geboren und wuchsen heran, Eltern oder Großeltern starben. Gestorben ist auch Bernard Ackerman, dessen Tod im Jahr 2008 für das Fachgebiet und insbesondere für das Zentrum für Dermatopathologie Freiburg einen großen Verlust bedeutete.

Die Zeit vergeht, und vieles ändert sich. In der Dermatologie und Dermatopathologie hat sich eine Menge getan. Es gab Umwälzungen in der Therapie und Diagnostik; weitere Fortschritte deuten sich an. Und doch scheint die Zeit still zu stehen. Denn trotz der Veränderungen bleibt das meiste, wie es war. Die Arbeitsabläufe mögen sich leicht gewandelt haben – Daten werden nicht mehr eingetippt, sondern gescannt; Computerkürzel nicht mehr aufgeschrieben, sondern diktiert; schwierige diagnostische Probleme nicht nur immunhistochemisch, sondern auch molekularpathologisch angegangen –, doch der Alltag am Zentrum für Dermatopathologie ist noch derselbe: Man fährt morgens ins Labor, trinkt einen Kaffee, unterhält sich mit Kolleginnen und Kollegen, diskutiert schwierige Fälle, telefoniert mit Einsendern, arbeitet an Projekten, setzt sich ans Mikroskop und stellt seine Diagnosen anhand histopathologischer Schnittpräparate, die wie vor mehr als hundert Jahren mit Hämatoxylin und Eosin gefärbt wurden. Auch man selbst ist noch derselbe – trotz der zusätzlichen Falten, die man spazieren trägt. Die Zeit ist noch dieselbe, denn dank unseres Gedächtnisses sind viele Dinge, die zwanzig Jahre zurückliegen, so gegenwärtig, als seien sie gestern erst passiert.

Die Gegenwärtigkeit der Vergangenheit ermöglicht uns ein Leben, das vom Fortschreiten der Zeit entkoppelt ist. Die Zeit ist nichts, das uns wegrennt, sondern etwas, das wir beschreiten können: nach hinten und nach vorne. Gerne richten wir den Blick in beide Richtungen: auf die Gegenwart des Jahres 1997, in dem das Zentrum für Dermatopathologie mit großen Erwartungen gegründet wurde, und auf die Gegenwart der Jahre, die noch vor uns liegen.

▼ *Alle Mitarbeiter des Zentrums für Dermatopathologie Freiburg im Sommer 2017. Foto: BRAWA-PHOTO Studio Baumann, Freiburg*

20 Jahre pink & blue

Für Sie referiert

In einer großen internationalen Studie wurde das **gesamte Genom von Melanomen** unterschiedlicher Lokalisation untersucht. Bei allen Melanomen fand sich eine hohe Mutationsrate, die sich jedoch für verschiedene Typen deutlich unterschied. Nicht akral lokalisierte Melanome wiesen vor allem Mutationen im BRAF-, CDKN2A-, NRAS- und PT53-Gen auf, die auf eine Schädigung durch ultraviolette Strahlung hinweisen, während sich bei akralen Melanomen vornehmlich BRAF-, NRAS- und NF1-Mutationen und bei Mucosa-Melanomen SF3B1-Mutationen fanden. Am häufigsten waren Mutationen des TERT promoters, ohne dass sich dies in einer Verlängerung von Telomeren niederschlug (Hayward NK et al.; Nature 2017; 545: 175 – 180).

Die Computer-assistierte Bildanalyse befindet sich noch im Entwicklungsstadium. Dennoch können durch mehrstufige Lernprogramme (deep convolutional neural networks) unter Verwendung großer Datenmengen bereits Ergebnisse erzielt werden, die für die Beurteilung klinischer Bilder von praktischer Bedeutung sind. Dies wurde von Forschern der Stanford University anhand von zwei Differenzialdiagnosen gezeigt: der Unterscheidung zwischen Plattenepithelkarzinomen und seborrhoischen Keratosen und der Unterscheidung zwischen melanozytären Naevi und malignen Melanomen. Der Computer wurde durch Einspeisung von 129.450 klinischen Bildern mit der jeweils dazu gehörigen Diagnose trainiert. In der anschließenden Testphase schnitt er bei der Beurteilung neuer Bilder ebenso gut ab wie 21 Dermatologen, denen dieselben Bilder gezeigt wurden. Dieser Test spiegelt die Realität der klinischen Praxis nicht wieder, da andere Differenzialdiagnosen (wie Hämangiome, pigmentierte Basalzellkarzinome, postinflammatorische Hyperpigmentierungen etc.) nicht berücksichtigt wurden. Für die Erfassung einer größeren Palette klinischer Differenzialdiagnosen bedürfte es in der Trainingsphase noch weit größerer Datenmengen, die aber angesichts der hohen Speicher- und Verarbeitungskapazität von Computern keine prinzipiellen Hindernisse darstellen. Mit der **Einführung Computer-assistierter Diagnoseprogramme als App auf Computern und Smart-Phones** ist in den nächsten Jahren zu rechnen (Esteva A et al.; Nature 2017; 542: 115 – 118).

Schon jetzt sind für Smart-Phones Apps verfügbar, die der Diagnose von Pigmentzelltumoren dienen sollen. Mittels der integrierten Kamera können letztere fotografiert werden, um sie vom Algorithmus der App bewerten zu lassen. Die verfügbaren Apps wurden jedoch keinem »Peer Review« unterzogen, und ihre Zuverlässigkeit ist nicht bekannt. An der Universität von Brisbane wurden drei Apps miteinander verglichen; als Referenz diente die Bewertung der Pigmentzelltumore durch zwei erfahrene Dermatologen. Dabei ergab sich eine nur geringe Konkordanz. Die Sensitivität und Spezifität der Apps schwankte zwischen 21 und 72% bzw. zwischen 27 und 100%, wobei die hohe Spezifität einer App durch eine sehr geringe Sensitivität erkauft wurde. Aktuell verfügbare **Apps zur Diagnose von Pigmentzellläsionen** sind dem Urteil von Dermatologen noch deutlich unterlegen (Ngoo A; Australas J Dermatol 2017, Feb 27; epub).

Zu den neuen Immuntherapien in der Onkologie zählt die Behandlung mit anti-PD1. Dieser Antikörper blockiert die Bindung von PD1 (programmed death 1) auf T Lymphozyten an seinen Liganden PDL1, durch die die zytotoxische T-Zellantwort gehemmt wird. Die Therapie wird mittlerweile bei vielen malignen Tumoren erfolgreich eingesetzt. Zu letzteren zählt auch das maligne Melanom, bei dem eine erhöhte Expression von PDL1 zudem mit einer schlechteren Prognose in Verbindung gebracht wurde. Stefan Kraft vom Zentrum für Dermatopathologie Freiburg untersuchte mit einer Arbeitsgruppe der Harvard University die PDL1-Expression bei desmoplastischen Melanomen und fand bei hoher PDL1-Expression gleichzeitig eine erhöhte Mitose- und Proliferationsrate, eine größere Tumordicke sowie häufiger den prognostisch ungünstigen gemischten Subtyp, der neben Spindelzellen auch epitheloide Zellen aufweist. Diese histopathologischen Merkmale schlugen sich in einem verkürzten progressionsfreien Intervall und einer verkürzten melanomspezifischen Überlebensrate nieder. Die PDL1-Ex-

pression war mit einer Expression von p53 korreliert und deshalb vielleicht durch chronische UV-Exposition zu erklären. Eine Korrelation bestand auch mit der Dichte an CD8-positiven zytotoxischen und FoxP3-positiven regulatorischen T-Zellen, was dafür spricht, dass PDL1 mit Hilfe von regulatorischen T-Zellen die zytotoxische T-Zell-Immunabwehr hemmt. Möglicherweise kann der immunhistochemische Nachweis einer **hohen PDL1-Expression als Hinweis auf eine aggressivere Verlaufsform desmoplastischer Melanome** dienen. Ob die hohe Expression von PDL1 auch anzeigt, dass diese Patienten gute Kandidaten für die PDL1-Immuntherapie sind, ist jedoch fraglich. Im Gegensatz zu anderen malignen Tumoren hat sich die immunhistochemische Untersuchung der PDL1-Expression zur Therapieplanung mit Anti-PD1-Antikörpern beim Melanom als nicht zuverlässig erwiesen und wird nicht routinemäßig durchgeführt (Kraft S et al.; J Am Acad Dermatol 2017; 77: 534).

Melanome in chronisch lichtbelasteter Haut sind oft besonders unscharf begrenzt. Dennoch erfordert ihre Lokalisation an Kopf und Hals eine möglichst gewebesparende Entfernung. In einer Studie der University of Michigan in Ann Arbor wurden die Langzeitergebnisse von 806 Patienten ausgewertet, die mittels histographisch kontrollierter Chirurgie in sequentiellen Exzisionen behandelt worden waren. Die Rate an Lokalrezidiven lag nach fünf Jahren bei 1,4%, nach siebeneinhalb Jahren bei 1,8% und nach zehn Jahren bei 2,2%. Die langen Intervalle bis zur Manifestation eines Lokalrezidivs sind typisch für das maligne Melanom. Die Rezidivrate war umso höher, je größer der Durchmesser des Melanoms gewesen war. Der Abstand von der klinisch wahrnehmbaren Tumorgrenze bis zur ersten histopathologisch tumorfreien Ebene war bei invasiven Melanomen etwas höher als bei in-situ-Melanomen (13,7 vs. 9,3 mm). Aufgrund der geringen Rezidivrate wurde die **histographisch kontrollierte Chirurgie für Melanome in lichtgeschädigter Haut** empfohlen (Moyer JS et al.; JAMA Dermatol 2017; 153: 282 – 288).

In einer Studie der University of Pennsylvania in Philadelphia wurde anhand von 1345 Fällen durch Multivarianzanalyse überprüft, welche Faktoren mit dem **Nachweis von Tumorausläufern am Schnittrand bei der Exzision maligner Melanome** korrelieren. In der Reihenfolge absteigender Wichtigkeit waren dies die Lokalisation an Kopf, Hals, Händen, Füßen, Genitalien oder Schienbeinvorderseite, der Verzicht auf die Einhaltung empfohlener klinischer Exzisionsabstände, histologische Zeichen der Regression, das Fehlen einer dermalen Tumorkomponente (in-situ Melanome), hohes Alter und mehrere vorangegangene Biopsien im Bereich der Exzisionsstelle (Miller CJ et al.; J Am Acad Dermatol 2017; 77: 333 – 340).

Das ist es !

Es handelt sich um ein malignes Melanom. Das ist auf den ersten Blick schwer zu erkennen, denn das wichtigste Merkmal eines Melanoms fehlt: die Pigmentierung. Auch die anderen Kriterien für die Erkennung eines malignen Melanoms sind nicht erfüllt: die Läsion ist etwa symmetrisch, ihr Durchmesser liegt unter 6 mm und ihre Begrenzung ist scharf und regelmäßig. Die ABCD-Regeln versagen bei Melanomen dieser Art. Allein die Veränderung – das hinzugekommene »E« für »evolving« oder »Entwicklung« – erlaubt ihre Erkennung. Meist kommen die Patienten von sich aus zum Arzt, weil sie wegen der plötzlichen Entstehung und des raschen Wachstum der Läsion beunruhigt sind. Ein derber Knoten, der vor wenigen Wochen oder Monaten erstmals bemerkt wurde und sich rasch vergrößert hat, muss immer auch an ein amelanotisches Melanom denken lassen. Der Verdacht kann erhärtet werden, wenn die Läsion bei der auflichtmikroskopischen Untersuchung eine fokale Pigmentierung zeigt, die mit bloßem Auge nicht wahrnehmbar ist. Aber auch bei Fehlen von Pigment ist eine bioptische Abklärung geboten, wenn man nach näherer Untersuchung ein amelanotisches Melanom nicht auszuschließen kann.

Die meisten Melanome wachsen am Anfang ihrer Entwicklung langsam und oberflächlich; durch die Pigmentbildung machen sie auf sich aufmerksam. Die ABCD-Regel ist Ärzten und Laien bekannt und ermöglicht die Erkennung solcher Melanome und ihre Abgrenzung von Naevi. Dagegen werden kleine, schnell wachsende Melanome häufig verkannt; sie sind viel seltener, haben jedoch einen hohen Anteil an der Mortalität. Sie überschneiden sich mit der Gruppe der so genannten »nodulären Melanome«, erfüllen jedoch in der Regel nicht deren Definition, nämlich dass die intraepidermale Tumorkomponente nicht mehr als drei Reteleisten über die dermale hinausreichen darf. Gemäß der Definition der Melanotypen durch Clark aus dem Jahre 1969 wäre der vorliegende Pigmentzelltumor als »superfiziell spreitendes Melanom« zu klassifizieren, denn junktionale Nester sind noch mehr als drei Reteleisten seitlich des dermalen Tumoranteils nachzuweisen. Biologisch handelt es sich dennoch um ein schnell wachsendes, knotiges Melanom, das trotz seines geringen Durchmesser bereits eine beträchtliche Tiefenausdehnung erreicht hat. Typisch sind nicht nur der etwa symmetrische Gesamtaufbau, die scharfe Begrenzung und die geringe Pigmentierung, sondern auch eine hohe Anzahl an Mitosen.

Wegen der schlechten Prognose wurde in den letzten Jahren gefordert, bei Aufklärungskampagnen vor allem auf diese Verlaufsform von Melanomen aufmerksam zu machen. Im Unterschied zu anderen Melanomen nutzt das Hautkrebs-Screenings wenig, da die Läsionen zu rasch wachsen, um bei Untersuchungen in zweijährlichen Abständen erfasst zu werden. Wegen des raschen Wachstums verbietet sich bei Verdacht auf ein solches Melanom auch eine Verlaufskontrolle. Wenn der Verdacht besteht, sollte sofort biopsiert werden, um die Diagnose eines Melanoms entweder zu sichern oder auszuschließen.

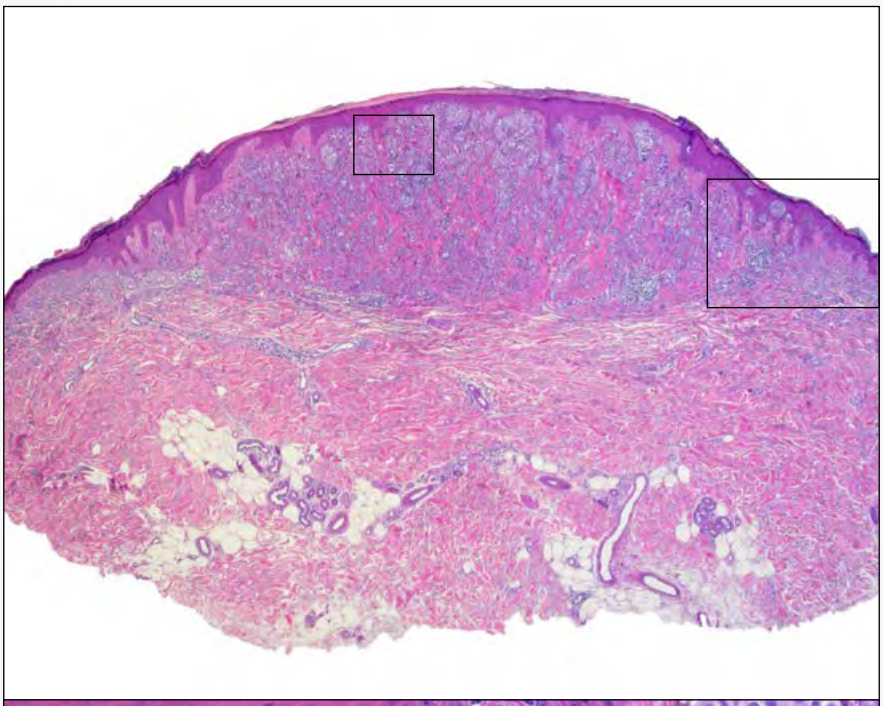

◄ *Gering pigmentiertes malignes Melanom, das trotz des geringen Durchmessers von nur 4 mm bereits eine Tumordicke von 1,5 mm aufweist. Das Melanom ist scharf begrenzt und auf den ersten Blick symmetrisch aufgebaut. Allerdings finden sich an einem Rande intraepidermale Nester, die am anderen Tumorrand fehlen.*

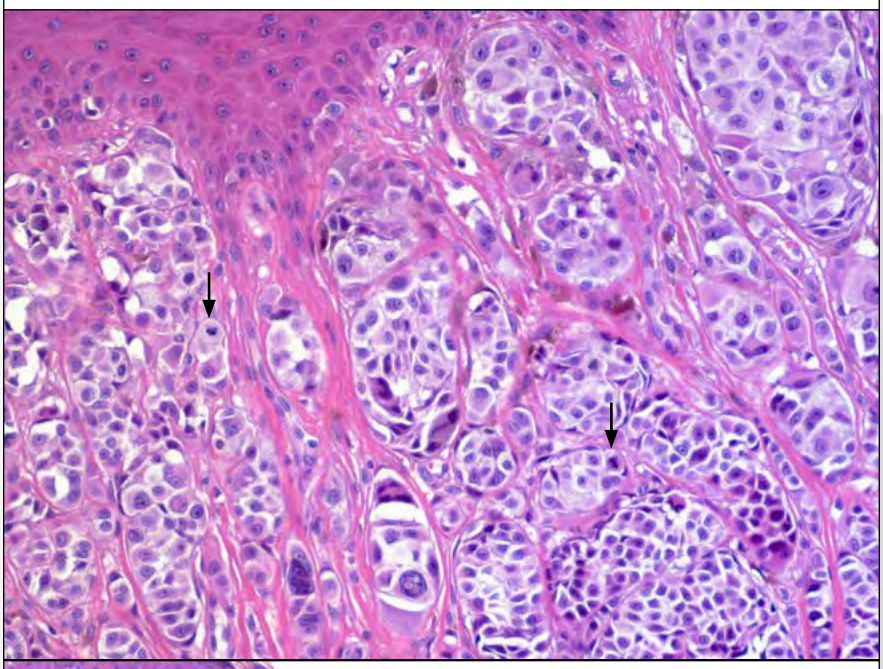

◄ *Das Melanom besteht aus überwiegend unpigmentierten epitheloiden Melanozyten mit ausgeprägten Kernatypien. Die Kerne sind pleomorph und weisen teilweise prominente Nucleoli auf. Allein in diesem Gesichtsfeld befinden sich zwei Melanozyten in Mitose (Pfeile).*

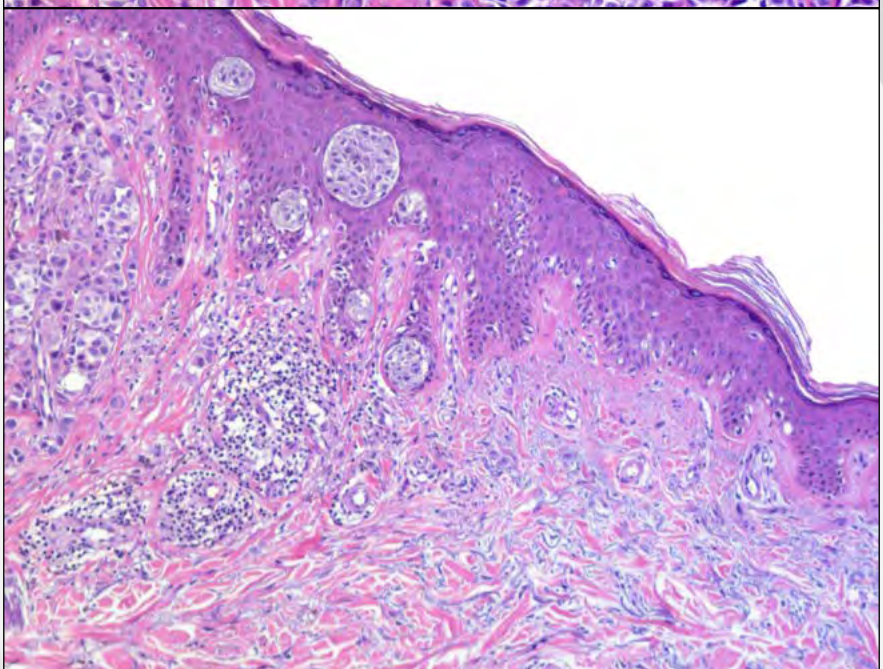

◄ *Trotz des knotigen Aufbaus und des geringen Durchmesser erfüllt das Melanom nicht die Definition eines nodulären Melanoms, da die intraepidermale Komponente zur Seite vier Reteleisten über die dermale hinausreicht. Definitionsgemäß wäre dieses Melanom als »superfiziell spreitendes Melanom« zu klassifizieren.*

Klinische Befunde – histopathologisch erläutert

◄ *Melanoma in situ mit unregelmäßiger Begrenzung und verschiedenen Farbtönen, die von dunkelbraunen und hellbraunen bis zu rötlichen, hautfarbenen und kleinen weißlichen Zonen reichen.*

Ein wichtiges klinisches Charakteristikum des malignen Melanoms ist der unterschiedliche Pigmentgehalt. Die Brauntöne sind teils heller, teils dunkler und unregelmäßig verteilt. Daneben gibt es rötliche Zonen, umschriebene Depigmentierungen sowie bei weiter fortgeschrittenen Läsionen bläuliche Farbtöne. Letztere sind Folge des Tyndall-Effektes, der darauf beruht, dass UV-Strahlen mit abnehmender Wellenlänge durch in der Tiefe gelegenes Pigment stärker gestreut werden. Die unterschiedlichen Brauntöne haben ihre Ursache sowohl in der Menge als auch in der Lage des produzierten Melaninpigments. Je mehr Pigment vorhanden ist, desto dunkler ist die Färbung. In der Hornschicht gelegenes Pigment erscheint schwarz; bei tieferer Lage dominieren zunehmend hellere Brauntöne, unabhängig davon, ob das Pigment vornehmlich in Melanozyten, Keratozyten oder Melanophagen gelegen ist.

Während das Pigment bei Naevi meist gleichmäßig verteilt, ist die Pigmentverteilung bei Melanomen meist unregelmäßig. Das hat seine Ursache zum einen in einer unterschiedlich starken Pigmentbildung durch die Tumorzellen. Manchmal finden sich pigmentierte Nester direkt neben Nestern mit nahezu fehlender Pigmentierung, obwohl sich die Melanozyten ansonsten nicht unterscheiden. Die Unregelmäßigkeit der Pigmentierung liegt jedoch auch an der Entzündungsreaktion, die bei Melanomen häufiger auftritt und meist deutlich stärker ausgeprägt ist als bei melanozytären Naevi. Im Rahmen der Immunreaktion gehen Zellen unter, und das frei gesetzte Pigment wird von Makrophagen aufgenommen. Bei manchen Melanomen und auch einigen melanozytären Naevi ist die dunkle Färbung vor allem durch solche Melanophagen bedingt.

Von diesen wird das Pigment im weiteren Verlauf abgebaut. Die Entzündungsreaktion geht daher oft mit klinisch wahrnehmbaren Aufhellungszonen einher. Das reicht bis hin zu weißen Regressionszonen, die vor allem in den Randbereichen knotiger Melanome zu beobachten sind. Bei einem geringeren Pigmentverlust fehlen weißliche Zonen, doch die fokalen helleren Bereiche tragen zum scheckigen Gesamtmuster bei. Die rötlichen Zonen sind durch weitgestellte Gefäße bedingt, die sich vor allem in Regressionszonen finden. Ihre Zahl ist dort vermehrt und sie verlaufen meist senkrecht zur Oberfläche, wie dies für eine beginnende Narbenbildung typisch ist.

Regressionszonen können anhand eines Melanozytenverlustes bei gleichzeitiger subepidermaler Fibrose mit senkrecht verlaufenden, wandbetonten Gefäßen und Melanophagen leicht erkennbar, aber auch sehr unscheinbar sein. Manchmal sieht man im Randbereich von Melanomen lediglich eine leichte Fibrose des Stratum papillare mit vereinzelten Melanophagen. Solche unscheinbaren Regressionszonen am Rande von Melanomen können für Randrezidive verantwortlich sein. Das sehr unterschiedliche Erscheinungsbild der Regression, von einer mäßiggradigen Entzündungsreaktion mit Untergang einzelner Tumorzellen bis hin zum vollständigen Melanozytenverlust mit Vernarbung, erklärt die stark unterschiedlichen Angaben zur Frequenz und prognostischen Bedeutung der Regression. Der Grad der Regression ist schwer zu quantifizieren, aber ohne genaue Angaben zum Grad und zur Ausdehnung der Regression sind Aussagen bezüglich ihrer Häufigkeit und prognostischen Bedeutung wertlos.

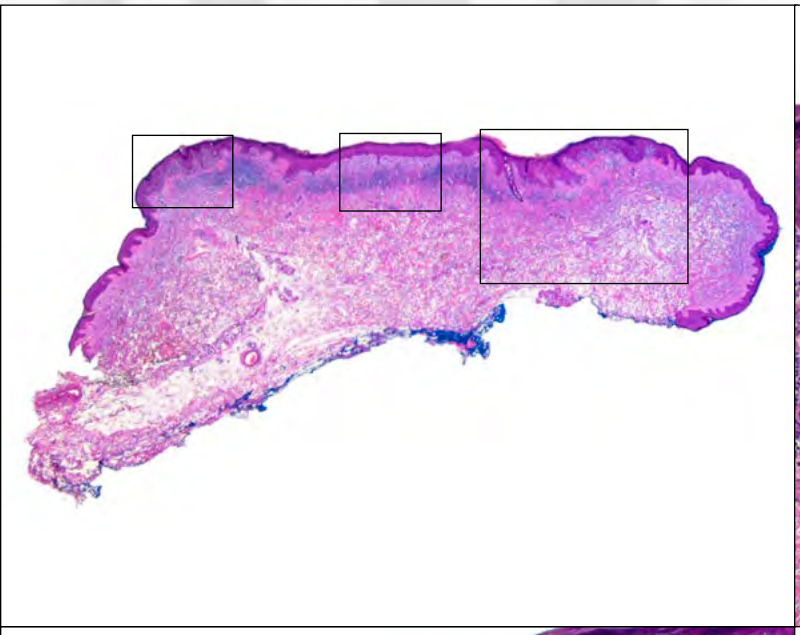

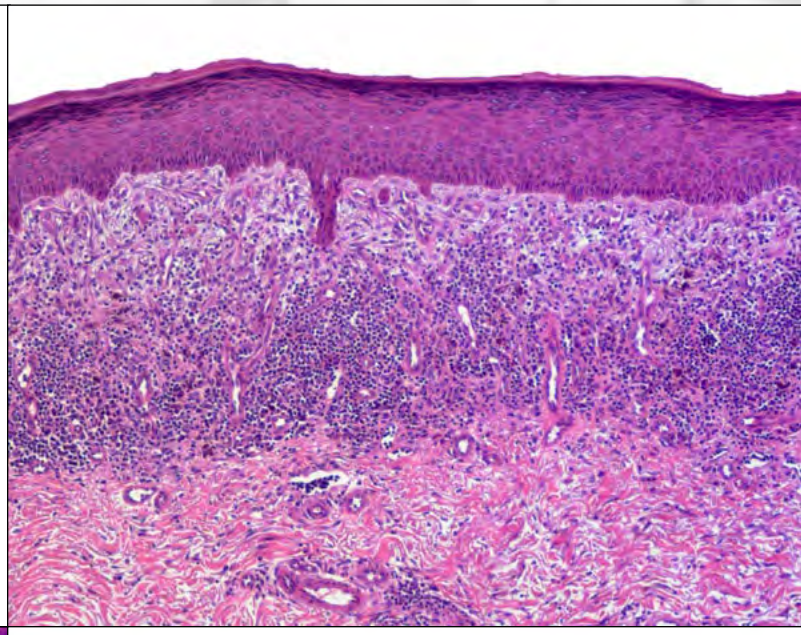

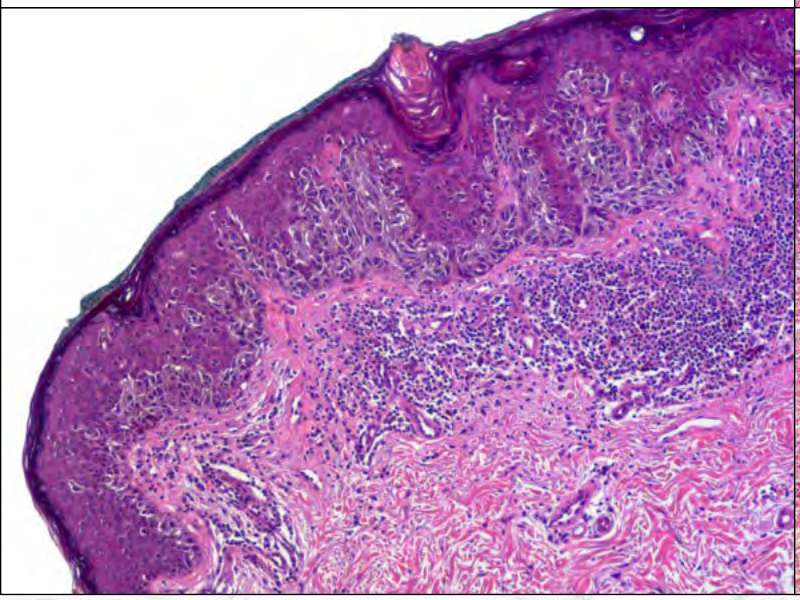

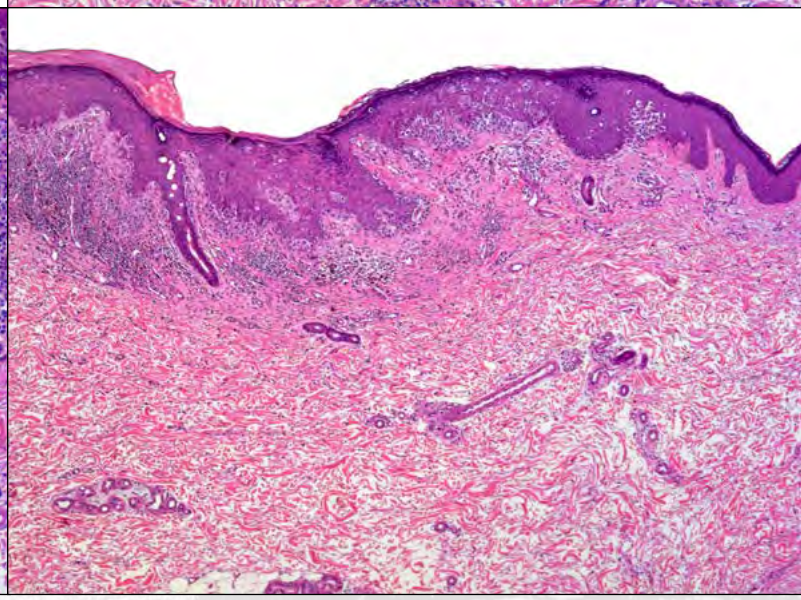

▲▲ *Melanoma in situ mit einer im Zentrum befindlichen Regressionszone.*

▲ *Dichte intraepidermale Melanozytenvermehrung am linken Tumorrand mit großflächig konfluierenden unscharf begrenzten Nestern. Die oberflächliche Lage und der starke Pigmentgehalt der Melanozyten schlägt sich klinisch in einem dunkelbraunen Farbton nieder. In der oberen Dermis sieht man eine Fibrose und ein dichtes lichenoides Lymphozyteninfiltrat als Ausdruck einer immunologischen Auseinandersetzung mit dem Pigmentzelltumor.*

▲▲ *Im Zentrum der Läsion ist die Regression vollständig. Melanozyten sind nicht mehr vorhanden. Im fibrotischen Stratum papillare sieht man ein lichenoides Lymphozyteninfiltrat mit Melanophagen sowie wandverdickte, senkrecht zur Oberfläche verlaufende Gefäße. Bei weiterer Verstärkung und gleichzeitigem Abbau des Melanins kann die Fibrose zu weißlichen Zonen innerhalb des Melanoms führen.*

▲ *Am rechten Tumorrand geringe Zahl und geringere Pigmentierung der Melanozyten. Die subepidermale Fibrose mit Melanophagen und wandverdickten, erweiterten Gefäßen spricht für eine partielle Regression. Die erweiterten Gefäße können im Zusammenhang mit der geringen Pigmentierung klinisch zu einem rötlichen Farbton führen.*

Dermatologie – einmal anders

Zur Früherkennung des malignen Melanoms

»Noli me tangere«, berühre mich nicht – dieser Ausspruch stammt aus der Bibel. In der lateinischen Übersetzung des Johannesevangeliums richtet Jesus diese Worte nach der Auferstehung an Maria Magdalena, um sich ihrer Berührung zu entziehen. Im Laufe der folgenden Jahrhunderte wurde das geflügelte Wort von der biblischen Mär auf andere Bereiche übertragen, etwa auf heikle Themen, die zu berühren gefährlich war, wie im Roman »Noli me tangere« des philippinischen Nationalhelden José Rizal, der wegen angeblicher Anstiftung zur Rebellion gegen die spanischen Kolonialherren und die katholische Kirche wenige Jahre nach der Veröffentlichung hingerichtet wurde. In der Medizin sollte »Noli me tangere« vor der Berührung maligner Tumoren warnen, insbesondere vor einer aktiven Behandlung des malignen Melanoms, für das »Noli me tangere« zum Synonym wurde. Die Zeit, als Moriz Kaposi erklärte, *»die Exstirpartion selbst der allerersten Knoten kann erfahrungsgemäss den weiteren Verlauf nicht aufhalten«,* und die Operation werde *»deshalb auch sehr selten vorgenommmen«,*[1] liegt weit zurück, ebenso Guido Mieschers Einschätzung aus dem Jahre 1933, die operative Therapie des Melanoms werde *»wenigstens für die Primärtumoren immer mehr verlassen, weil zweifellos die Gefahr einer akuten Aussaat hier am größten ist, und Fälle mit akuter Verschlimmerung im Anschluß an einen Eingriff schon wiederholt beobachtet worden sind.«*[2] Aber noch 1960 hieß es in Gottrons »Handbuch für Dermatologie und Venerologie«: *»Bis vor kurzem wurde beinahe allgemein nach der Regel des ‚noli me tangere' gehandelt, die jeden therapeutischen Eingriff als Kunstfehler wertet. Heute ist die Therapie in ein aktives Stadium getreten, ohne daß sich jedoch eine einheitliche therapeutische Lehre durchgesetzt hätte.«*[3]

In den letzten Jahrzehnten des 20. Jahrhunderts setzte ein radikaler Paradigmenwechsel ein. Die therapeutische Zurückhaltung wurde abgelegt und wich der Überzeugung, Melanome so früh wie möglich erkennen und entfernen zu müssen, nicht erst als exophytischer Knoten, sondern als flache Erhabenheit, nicht erst Erhabenheit, sondern als Fleck. Über Jahrzehnte hinweg war das makulöse Stadium von Melanomen als gutartiger Naevus eingeordnet worden, der erst später »maligne entarte«. Zum Beispiel be-

schrieben Allen and Spitz 1953 typische Merkmale eines Melanoma in situ, wie *»(1) die generellen Zeichen der Kernanaplasie wie Hyperchromatismus, Vergrößerung von Kernen und Nucleoli, irreguläre nukleäre Vakuolisierung und Mitosefiguren, (2) eine vornehmlich lymphozytäre subepitheliale Entzündungsreaktion und (3) Vakuolisierung des Zytoplasmas mit feiner Melaninpigmentierung bis in die höchsten Lagen hinein, das heißt bis ins Stratum granulosum und Stratum corneum,«* erklärten aber: *»Die Entscheidung, ob eine Läsion als aktiver Junktions-Naevus oder Melanokarzinom diagnostiziert werden muss, ist … von diesem einen Kriterium abhängig zu machen: dem Vorhandensein oder Fehlen einer Invasion in die Dermis.«*[4]

Nur langsam setzte sich die Erkenntnis durch, dass Melanome in der Regel dort beginnen, wo Melanozyten physiologischerweise beheimatet sind, nämlich in der Epidermis, und dass sie dort bereits erkannt werden können. 1958 berichtete Nathan Lane in einer größeren histopathologischen Studie über in-situ-Melanome, die er als *»rein junktionales malignes Melanom«* bezeichnete.[5] Vier Jahre später wiesen Lund und Kraus auf *»oft große, konfluente, horizontal verlaufende und locker zelluläre«* junktionale Nester bei Melanomen hin.[6] Im Jahre 1976 formulierten Price, Rywlin und Ackerman Kriterien für die histopathologische Diagnose des Melanoms *»auf dem Boden bewiesener Metastasen«*. Die meisten Kriterien bezogen sich auf Veränderungen in der Epidermis, wie zum Beispiel die *»unscharfe Begrenzung der intraepidermalen melanozytären Komponente der Läsion mit lateraler Ausbreitung solitärer Melanozyten«* und die *»ausgeprägte Variation in Form und Größe der Melanozytennester.«*[7] In späteren Publikationen Ackermans kamen weitere Kriterien hinzu, wie die Ausbreitung von Melanozyten tief ins Adnexepithel hinein und der asymmetrische Gesamtaufbau.[8]

Die genannten Kriterien ermöglichten die histopathologische Frühdiagnose des Melanoms und verhalfen auch zu einer besseren klinisch-histopathologischen Korrelation. Noch 1952 hatte Swerdlow die *»immer wiederkehrende Diskrepanz zwischen klinischer und pathologischer Diagnose des Naevus oder Pigmentmals«* kritisiert: von 57 klinisch als Melanom eingeordneten Läsionen waren nur 28% histopathologisch als Melanom eingestuft worden, während von 27 histopathologisch diagnostizierten Melanomen nur 59% auch klinisch für Melanome gehalten worden waren.[9] Dank der in den nächsten Jahrzehnten etablierten Kriterien zur histopathologischen Diagnose wurde die korrekte klinische Diagnose öfter bestätigt, und Kliniker wurden dank der zuverlässigeren histopathologischen Diagnosen auf klinische Merkmale des Melanoms aufmerksam, die vorher wenig Beachtung gefunden hatten. 1985 stellten Friedman, Rigel und Kopf die »ABCD«-Regel für die klinische Diagnose von Melanomen vor: A für Asymmetrie, B für unregelmäßige Begrenzung, C für »Color Variegation« und D für einen Durchmesser über 6 mm.[10]

Diese Kriterien waren nicht sehr spezifisch, da sie in mäßiger Ausprägung auch von vielen flachen melanozytären Naevi erfüllt werden, doch ihre Sensitivität war höher, denn die meisten Melanome weisen, wenn sie einen Durchmesser von 6 mm erreicht haben, Unregelmäßigkeiten in der Gesamtarchitektur, der Begrenzung und der Färbung auf. Wichtiger war noch, dass Melanome in diesem Stadium fast durchweg sehr dünn sind, oft noch auf das Epithel begrenzt, so dass die einfache Exzision ausreicht, um die Gefahr vollständig und dauerhaft zu beseitigen. Aus der frühen Erkennbarkeit und Behandelbarkeit des Melanoms leitete Bernard Ackerman 1985 die Forderung ab: *»No one should die of malignant melanoma.«*[11]

Aufgrund der unmittelbaren Sichtbarkeit, der guten Erkennbarkeit in frühen Stadien und des in der Regel langsamen Wachstums wurde das Melanom als *»model for cancer education and prevention«* und *»idealer Vorsorgetumor«* erkannt.[12,13] Die Kriterien für Erkrankungen, bei denen sich Screening-Maßnahmen lohnen, wurden 1968 von Wilson und Jungner in einer Publikation der World Health Organization formuliert: *»(1) Die Erkrankung sollte ein wichtiges Gesundheitsproblem darstellen, (2) es sollte eine akzeptierte Therapie geben, (3) Einrichtungen zur Diagnose und Behandlung sollten verfügbar sein, (4) die Erkrankung sollte ein erkennbares latentes oder frühes symptomatisches Stadium haben, (5) es sollte einen brauchbaren Test oder eine Untersuchung geben, (6) der Test sollte für die Bevölkerung akzeptabel sein, (7) der natürliche Verlauf der Erkrankung, einschließlich der Entwicklung vom latenten zum manifesten Stadium, sollte adäquat verstanden sein, (8) es sollte klar sein, wer als Patient behandelt wird, (9) die Kosten der Untersuchung … sollten in einem ökonomisch angepassten Verhältnis zu den allgemeinen Gesundheitskosten stehen, (10) die Untersuchung sollte ein kontinuierlicher Prozess und kein einmaliges Projekt sein.«*[14] Diese Forderungen wurden später noch ergänzt und präzisiert: die Erkrankung müsse ernste Konsequenzen und eine hohe Prävalenz haben, um den Aufwand der Früherkennungsmaßnahmen zu rechtfertigen, und sie müsse langsam fortschreiten und nicht unmittelbar lebensbedrohlich sein.[15,16] Alle diese Kriterien werden vom Melanom erfüllt.



Die ersten Kampagnen zur Prävention und Früherkennung des Melanoms setzten schon vor der Formulierung dieser Kriterien ein. Im Jahre 1963 begann in Brisbane unter Leitung von Neville Davis das »Queensland Melanoma Project«, das als klinische und histopathologische Studie mit Therapie- und Verlaufskontrolle angelegt, aber mit einer öffentlichen Präventionskampagne verbunden war.[17] 1981 startete das Anti Cancer Council of Victoria eine Kampagne unter dem Slogan »SLIP! SLOP! SLAP!« (*»Slip on a shirt! Slop on a sunscreen! Slap on a hat!«*), die der primären Prävention, also der Verhinderung der Entstehung von Melanomen, dienen sollte und durch Maßnahmen zur sekundären Prävention, also zur Früherkennung, ergänzt wurde. Verschiedene andere Kampagnen schlossen sich an,[18,19] die gemeinsam wahrscheinlich dafür verantwortlich sind, dass in Australien als erstem und bisher einzigem Land der Welt die altersspezifische Melanominzidenz nach jahrzehntelangem Anstieg in den letzten Jahren wieder fällt, auch wenn diese Entwicklung noch durch das steigende Lebensalter der Bevölkerung überdeckt wird.[20] Das australische Modell wurde im Süden der USA kopiert, wo Jack Redman 1977 in Albuquerque das »New Mexico Melanoma Project« ins Leben rief.[21] Ebenso wie in Australien wurde die Bevölkerung in Flugblättern und Fernsehspots über Risiken der UV-Exposition und Erkennungsmerkmale des Melanoms aufgeklärt, wobei sich gezeichnete Charaktere wie »Sid Seagull« in Australien und ein Maulwurf in New Mexico (wegen des englischen »mole« als Bezeichnung für Maulwürfe und Pigmentläsionen) vor allem an Kinder und Jugendliche wandten. 1979 wurde in New York die Skin Cancer Foundation gegründet, die sich in verschiedenen Publikationen sowohl an Mediziner als auch an Laien wandte, um zum einen auf die Gefahren der UV-Exposition als wichtigstem beeinflussbaren Risikofaktor des Melanoms als auch auf Kriterien zur Früherkennung aufmerksam zu machen (z. B. in einem Faltblatt über die *»ABCDs of Moles & Melanomas«*).

In Deutschland begannen Präventions- und Früherkennungskampagnen 1980 in Gießen mit Merkblättern, in denen das Melanom als »schwarzer Krebs« oder als »Wolf im Schafspelz« bezeichnet und bildlich dargestellt wurde.[22] Die Aktivitäten wurden später bundesweit unter dem Dach der 1987 gegründeten »Kommission zur Früherkennung und Prävention von Hautkrebs« fortgeführt.[23] Neben Aufklärungsarbeit in zahlreichen Broschüren und Flugblättern rief die Kommission ein einjähriges Pilotprojekt zur Krebsfrüherkennung ins Leben, das 2003 in Schleswig-Holstein mit dem Ziel begann, *»durch ein bevölkerungsbezogenes, flächendeckendes Hautkrebsscreening … den Diagnosezeitpunkt so weit wie möglich vorzuverlegen, um Morbidität und Mortalität … sowie Kosten im Gesundheitswesen zu reduzieren.«*[24] Die Möglichkeit kostenloser Früherkennungsuntersuchungen wurde von 19% der Bevölkerung wahrgenommen, die gemessene Melanominzidenz stieg durch das Programm um etwa ein Drittel, und nach fünf Jahren konnte eine Senkung der Melanommortalität verzeichnet werden. Die Ergebnisse der Studie trugen dazu bei, dass im Juli 2008 das Hautkrebsscreening ab einem Alter von 35 Jahren in zweijährlichen Intervallen als Regelleistung in das Krebsfrüherkennungsuntersuchungsprogramm der Gesetzlichen Krankenkassen aufgenommen wurde.[25]

► *»The ABCDs of Moles & Melanomas« – Faltblatt der amerikanischen Skin Cancer Foundation aus dem Jahre 1985.*

►► *Titelblatt der ersten Publikation der Kommission zur Früherkennung und Prävention von Hautkrebs aus dem Jahre 1989.*

► *»Kampf dem Schwarzen Krebs« – Merkblatt der Gießener Melanom-Gruppe Mitte der 80er Jahre.*

◀◀◀ *Aufkleber im Rahmen der »SunSmart«-Kampagne des Anti-Cancer Council of Victoria mit »Sid Seagull«.*

◀◀ *Poster der Sydney Melanoma Unit aus den 90er Jahren.*

◀ *»Getting to Know Your Moles« – die erste amerikanische Publikation zur öffentlichen Melanomprävention durch das New Mexico Melanoma Project Ende der 70er Jahre.*

In den meisten anderen Studien, die Früherkennungsmaßnahmen für Melanome zum Gegenstand hatten, wurde keine Abnahme der Mortalität verzeichnet, und auch in Deutschland konnte der positive Trend in Folgestudien nicht bestätigt werden.[26] Doch immerhin stagnierte die Mortalität trotz einer stark ansteigenden Inzidenz. Letztere wurde in erster Linie auf Faktoren wie eine stärkere Sonnenbelastung im Rahmen von Freizeitaktivitäten, häufigere Reisen in Äquator-nahe Regionen, die Nutzung von Solarien und das Ozon-Loch zurückgeführt.[27,28] In den USA stieg die Melanominzidenz zwischen 1975 und 2010 um nahezu 200%, während sich die Mortalität um nur 32% erhöhte.[29] Diese Diskrepanz wurde als Erfolg der Früherkennungskampagnen gewertet.[30] Als nach der ersten deutschen Kampagne in Gießen Anfang der 80er Jahre Patienten mit initialen Melanomen in die Sprechstunde kamen, hieß es von ihnen, sie verdankten *»wahrscheinlich ihr Leben dieser Aktion,«*[22] und für manche von ihnen traf das vermutlich zu. Die Schlussfolgerung lag auf der Hand: wenn es gelänge, einen noch deutlich höheren Anteil neu entstandener Melanome im Frühstadium zu entdecken, müsse sich dies schließlich in einer Senkung der Mortalität niederschlagen.

Aus diesen Überlegungen wurde die Forderung abgeleitet, Früherkennungsmaßnahmen weiter zu intensivieren. Dies bezog sich nicht nur auf Aufklärungskampagnen und Screening-Untersuchungen, sondern auch auf Bemühungen um eine Verbesserung der Frühdiagnose. Mit der klinischen Untersuchung stand ein *»einfacher, sicherer, kostengünstiger und für die Bevölkerung akzeptabler Screening-Test«* zur Verfügung,[15] doch Sensitivität und Spezifität waren begrenzt: den meisten Studien zufolge lag die Sensitivität bei etwa 80% und die Spezifität bei etwa 70%.[31–33] Die ABCD-Kriterien wurden kritisiert, da sie zum einen von vielen Naevi und seborrhoischen Keratosen erfüllt wurden und zum anderen das Frühstadium nodulärer Melanome nicht erfassten.[34] Insbesondere für letztere erwies sich die Veränderung einer Pigmentläsion als wichtigstes klinisches Malignitätsmerkmal. Dies führte zur Aufnahme eines weiteren Buchstabens in die ABCD-Regel, nämlich des »E« für »enlargement«, »elevation« oder »evolving«. Da der letztere Begriff nicht auf den Durchmesser oder die Erhabenheit begrenzt ist, sondern alle Formen der »Entwicklung« einschließt, ist er den anderen vorzuziehen.[35] Um die Veränderung von Pigmentzelltumoren besser zu erfassen, wurde für Patienten mit zahlreichen Läsionen 1988 die Ganzkörperfotografie eingeführt, die bei jeder neuen Konsultation einen Vergleich mit dem Status der letzten Untersuchung gestattet.[36]

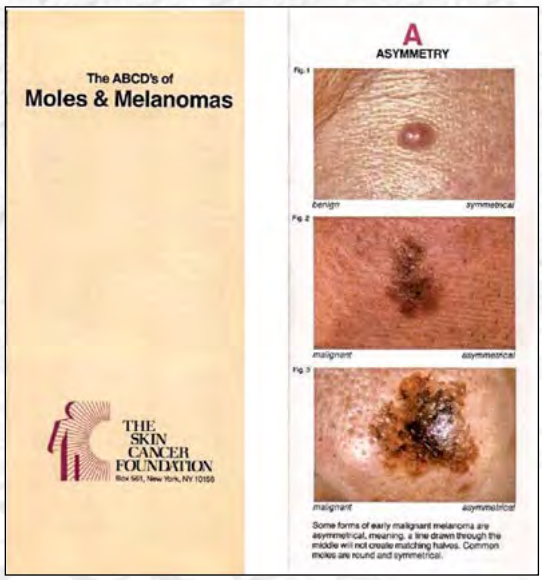

Neben der ABCDE-Regel gab es andere Formeln für die klinische Diagnose von Melanomen, wie die »drei Cs« (color, contour, change) oder die 1990 in Glasgow entwickelte »Sieben-Punkte-Checkliste«, deren Hauptkriterien ebenfalls aus drei »Cs« bestanden: *»Change in Size, Change in Shape, Change in Color.«* Hinzu kamen als Nebenkriterien ein Durchmesser ab 7 mm, Entzündung, Krusten oder Blutung sowie »Sensory Change«.[37] Aufgrund der komplexeren Natur konnte sich die »Sieben-Punkte-Checkliste« gegenüber der ABCDE-Regel nicht durchsetzen.[38] Ein Kriterium, das sich nicht nur auf die individuelle Läsion bezieht, ist das 1998 beschriebene »ugly duckling sign«.[39] Danach ist eine Pigmentläsion, die sich von allen anderen Pigmentläsionen eines individuellen Patienten abhebt, besonders verdächtig auf ein Melanom. Die Wichtigkeit dieser »intrapatient comparative analysis« konnte in mehreren Studien bestätigt werden.[40]

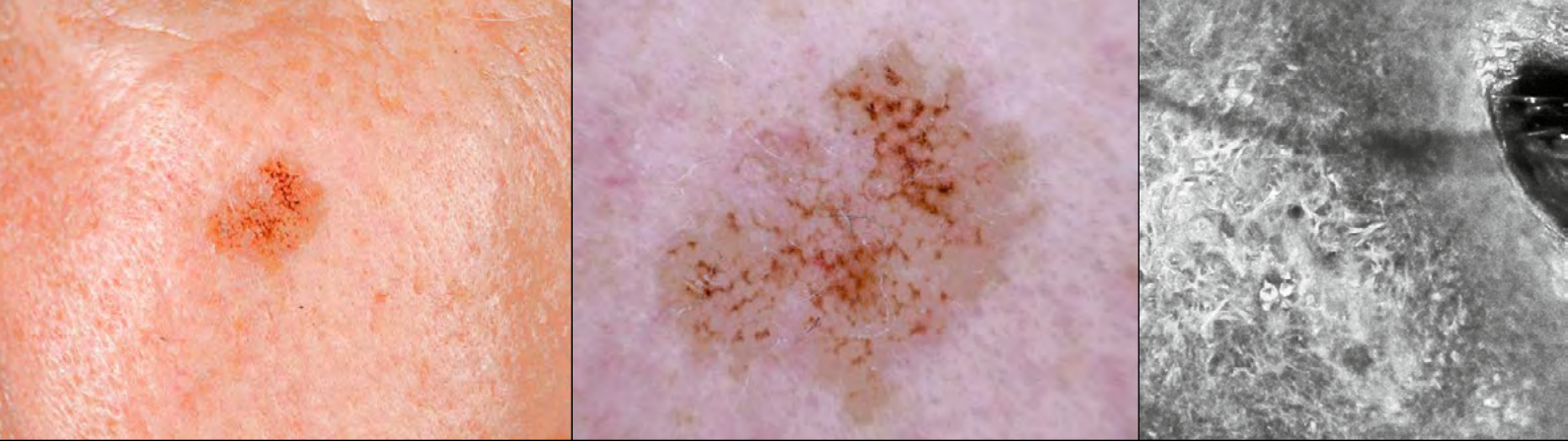

Neben einer Verfeinerung der Kriterien zur klinischen Diagnose des Melanoms trugen auch technische Neuerungen zur Verbesserung der Diagnosegenauigkeit bei. Die wichtigste davon war die Einführung des Dermatoskops, das eine Betrachtung der Oberfläche der Läsion in zehnfacher Vergrößerung gestattet, wobei eine Flüssigkeit für den unmittelbaren Kontakt der Linse zur Hautoberfläche sorgt und dadurch die Streuung des Lichtes herabsetzt. Die Strukturen der Haut sind bis ins Stratum papillare hinein wahrnehmbar, und Pigmentverteilung und Gefäße können sehr viel genauer beurteilt werden, als dies mit bloßem Auge der Fall ist. Auch für die Dermatoskopie wurden Diagnosekriterien erarbeitet und auf ihre Reliabilität hin getestet, wie die »Pattern Analyse«, die verschiedene Grundmuster pigmentierter Hautläsionen beschrieb,[41] die »ABCD-Regel der Dermatoskopie«, die die Kriterien Asymmetrie, Begrenzung, Färbung und *»different structural components«* anhand eines Punktesystems bewertete,[42] die »Menzies-Methode«, die Symmetrie und Einfarbigkeit zu Ausschlusskriterien für Melanome machte,[43] eine »Sieben-Punkte-Checkliste« mit drei Haupt- und vier Nebenkriterien,[44] eine vereinfachte »Drei-Punkte-Checkliste«[45] und der CASH-Algorithmus, der die Beurteilung von *»color, architecture, symmetry, and homogeneity«* in den Vordergrund stellte.[46] Mittels der Dermatoskopie lässt sich zudem die Entwicklung von Läsionen verfolgen, und dies viel genauer als durch die gewöhnliche Fotodokumentation oder anamnestische Angaben seitens der Patienten.[47] Unabhängig von der angewandten Methode hat die Dermatoskopie das Potential, die Sensitivität und Spezifität der klinischen Diagnose deutlich zu erhöhen, erfordert allerdings Erfahrung und kann bei mangelnder Erfahrung genau das Gegenteil bewirken.[48]

Um Subjektivität und mangelnde Erfahrung in der Beurteilung dermatoskopischer Bilder zu umgehen, wurden verschiedene Computer-assistierte Auswertungssysteme entwickelt, denen »deep learning«-Programme unter Verwendung Tausender Bilder zugrunde liegen. Schon jetzt wird durch solche Systeme eine Diagnosegenauigkeit erreicht, die sich mit der geschulter Dermatologen messen kann.[49,50] Insbesondere für die aufwändige Verlaufskontrolle mittels Ganzkörperfotografie bei Patienten mit zahlreichen melanozytären Tumoren versprechen Computer-assistierte Auswertungssysteme eine erhebliche Erleichterung.[51] Weitere Techniken, die zur Verbesserung der klinischen Diagnosegenauigkeit entwickelt wurden, sind die konfokale Lasermikroskopie, die eine recht genaue strukturelle Darstellung der Epidermis und oberen Dermis mit Beurteilbarkeit einzelner Zellen gestattet, die optische Kohärenztomographie, deren Auflösung geringer, doch deren Darstellungstiefe größer ist, die elektrische Impedanzspektroskopie, die mittels Veränderungen eines elektrisches Impulses ein Maß für die Unordnung innerhalb des Gewebes ermittelt, das in einem Zahlenwert ausgedrückt wird und andere Beurtei-

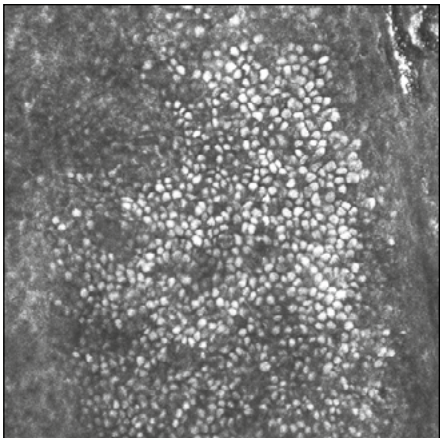

► *Klinik, Dermatoskopie und konfokale Lasermikroskopie einer Lentigo solaris (von rechts nach links; Bilder: Harald Kittler, Wien).*

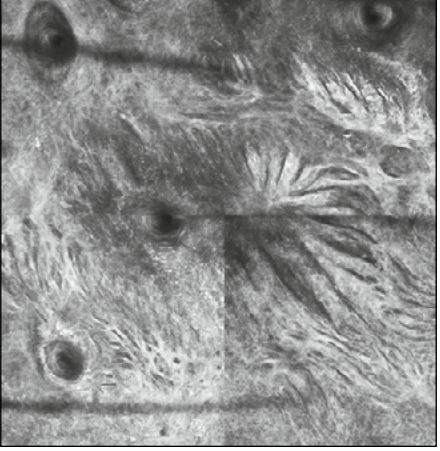

◄ *Klinik, Dermatoskopie und konfokale Lasermikroskopie einer Lentigo maligna (von links nach rechts; Bilder: Harald Kittler, Wien).*

lungsverfahren ergänzen kann, und die Multispektralanalyse, die durch Berechnung der Brechung von Licht aus dem sichtbaren bis zum nahezu infraroten Wellenbereich ebenfalls die strukturelle Unordnung einer Läsion widerspiegelt.[52] Durch die genannten Techniken lassen sich Spezifität und vor allem Sensitivität der klinischen Melanomdiagnose deutlich steigern, insbesondere wenn sie in Kombination angewandt werden. Die Diagnosegenauigkeit wurde teilweise mit deutlich über 90% angegeben. Die Aussagekraft solcher Zahlen ist allerdings begrenzt, denn sie hängen von der Erfahrung der Untersucher und vor allem von der Art der untersuchten Läsionen ab. Bei Läsionen im Frühstadium ist die Diagnosegenauigkeit sehr viel geringer als bei weiter fortgeschrittenen Läsionen.

Die ergänzenden Techniken können dazu beitragen, eine bioptische Klärung suspekter Läsionen überflüssig machen, weil sie eine bessere Beurteilung erlauben als die herkömmliche klinische Untersuchung. Allerdings ist dies nicht durchweg der Fall. So kamen mehrere Studien zum Ergebnis, dass dank der Dermatoskopie weniger Pigmentläsionen als suspekt eingestuft und biopsiert wurden, doch andere Studien zeigten das Gegenteil, nämlich eine erhöhte Rate an Läsionen, die aufgrund dermatoskopischer Befunde als suspekt eingestuft und biopsiert wurden, sich dann aber als Naevi erwiesen.[53] Auch für die konfokale Lasermikroskopie sind die Angaben widersprüchlich. In einigen Studien wurde über eine deutliche Senkung der Biopsierate berichtet,[54] während anderen Arbeiten zufolge der erhöhten Sensivität der Methode eine Abnahme der Spezifität gegenüberstand, die zur Biopsie von Naevi Anlass gab.[55] Letzteres gilt auch für die Multispektral-Analyse.[56] Der Grund liegt zum Teil darin, dass Naevi oft einzelne Malignitätskriterien aufweisen, wie zum Beispiel suprabasale Melanozyten, die in manchen Lokalisationen oder nach Irritation nicht selten sind. Bei der histopathologischen Untersuchung werden diese Veränderungen im Kontext vieler anderer Kriterien beurteilt, was wichtig ist, um Fehldiagnosen zu vermeiden. Bei der konfokalen Lasermikroskopie fehlt dieses Korrektiv, und wenn Melanozyten in höheren Epidermislagen erkannt werden, wird die Läsion als suspekt eingestuft. Bei Verlaufskontrollen ist die fehlende Veränderung einer Läsion ein Indiz für ihre Gutartigkeit, da Naevi, wenn sie den Zustand der Seneszenz erreicht haben, sehr stabil sind. So wurde bei Patienten mit zahlreichen Naevi, nachdem sie durch Ganzkörperfotografie überwacht wurden, eine signifikante Abnahme der Biopsiefrequenz beobachtet.[57] Andererseits können Veränderungen zur Biopsie Anlass geben, obwohl es sich um Naevi handelt; in einer umfangreichen Studie erwiesen sich weniger als 10% der sich verändernden Läsionen als Melanome.[58]

Die Zahl der pro Melanom entfernten Naevi wurde als »number needed to treat« bezeichnet und geht in verschiedenen Studien stark auseinander; in einer Übersichtsarbeit wurden Zahlen zwischen 4 und 29,9 angegeben.[59] Die niedrigeren Zahlen mögen die Verhältnisse unter Studienbedingungen in spezialisierten Zentren widerspiegeln, doch entsprechen nicht den Erfahrungen in einem Einsendelabor, das Präparate aus nicht selektierten dermatologischen und nicht-dermatologischen Praxen erhält; in unserem eigenen Untersuchungsgut lag innerhalb von drei Monaten des Jahres 2016 die »number needed to treat« bei 36,4. Nicht zu Unrecht klagen Epidemiologen: *»Biopsate werden von Hundertausenden gutartiger Läsionen entnommen. … Neben der unnötigen Morbidität kosten diese Eingriffe Milliarden von Dollar.«*[60]

Die starke Zunahme an Biopsien geht nicht nur mit vielen unnötig entfernten Naevi einher, sondern auch mit einer Zunahme neu entdeckter Melanome. Dabei bewegt sich der Anstieg bei Biopsien und Melanomen in etwa gleicher Größenordnung: in einer amerikanischen Population betrug die Zunahme an Biopsien zwischen 1986 und 2001 154% und die Zunahme an Melanomen 140%.[60] Der parallele Anstieg von Biopsien und Melanom-

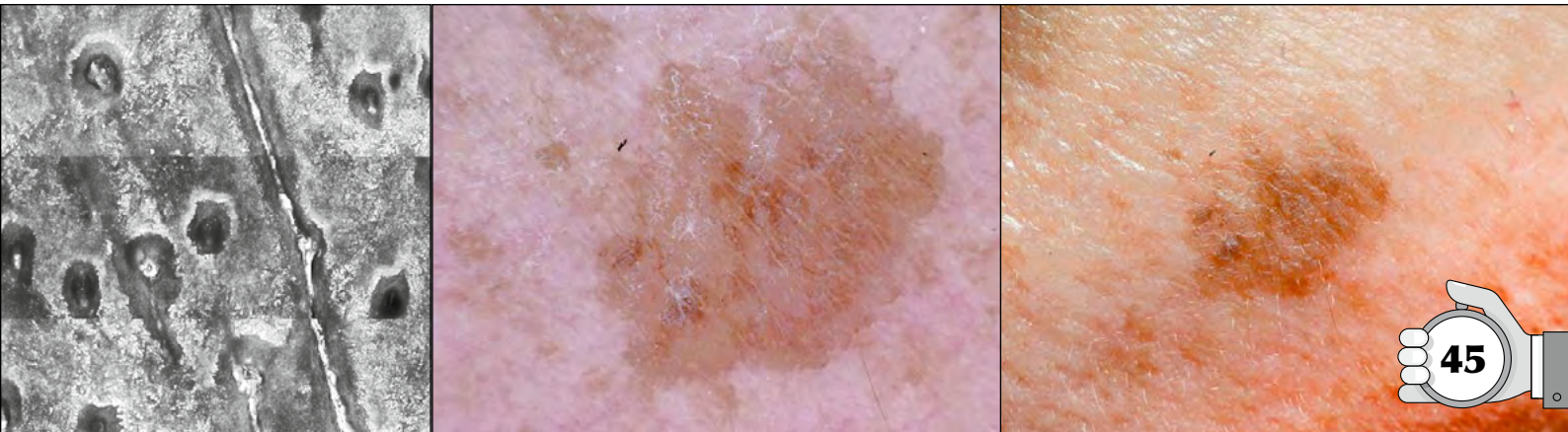

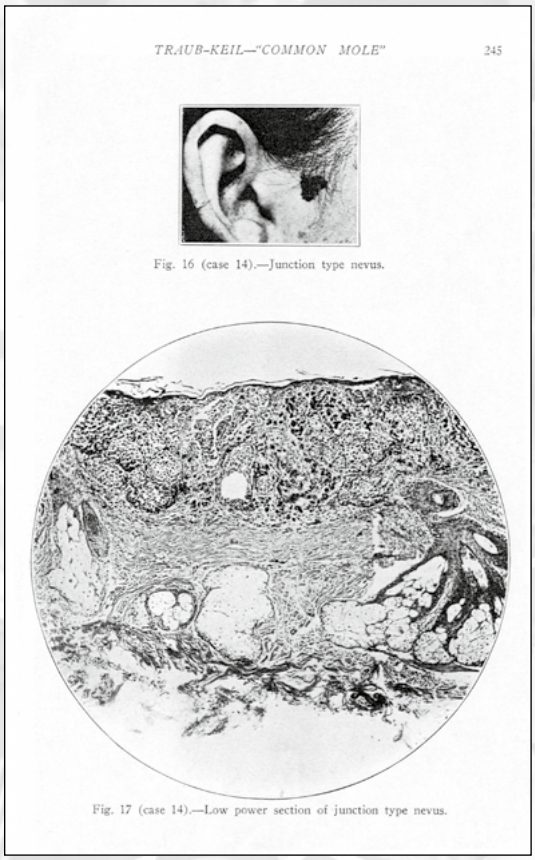
TRAUB-KEIL—"COMMON MOLE" 245

Fig. 16 (case 14).—Junction type nevus.

Fig. 17 (case 14).—Low power section of junction type nevus.

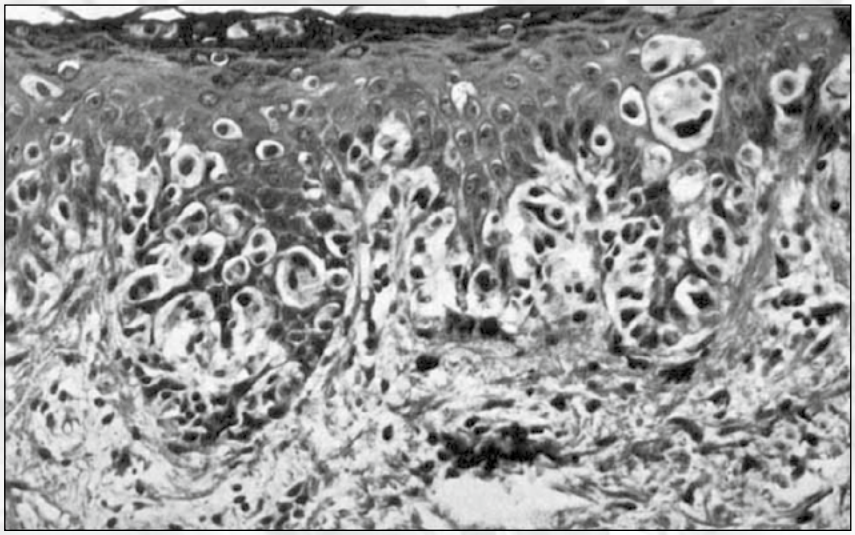

▲ *Malignes Melanom, das als junktionaler Naevus beurteilt wurde (aus: Allen AC, Spitz S. Malignant melanoma. Ref. 4).*

◀ *Malignes Melanom, das als junktionaler Naevus beurteilt wurde (aus: Traub EF, Keil H. The ›common mole.‹ Its clinicopathologic relations and the question of malignant degeneration. Archives of Dermatology and Syphilology 1940; 41: 214–252).*

diagnosen weckte Zweifel an der viele Jahre lang unkritisch akzeptierten Mär von der »Melanomepidemie«. Die *»incredibly rising incidence of malignant melanoma«*[61] erschien in dieser Höhe vor allem als eines: incredible. Ein gewisser realer Anstieg war schon aufgrund der steigenden Lebensdauer zu erwarten, doch ein großer Teil des Anstiegs erschien hausgemacht und konnte durch andere Faktoren erklärt werden, wie zum Beispiel durch die Ausweitung von Krebsregistern mit verbindlicher Meldung von Melanomen, die in der Vergangenheit auch diagnostiziert und behandelt, aber nicht gemeldet worden waren, und durch veränderte Diagnosekriterien. In der alten Literatur finden sich viele Bilder eindeutiger Melanome, die als Naevus fehldiagnostiziert wurden. Sofern sie vollständig entfernt wurden und nicht zu Metastasen führten, haben die Patienten nie erfahren, dass sie einen malignen Tumor hatten.

Die meisten Melanome, die in den letzten Jahren zum Anstieg der Inzidenz geführt haben, befanden sich im Frühstadium. Was einige Jahre zuvor noch als Erfolg der Früherkennungskampagnen gefeiert worden wäre, weckte nun Zweifel an ihnen. Im Jahre 2005 kamen Welch und Mitarbeiter zu dem Schluss, dass *»die Melanominzidenz mit den Biopsieraten assoziiert ist. Dass die zusätzlich diagnostizierten Fälle auf Krebs-Frühstadien beschränkt sind und die Mortalität stabil geblieben ist, spricht für Überdiagnosen – eine erhöhte Inzidenz in erster Linie als Ergebnis des erhöhten diagnostischen Aufwandes und nicht einer Erhöhung der Inzidenz der Krankheit.«*[62]

Mit dem Begriff »Überdiagnose« waren nicht Fehldiagnosen gemeint. Der sehr missverständliche Begriff war 1989 von Epidemiologen in Bezug auf den Brustkrebs definiert worden als *»histologisch etablierte Diagnose von invasivem oder intraduktalem Brustkrebs, der sich während der normalen Lebenserwartung des Patienten nie in einen klinisch manifesten Tumor entwickelt haben würde, wären keine Screening-Untersuchungen durchgeführt wor-*

den.«[63] Mit anderen Worten bezog sich dieser Begriff auf eine statistische Größe und nicht auf real existierende Tumore, denn niemand kann im Vorhinein wissen, ob sich ein »invasiver oder intraduktaler Brustkrebs« in einen »klinisch manifesten Tumor« entwickeln wird, zumal ein Patient seine »normale Lebenserwartung« ja durchaus überschreiten kann.

Die These, dass die gestiegene Melanominzidenz in erster Linie auf »inconsequential cancer« zurückzuführen sei, also Melanome, die ohne Biopsie nie als solche erkannt worden wären, impliziert die Annahme, dass es solche Melanome auch früher gegeben haben muss, ohne dass sie entfernt wurden und ohne dass sich das Ausbleiben der Therapie in einer höheren Mortalität niedergeschlagen hätte. Für diese Annahme gibt es zwei mögliche Erklärungen: Erstens könnten Patienten aus anderen Gründen gestorben sein, bevor sie auf ihr Melanom aufmerksam wurden. Angesichts des hohen Alters vieler Melanompatienten und des in der Regel langsamen Wachstums von Melanomen ist diese Annahme plausibel. Allerdings erklärt sie nicht die Zunahme der Inzidenz bei jungen Erwachsenen und Kindern. Wenn auch in dieser Population zahlreiche Melanome bestanden, die nie entdeckt wurden und ohne Konsequenzen blieben, müssen sie sich überwiegend zurückgebildet haben.[64]

Regression ist bei Melanomen ein außerordentlich häufiges Phänomen. Die meisten Melanome weisen ein dichtes Entzündungsinfiltrat als Ausdruck einer immunologischen Abwehrreaktion auf. Oft führt diese Abwehrreaktion zu einer fokalen Rückbildung des Tumors. In dessen Zentrum oder häufiger am Rande ist die Zahl an Melanozyten deutlich reduziert, oft fehlen sie ganz, und im Stratum papillare findet sich als Folge der abgelaufenen Entzündungsreaktion eine narbige Fibrose mit wandverdickten, perpendikulär verlaufenden Gefäßen und Melanophagen. Stehen Melanophagen im Vordergrund, sind die Regressionszonen klinisch schwer von anderen Anteilen des Melanoms zu unterscheiden; im Falle einer ausgeprägten Fibrose mit nur wenigen Melanophagen imponieren Regressionszonen als weißliche Bezirke. Die Zeichen der Regression können ausgeprägt, aber auch sehr unscheinbar sein. Unscheinbare Regressionszonen in Form einer diskreten Fibrose des Stratum papillare mit vereinzelten Melanophagen werden am Rande von Melanomen leicht übersehen und können für Randrezidive verantwortlich sein. Schreitet die Regression weiter fort, führt sie zur kompletten Rückbildung des Tumors. Anstelle von Melanozyten sieht man nur noch Melanophagen im Stratum papillare, die von unterschiedlichen Prozessen herrühren könnten, und nur deren Dichte gibt einen Hinweis darauf, dass hier wahrscheinlich ein Melanom vorlag. Nach Literaturangaben ist bei 2 bis 8% aller metastasierten Melanome kein Primärtumor zu finden.[65] Die vollständige Regression des Primärtumors dürfte dafür die häufigste Ursache sein.

Wenn sich schon fortgeschrittene Melanome, die metastasiert haben, so häufig zurückbilden, um wieviel häufiger muss dies bei initialen Melanomen der Fall sein, die nicht metastasiert haben und von denen nie jemand erführe, wenn sie nicht vor ihrer vollständigen Rückbildung biopsiert würden?[64] Letzteres ist im Zuge der Früherkennungsuntersuchungen viel häufiger geworden: Melanome in fortgeschrittener Regression, die eben noch als solche erkennbar sind und von denen man sich manchmal wünscht, der Kliniker hätte mit der Biopsie noch ein halbes Jahr gewartet.

Dass es Melanome gibt, die sich ohne Screening-Untersuchungen *»nie in einen klinisch manifesten Tumor entwickelt haben würden«,* ist unstrittig. Diese jedoch allein für den Anstieg der Melanominzidenz verantwortlich zu machen, ist ebenso einseitig wie die zuvor vertretene Annahme einer Melanomepidemie. Offensichtlich spielen verschiedene Faktoren eine Rolle: ein durch die Zunahme von Früherkennungsuntersuchungen erhöhter Anteil von Läsionen, die ohne frühzeitige therapeutische Intervention zum Tode geführt hätten, eine Zunahme von Läsionen, die ohne solche Untersuchungen ohne Konsequenz geblieben wären, und eine echte Inzidenzzunahme. Für letztere spricht zum Beispiel die Zunahme dicker Melanome bei Bevölkerungsgruppen, die nicht oder nur in geringem Maße an Screening-Untersuchungen teilnehmen.[66] Ohne eine echte Inzidenzzunahme ließe sich auch die anhaltend hohe Mortalität nicht erklären, denn dass die Exzision zahlreicher Melanome im Frühstadium keinerlei positive Wirkung haben sollte, ist abwegig.

Schließlich weiß man, wie sich Melanome verhalten. Zwar liegen zu ihrem natürlichen Verlauf keine langfristigen prospektiven Studien vor, da diese ethisch nicht vertretbar wären, doch es gibt jahrzehntelange Erfahrungen, die dafür sprechen, dass Melanome – egal, in welchem Stadium sie sich befinden – in der Regel fortschreiten. Photokatamnestische Untersuchungen von Patienten mit knotigen Melanomen zeigen das langsame, aber unaufhaltsame Wachstum ihrer Tumoren über viele Jahre hinweg.[67] Dermatoskopische Verlaufskontrollen im Frühstadi-

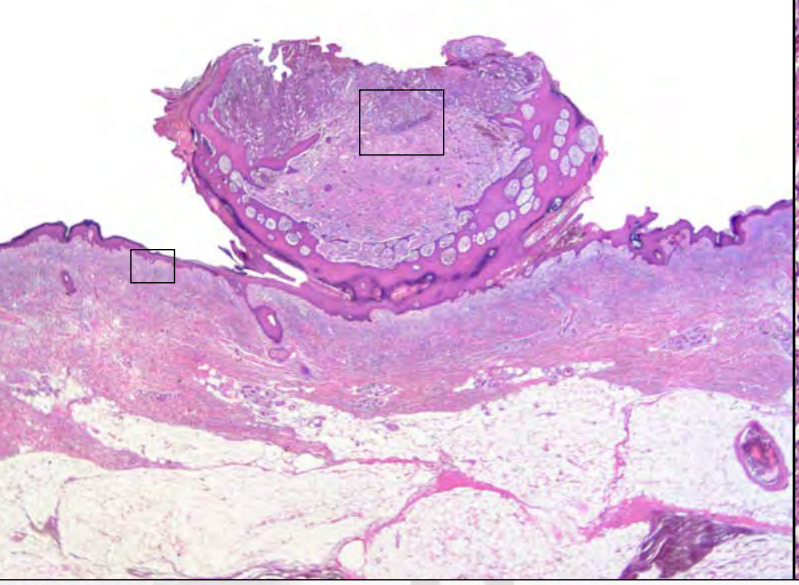

▲ *Knotiges malignes Melanom in nahezu vollständiger Regression. In den flachen Anteilen sieht man nur noch eine oberflächliche Fibrose. Auch im exophytischen Bereich wurden die Tumorzellen überwiegend durch Bindegewebe ersetzt; nur an der Oberfläche sind noch Melanomreste zurückgeblieben.*

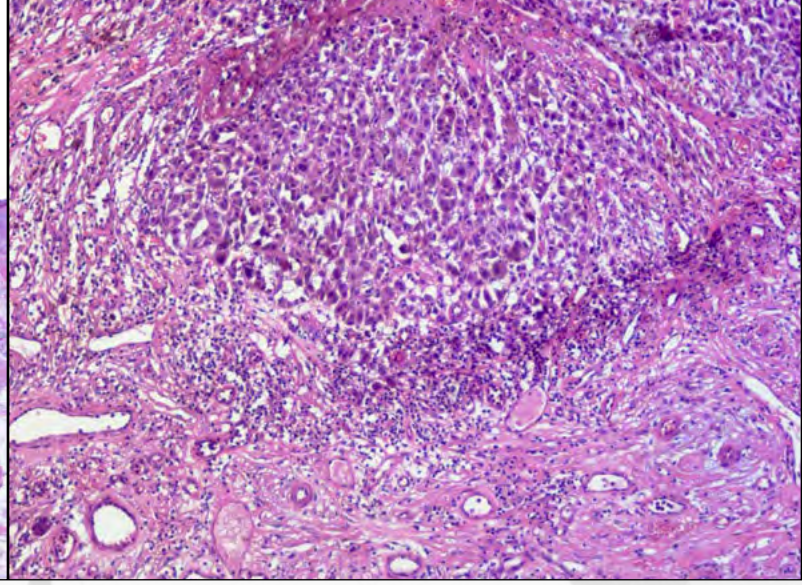

▲ *Die Melanozellen sind epitheloid und weisen ausgeprägte Kernatypien auf. An der Grenzfläche des verbliebenen Tumorknotens sieht man ein lichenoides Lymphozyteninfiltrat, darunter gefäßreiches Granulationsgewebe.*

um zeigen ihre in der Regel langsame, aber kontinuierliche Vergrößerung und ein Wachstumsverhalten, das sich klar von dem melanozytärer Naevi unterscheidet.[47] In einer Studie an 50 initialen Melanomen, bei denen anfangs eine Verlaufsbeobachtung durchgeführt worden war, wurde eine durchschnittliche Wachstumsrate von 5,3 mm^2 pro Jahr festgestellt, wobei Melanome in Lichthaut und in nur vorübergehend lichtexponierter Haut keine signifikanten Unterschiede in der Wachstumsgeschwindigkeit aufwiesen. Melanome mit großen Nestern, die sich dermatoskopisch als »clods« darstellen, zeigten ein schnelleres Wachstum als Melanome mit retikulärem Muster.[68] Nach unvollständiger Entfernung von Melanomen sind Rezidive häufig, wahrscheinlich sogar die Regel. Die Eigenschaft des Melanoms, nach unvollständiger Entfernung zu rezidivieren, und dies nicht selten in einem weiter fortgeschrittenen, lebensbedrohlichen Stadium, hat das Melanom in den USA zum wichtigsten Gegenstand von Kunstfehlerprozessen gemacht.[69]

Dennoch fand die These, die vermehrte Zahl an Melanomdiagnosen sei *»in erster Linie als Ergebnis des erhöhten diagnostischen Aufwandes und nicht einer Erhöhung der Inzidenz der Krankheit«* zu betrachten, weltweit Anklang und führte zu Forderungen, den diagnostischen Aufwand einzuschränken. Wegen der angeblichen Überdiagnosen wurde von Epidemiologen gefordert, *»die Richtlinien des Screenings mit derselben Energie dahingehend zu ändern, dass … folgenlose Krebserkrankungen nicht mehr entdeckt werden, die traditionell darauf verwendet wurde, die Sensitivität von Screening-Tests zu erhöhen.«*[60] Der Aufwand flächendeckender Vorsorgeuntersuchungen wurde mit dem Rechenexempel kritisiert, man brauche beim Melanom 25.000 Screening-Untersuchungen, um einen einzigen Todesfall zu verhindern; bei anderen Tumoren sei das Verhältnis zwischen Aufwand und Ertrag viel günstiger, wie zum Beispiel beim Colon-Karzinom, bei dem zur Verhinderung eines Todesfalles rechnerisch nur 800 Untersuchungen erforderlichen seien.[70] Dementsprechend wurde gefordert, das Screening auf Risikopatienten zu beschränken; dem ist allerdings entgegenzuhalten, dass die meisten Melanome nicht bei Angehörigen besonderer Risikogruppen auftreten. Der Wert des Screenings hängt natürlich auch vom Wissensstand in der Bevölkerung ab. Wenn allgemein bekannt ist, dass Pigmentläsionen bösartig sein können und Patienten mit einem Besorgnis erregenden Pigmentmal ohnehin den Arzt aufsuchen, sind routinemäßige Screening-Untersuchungen weniger effektiv, da sie den Diagnosezeitpunkt allenfalls geringfügig nach vorne verschieben und nur einen begrenzten Einfluss auf die Prognose haben.[71] Aufgrund der leichten Erkennbarkeit von Pigmentzelltumoren auch für Laien sind Screening-Maßnahmen bei Hauttumoren weniger dringlich als bei Tumoren wie dem Colon-Karzinom, die für Patienten im Frühstadium nicht wahrnehmbar sind.

Dass die Spekulation, der Anstieg der Melanominzidenz sei in erster Linie auf die Entfernung im Grunde harmloser Pigmentzelltumore zurückzuführen, auch ohne stichhaltige Belege so rasch um sich greifen und die Diskussion um Früherkennungsmaßnahmen wesentlich beeinflussen konnte, ist vor allem dadurch zu erklären, dass sie in eine Phase fiel, in der Konzepte der Dermatopathologie eine Renaissance erlebten, die im Grunde überwunden schienen. Mit der Erkenntnis, dass sich die meisten Kriterien für die histopathologische Diagnose des Melanoms auf Veränderungen in Epidermis und Adnexepithel beziehen, war die Diagnose im in-situ-Stadium möglich geworden. Zwar kann die Diagnose in diesem Stadium schwierig sein, doch wenn alle Kriterien erfüllt sind – bei asymmetrisch aufgebauten, unscharf begrenzten und unregelmäßig pigmentierten Läsionen mit Dominanz von Einzelmelanozyten, indistinkten und unregelmäßig verteilten Nestern und Melanozyten in allen Epidermislagen –, besteht an der Dia-

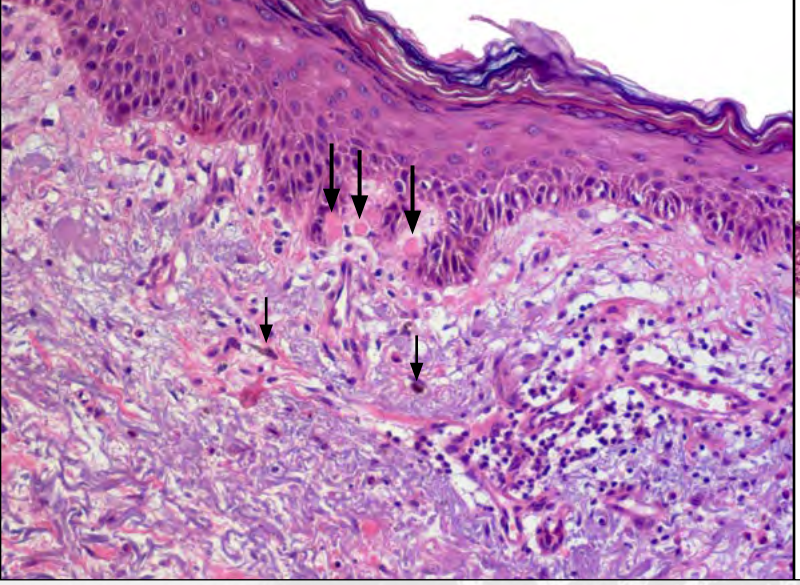

▲ *Im Randbereich sind die Zeichen der Regression sehr unscheinbar. Es finden sich lediglich noch eine leichte subepidermale Fibrose, erweiterte Gefäße, ein leichtes Lymphozyteninfiltrat, einige Melanophagen (kleine Pfeile) sowie unterhalb der Basalmembran einige Kolloidkörper als Folge eines Untergangs von Keratozyten im Rahmen der Entzündungsreaktion (große Pfeile). Das Residualstadium eines Melanoms wird bei einem solchen Befund in der Regel nicht einmal in Erwägung gezogen.*

▲ *Melanoma in situ: Dieser Pigmentzelltumor weist alle histopathologischen Merkmale der Bösartigkeit auf: hohe Zellularität, unterschiedliche Größe und Form der Nester, unregelmäßige Anordnung von Nestern und Einzelmelanozyten, fokale Dominanz von Einzelmelanozyten im Vergleich zu Nestern, zahlreiche Einzelmelanozyten sowie Nester in höheren Epidermislagen. Dies ist kein Vorläufer: es ist ein Melanom, unabhängig davon, ob man auf weiteren Schnittebenen ein paar Melanozyten in der Dermis finden würde oder nicht!*

gnose eines Melanoms kein Zweifel. Aber natürlich ist das Melanom in diesem Stadium noch ungefährlich, in der neuen Terminologie der Epidemiologen ein »indolent cancer« oder »inconsequential cancer.« Die Bemühungen um eine Krebsfrüherkennung dienen ja gerade dem Zweck, Tumore im Frühstadium entfernen, so dass aus einem »inconsequential cancer« kein »consequential cancer« wird. Die Logik der Krebsfrüherkennung wurde jedoch auf den Kopf gestellt, indem behauptet wurde, das Melanoma in situ könne noch nicht töten und sei deshalb nicht bösartig. So bezeichnete Clark den Begriff des »Melanoma in situ« 1990 als *»Widerspruch in sich, den Prototyp eines Oxymorons«*,[72] und Juan Rosai sprach 2008 vom »Melanoma in situ« als einem *»obsoleten, unhaltbaren Konzept.«*[73]

Obwohl er selbst als einer der ersten darauf hingewiesen hatte, dass die meisten Melanome de novo und nicht auf dem Boden von melanozytären Naevi entstehen,[74] postulierte Clark 1984 eine schrittweise »Tumorprogression« von *»gewöhnlichen«* Naevi über Naevi mit zunehmender Dysplasie bis hin zu Melanomen und Melanommetastasen. Dies geschah in Anlehnung an das Konzept der Mehrstufen-Kanzerogenese, nach dem bösartige Neoplasien durch hinzukommende genetische Veränderungen aus *»Vorläufer-Läsionen«* hervorgehen. Für Clark trat dieses Konzept in melanozytären Tumoren beispielhaft zu Tage, und er betrachtete *»die melanozytäre Neoplasie als Paradigma für alle neoplastischen Systeme.«*[75] Der dysplastische Naevus wurde als *»formeller histogenetischer Vorläufer des Melanoms«* bezeichnet, und frühen Melanomen wurde die volle Bösartigkeit abgesprochen. Selbst von invasiven Melanomen hieß es, sie hätten in der *»radialen Wachstumsphase«* keine *»Kompetenz zur Metastasierung«*, sondern würden diese erst mit dem Übergang in die *»vertikale Wachstumsphase«* erwerben, wobei die Wachstumsphasen in verschiedenen Publikationen unterschiedlich definiert wurden. Initiale Melanome, die alle histopathologischen Diagnosekriterien erfüllten, wurden nicht mehr als Melanom, sondern als Naevi mit »schwerer Dysplasie« bezeichnet, um am Konzept der *»Vorläufer-Läsionen«* festzuhalten.[76]

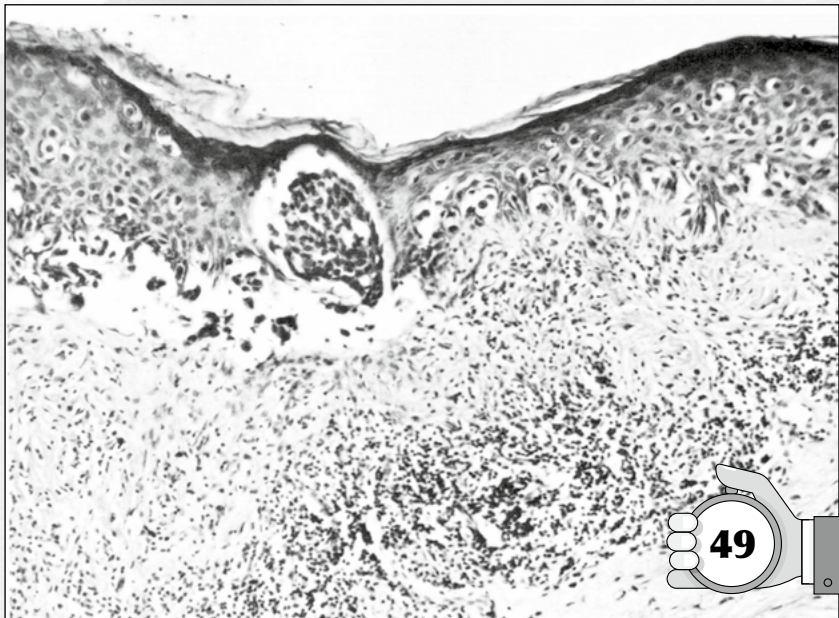

► *Melanoma in situ, das eindeutige Zeichen der Malignität aufweist: hohe Zellularität, unregelmäßige Verteilung der Melanoyzten, unscharf begrenzte Nester, Dominanz von Einzelmelanozyten im Vergleich zu Nestern, Melanozyten in allen Epidermislagen. Dennoch wurde diese Läsion als »prämaligne melanozytäre Dysplasie« eingestuft (aus: Reed RJ, Clark WH Jr, Mihm MC. Premalignant melanocytic dysplasias, Ref. 75).*

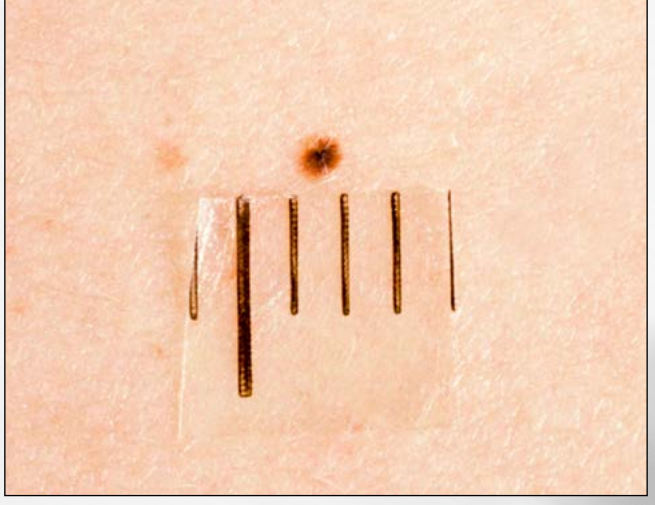

◄ *Kleiner melanozytärer Tumor. In diesem frühen Stadium ist eine sichere Differenzierung zwischen einem Clark-Naevus und einem initialen Melanom noch nicht möglich, da im letzteren Falle die Läsion noch zu klein wäre, um Merkmale wie eine unregelmäßige Pigmentverteilung oder Begrenzung auszubilden.*

Dieses Konzept wurde in letzten Jahren wieder aufgegriffen, als genetische Studien eine Zunahme von Mutationen im Laufe der Tumorentwicklung ergaben. Im Prinzip kann man jede neue Mutation, von denen fortgeschrittene Melanome Hunderte aufweisen, als neuen Schritt der Tumorprogression betrachten, doch die molekularen Befunde wurden im Sinne des Konzepts aus den 80er Jahren interpretiert. Erneut wurde dem Melanoma in situ die Malignität abgesprochen; gemeinsam mit melanozytären Naevi und »intermediate lesions« wurde es als »precursor lesion« bezeichnet und explizit vom Melanom abgegrenzt.[77] Mit anderen Worten gibt es starke Strömungen, die sich gegen die Einordnung des Melanoma in situ als frühe Manifestationsform des Melanoms richten und die sich mit epidemiologischen Spekulationen um eine »Überdiagnose« des Melanoms in bedenklicher Weise verbinden. Bedenklich deshalb, weil es gefährlich sein kann, das Melanoma in situ zu verharmlosen. Es ist ebenso ein Melanom wie derselbe Tumor in einem etwas späteren Stadium und bietet genau dasselbe Erscheinungsbild wie die Randzonen invasiver Melanome; die morphologische Manifestation des biologischen Verhaltens – von der hohen Zellularität über die Unregelmäßigkeit des Wachstums und die unscharfe Begrenzung bis hin zu Melanozyten in allen Epidermislagen und tief im Adnexepithel – zeigt den malignen Charakter auf und lässt darauf schließen, dass die entscheidenden Schritte der Kanzerogenese bereits erfolgt sind – möglicherweise unter Beteiligung der in den meisten Fällen nachweisbaren aktivierenden Mutationen des TERT promoters –, auch wenn später noch viele andere klinische, histopathologische und molekulare Veränderungen hinzukommen mögen.

Dass sich Melanome zurückbilden können, spricht nicht gegen ihre Malignität; auch für multiple Melanommetastasen sind Spontanregressionen beschrieben.[78] In frühen Stadien ist die Rückbildung sicher deutlich häufiger, doch ist sie auch beim Melanoma in situ nach den Erfahrungen, die durch die begrenzten Möglichkeiten der Verlaufskontrolle gewonnen werden konnten, die Ausnahme und nicht die Regel. In frühen Entwicklungsstadien steht man gewöhnlich nicht unter Zeitdruck und kann den Verlauf eine Weile beobachten, doch wenn ein Melanom vorliegt, ist zumindest bei jungen Patienten nicht damit rechnen, dass der Verzicht auf eine Intervention mit vollständiger Entfernung folgenlos bleibt. Aber selbst wenn viele Melanome, die heute durch Vorsorgeuntersuchungen im Frühstadium nachgewiesen werden, ohne Intervention folgenlos bleiben würden, spricht dies nicht gegen den Sinn der Untersuchungen, denn die weitere Entwicklung ist im Vorhinein nicht abzusehen. Zwar wird von Epidemiologen gefordert, sich auf *»die Unterscheidung zwischen indolenter und aggressiver Krankheit zu konzentrieren«*[79] und den Begriff »Krebs« für *»Läsionen mit einer vernünftigen Wahrscheinlichkeit der letalen Progression bei fehlender Behandlung«* zu reservieren,[29] doch es wird nicht gesagt, wie dies vonstatten gehen soll. So musste Welch einräumen, das Problem der »Überdiagnosen« bestehe darin, *»dass Kliniker zum Zeitpunkt der Krebsdiagnose nie wissen können, wer überdiagnostiziert wird.«*[80] Es gibt keinen Marker, der es erlaubt, den Verlauf zuverlässig vorherzusagen, und wahrscheinlich wird es nie einen geben, da der Verlauf nicht nur vom Tumor selbst, sondern von zahlreichen anderen Faktoren, wie zum Beispiel der Immunantwort, abhängig ist. Bei Patienten in einem hohen Lebensalter mag es vertretbar sein, ein Melanom zu ignorieren, aber es ist zumindest riskant, wenn man nicht abschätzen kann, wie viel an Lebenszeit ihnen noch bleibt. In einem jüngeren Lebensalter darauf zu vertrauen, dass sich ein Melanom spontan zurückbildet, so häufig dies geschehen mag, wäre fahrlässig.

Neben dem Ableben von Patienten vor der Entdeckung ihres Melanoms und der vollständigen Tumorregression gibt es noch eine weitere Erklärung für »Melanome«, die ohne Konsequenz bleiben, und zwar Überdiagnosen – nicht die »Überdiagnosen« der Epidemiologen, sondern echte Überdiagnosen, das heißt die Fehlinterpretation melanozytärer Naevi als Melanom. Solche Überdiagnosen tragen vermutlich erheblich zur steigenden Melanominzidenz bei.[81,82] Zwar ist die histopathologische Diagnose des Melanoms dank einer Vielzahl von Kriterien in der Regel zuverlässig, doch gibt es Ausnahmen. Zu letzteren zählen Pigmentzelltumore mit widersprüchlichen Kriterien, wie etwa Spitz-Naevi, die symmetrisch aufgebaut und scharf begrenzt sind, aber Melanozyten in höheren Epidermislagen, erhebliche Kernatypien und Mitosen aufweisen. Je nach Ausprägungsgrad dieser Veränderungen kann die Abgrenzung von Melanomen sehr schwierig sein. Dasselbe gilt für so genannte Naevi »in special sites«. In manchen Lokalisationen, wie zum Beispiel an den Akren oder am Übergangsepithel der Genitalien, sind Veränderungen, die gewöhnlich für Malignität sprechen, wie suprabasale Melanozyten oder eine ausgeprägte Nesterkonfluenz, auch bei Naevi anzutreffen.

Außer den klassischen Problemen der Differenzialdiagnose, die durch wider-

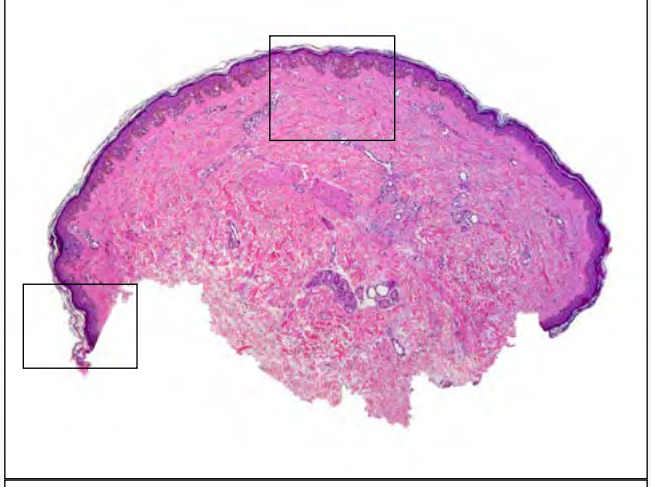

► *Die Läsion wurde entfernt. Histopathologisch sieht man einen kleinen junktionalen melanozytären Tumor, der ausschließlich aus solitären Melanozyten besteht. Eine Dominanz solitärer Melanozyten im Vergleich zu Nestern ist ein Malignitätskriterium, aber wenn eine Läsion so früh entfernt wird, dass noch keine Nester vorliegen, ist das Kriterium nicht anwendbar.*

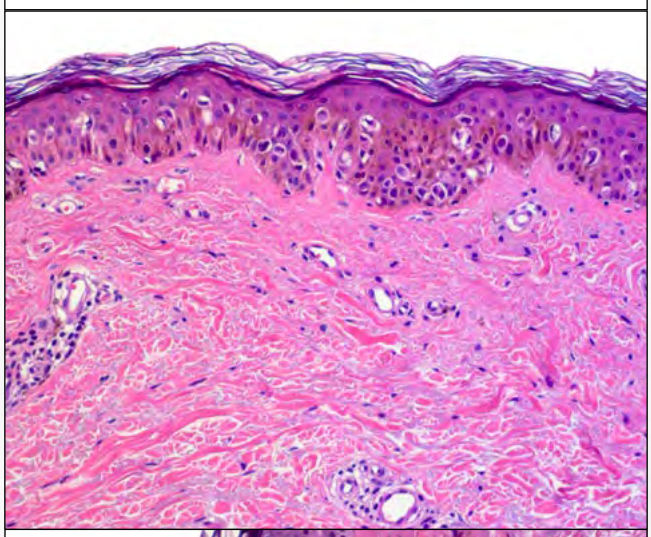

► *Für die Gutartigkeit der Läsion spricht die gleichmäßige Verteilung der Melanozyten. Es finden sich jedoch zahlreiche Melanozyten oberhalb der Basalzellschicht, was für einen Naevus ungewöhnlich ist, zumal keine Zeichen der Irritation vorliegen. Die Melanozyten sind sehr monomorph, aber das ist auch bei frühen Melanomen die Regel. Wahrscheinlich handelt es sich um einen Naevus, doch ein initiales Melanoma in situ ist nicht auszuschließen.*

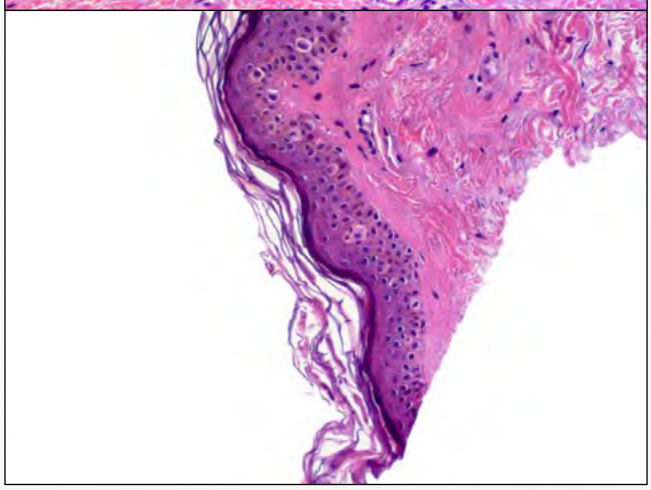

► *Da die Melanozytenproliferation unmittelbar an den Schnittrand heranreicht, sind die Größe des Naevus und die Vollständigkeit der Exzision nicht sicher beurteilbar. Damit bleiben immer auch Restzweifel an der Dignität der Läsion, denn es könnte sich auch um die harmlos erscheinende Randzone eines großen Melanoms handeln. Wenn möglich, sollte die Biopsie daher ein kleines Stück über den Rand der Läsion hinaus in die unveränderte Haut reichen. Wenn dies nicht der Fall ist, sollte zumindest der Durchmesser der Läsion angegeben werden.*

sprüchliche Kriterien hervorgerufen werden, gibt es diagnostische Probleme, die dadurch entstehen, dass Kriterien zur Beurteilung fehlen. Letztere haben in den letzten Jahren stark zugenommen und haben in Bezug auf Überdiagnosen die größere Bedeutung. Im Bemühen, Melanome so früh wie möglich zu erkennen und zu entfernen, werden immer häufiger kleine Läsionen biopsiert, deren Durchmesser nicht größer ist als 3 oder 4 mm. Klinisch manifestieren sich diese als kleiner schwarzer Fleck, der keine sichere Unterscheidung zwischen Naevus und Melanom erlaubt, da er einfach nicht groß genug ist, um Unregelmäßigkeiten in der Architektur, Begrenzung oder Pigmentierung erkennen zu lassen. Auch die Dermatoskopie und die konfokale Lasermikroskopie stoßen bei solch kleinen Läsionen an ihre Grenzen. Wegen der Unsicherheit in der Beurteilung werden die Läsionen dann biopsiert, und der Histopathologe ist mit demselben Problem konfrontiert: die Tumore hatten einfach noch nicht genug Zeit, um Merkmale auszubilden, die eine Unterscheidung zwischen Melanomen und Naevi gestatten, ebenso wie einem Embryo im frühesten Stadium noch nicht anzusehen ist, ob es sich um ein männliches oder weibliches Exemplar, um einen Menschen oder eine Maus handelt. Zu den Malignitätskriterien zählt zum Beispiel ein Überwiegen von Einzelmelanozyten im Vergleich zu Nestern. Werden Naevi in einem frühen Stadium biopsiert, weisen auch sie noch keine Nester auf, so dass Einzelmelanozyten zwangsläufig dominieren. Zu den Malignitätskriterien zählt eine unscharfe Begrenzung durch solitäre Melanozyten. Wenn noch keine Nester vorhanden sind, wird jeder Naevus durch solitäre Melanozyten begrenzt. Insofern ist es nicht verwunderlich, dass auch bei der histopathologischen Beurteilung kleiner Pigmentzelltumore die Reliabilität gering ist. Eine größere Studie unter Einbeziehung von 187 amerikanischen Pathologen kam zum Schluss, dass *»die Diagnosen*

des Melanoma in situ und des frühinvasiven Melanoms … weder reproduzierbar noch korrekt sind.«[83] Eine Studie aus Österreich ergab starke regionale Unterschiede in der Inzidenz des Melanoma in situ, was wahrscheinlich auf die Verwendung unterschiedlicher Diagnosekriterien durch Pathologen in verschiedenen Regionen des Landes zurückzuführen ist.[84] In einer retrospektiven Studie an Melanomen mit einem Durchmesser von maximal 4 mm herrschte unter drei erfahrenen Dermatopathologen nur in der Hälfte der Fälle Einigkeit über die Diagnose; die Autoren empfahlen einen *»'Consensus diagnosis' approach«,* da es *»für solche Läsionen keine Gold-Standard gibt.«*[85]

Die Reliabilität der histopathologischen Diagnose wird weiter herabgesetzt, wenn Läsionen unvollständig entfernt werden, denn dann fallen zusätzliche Kriterien für deren Beurteilung weg, wie Symmetrie und Schärfe der Begrenzung. Unglücklicherweise werden Teilbiopsien immer häufiger: in den USA wird inzwischen das Gros der Melanome anhand von Teilbiopsien diagnostiziert. Das setzt die Diagnosesicherheit herab und ist in der Regel durch eine spätere Rebiopsie nicht zu korrigieren, denn oft sind in Nachexzidaten keine Tumorreste mehr nachweisbar oder nur noch kleine Anteile, die obendrein durch den vorangegangenen Eingriff irritiert und nicht sicher beurteilbar sind. Unvollständige Exzisionen mit stark herabgesetzter Beurteilbarkeit sind die vielleicht wichtigste Ursache für Überdiagnosen, denn niemand möchte ein Melanom übersehen. Kliniker entscheiden sich im Falle diagnostischer Zweifel für eine Biopsie und geben die Verantwortung an den Histopathologen weiter. Der Histopathologe kann seine Zweifel allenfalls äußern, aber nicht weitergeben. Am Ende muss ein Urteil stehen, dass sich – in der Regel implizit – in einer Handlungsempfehlung niederschlägt.

Ebenso wie Kliniker bleiben die meisten Histopathologen dabei lieber auf der sicheren Seite. Denn was passiert, wenn sie sich irren? Wird ein Naevus fälschlich als Melanom diagnostiziert, wird der Patient behandelt, Rezidive bleiben aus, der Patient gilt als gerettet. Wird ein Melanom fälschlich als Naevus diagnostiziert, kann es zu Rezidiven kommen, und vor allem in den USA endet der Vorgang nicht selten vor Gericht. Dieses Missverhältnis bietet einen starken Anreiz dafür, sich im Zweifelsfall für ein Melanom zu entscheiden oder zumindest Empfehlungen auszusprechen, die in der Konsequenz einer Melanomdiagnose gleichkommen, da sie zu Nachexzisionen und einer emotionalen Belastung der Patienten führen.[81,82]

Bei kleinen Pigmentläsionen ist dies aus zwei Gründen besonders häufig der Fall: erstens haben sich einige für die histopathologische Beurteilung wichtige Veränderungen noch nicht ausgebildet, und zweitens sind Biopsien kleiner Läsionen, die eigentlich besonders leicht in toto zu entfernen wären, überzufällig häufig ungenügend. Oft liegen nur winzige Epithelfragmente zur Beurteilung vor. Dies hat seinen Grund vermutlich darin, dass der klinische Melanomverdacht nur gering ist, denn bei solch kleinen Läsionen fehlen auch klinische Malignitätskriterien. Zudem werden bei einer solch weiten Indikationsstellung – der Biopsie von Läsionen mit einem Durchmesser von zwei, drei oder vier Millimetern – oftmals zahlreiche Läsionen entfernt, so dass besonderer Wert auf möglichst kleine und zeitsparende Eingriffe mit kosmetisch günstigen Resultaten gelegt wird. Die Sorgfalt bei jeder einzelnen Biopsie – und die Einschätzung der Wichtigkeit der Sorgfalt – sind geringer als bei einer weniger großzügigen Indikationsstellung.

Mit anderen Worten kann der Regel »Je früher, je besser«, die in der Melanombehandlung das »noli me tangere« früherer Zeiten ersetzt hat, nicht vorbehaltlos zugestimmt werden. Es gibt auch ein »zu früh«, das bei der Behandlung mehr schadet als nutzt. Aus diesem Grunde wurde für die Indikationsstellung zur Biopsie die alte »ABCD«-Regel wieder aufgegriffen: wenn Pigmentläsionen erst ab einem Durchmesser von 6 mm biopsiert werden, werden im Verhältnis zu Naevi viel mehr Melanome erfasst.[86] Darüber hinaus ist die histopathologische Diagnose viel zuverlässiger, und eine Reduktion der Biopsiefrequenz bietet die Aussicht auf eine größere Sorgfalt bei deren Durchführung, die sich wiederum in einer besseren Beurteilbarkeit der Präparate niederschlägt.

Die Häufigkeit von Melanomen, die trotz eines Durchmessers unter 6 mm bereits dermale Tumoranteile aufweisen, ist nicht genau bekannt. Nach verschiedenen Studien liegt sie bei etwa einem Drittel. Allerdings ist die Dicke dieser Melanome in der Regel gering, so dass die einfache Exzision zur Heilung führt.[85,87,88] Auch diesbezüglich gibt es Ausnahmen: seltene Fälle kleinerer Melanome, die zum Tode geführt haben, sind beschrieben. Letztere zeigen aber in der Regel ein ganz anderes biologisches Verhalten: sie wachsen schnell, weisen zahlreiche Mitosen auf und sind meist nur gering pigmentiert. Aufgrund dieser Eigenschaften werden sie durch regelmäßige Screening-Untersuchungen ohnehin in der Regel nicht erfasst.[70] Vorsorgeuntersuchungen sollten diesen Tumoren größere Aufmerksamkeit widmen: kleinen, rasch wachsenden, derben, oft unpigmentierten Knoten. Insbesondere wenn diese dermatoskopisch Reste von Pigment erkennen lassen, ist eine unverzügliche Biopsie ratsam, auch wenn der Durchmesser der Läsion unter 6 mm liegt.[89,90]

Auch in anderen Fällen kann es Gründe geben, von der 6 mm-Regel als Grenzwert für die Durchführung von Biopsien abzuweichen. Wenn schon bei geringerem Durchmesser mittels Dermatoskopie, konfokaler Lasermikroskopie oder anderer Techniken klare Malignitätskriterien gefunden werden, sollte eine bioptische Klärung erfolgen. Dies sollte jedoch nicht routinemäßig geschehen, sondern Einzelfällen vorbehalten bleiben. Wenn im Regelfall auf Biopsien von Pigmenttumoren mit einem Durchmesser unter 6 mm verzichtet würde, ließe sich die Diagnosegenauigkeit steigern, und die Zahl an echten Überdiagnosen, das heißt an fehlinterpretierten melanozytären Naevi, würde gesenkt. Mit einer strengeren Indikationsstellung und besseren Durchführung von Biopsien wäre den meisten Patienten gedient.

Literatur:

1 Kaposi M. Bösartige Neubildungen. In: Virchow R (Hrsg.). Handbuch der speziellen Pathologie und Therapie. Vol. VIII. Erlangen: Enke, 1872; S. 466.

2 Miescher G. Melanom. In: Jadassohn J (Hrsg.). Handbuch der Haut- und Geschlechtskrankheiten, Zwölfter Band, dritter Teil. Geschwülste der Haut II. Berlin: Julius Springer, 1933, S. 1118.

3 Delacrétaz J, Jaeger H. Die Melanome (Die malignen Melanome). In: Gottron HA, Schönfeld W. Dermatologie und Venerologie. Band IV. Stuttgart: Georg Thieme, 1960, S. 619.

4 Allen AC, Spitz S. Malignant melanoma. A clinicopathological analysis of the criteria for diagnosis and prognosis. Cancer 1953; 6: 1–45.

5 Lane N, Lattes R, Malm J. Clinicopathological correlations in a series of 117 malignant melanomas of the skin of adults. Cancer 1958; 11: 1025–1043.

6 Lund HZ, Kraus JM. Melanotic tumors of the skin. Atlas of Tumor Pathology, Section 1 – Fascicle 3, Armed Forces Institute of Pathology, 1962; S. 56–59.

7 Price NM, Rywlin AM, Ackerman AB. Histologic criteria for the diagnosis of superficial spreading malignant melanoma: formulated on the basis of proven metastatic lesions. Cancer 1976; 38: 2434–2441.

8 Weyers W. Criteria for diagnosis of melanoma histopathologically in historical perspective. Dermatopathology: Practical and Conceptual 2002; 8: 4.

9 Swerdlow M. Nevi: A problem of misdiagnosis. Am J Clin Path 1952; 22:1054–1060.

10 Friedman RJ, Rigel DS. Kopf AW. Early detection of malignant melanoma: the role of physician examination and self-examination of the skin. CA Cancer J Clin 1985; 35: 130–151.

11 Ackerman AB. No one should die of malignant melanoma. J Am Acad Dermatol 1985; 12: 115–116.

12 Robinson WA. Malignant melanoma as a model for cancer education and prevention. J Cancer Educ 1990; 5: 85–89.

13 Paul E. Das Melanom – ein idealer Vorsorgetumor. Bayer Ärztebl 2004; 7–8: 400–402.

14 Wilson J, Jungner G. Principles and practice of screening for disease. Geneva: World Health Organization, 1968, S. 26f.

15 Cole P, Morrison AS. Issues in population screening for cancer. J Natl Cancer Inst 1980; 64: 1263–1272.

16 McDonald CJ. Status of screening for skin cancer. Cancer 1993; 72: 1066–1070.

17 Davis NC, Herron JJ. Queensland Melanoma Project: Organisation and a plea for comparable surveys. Med J Aust 1: 643–644.

18 Marks R. Two decades of the public health approach to skin cancer control in Australia: why, how and where are we now? Australas J Dermatol 1999; 40: 1–5.

19 Montague M, Borland R, Sinclair C. Slip! Slop! Slap! And SunSmart, 1980–2000: skin cancer control and 20 years of population-based campaigning. Health Educ Behav 2001; 28: 290–305.

20 Whiteman DC, Green AC, Olsen CM. The growing burden of invasive melanoma: projections of incidence rates and numbers of new cases in six susceptible populations through 2031. J Invest Dermatol 2016; 136: 1161–1171.

21 – Redman JC, Mora DB. Malignant melanoma of the skin diagnosed and treated in Albuquerque, New Mexico, in 1980. J Dermatol Surg Oncol 1982; 8: 40–43.

22 Illig L, Paul E, Hundeiker M. Public and professional melanoma education. Z Hautkr 1983; 58: 73–112.

23 Breitbart EW, Christophers E. Arbeitsgemeinschaft Dermatologische Prävention (ADP) e.V. JDDG 2014; 12 (Suppl. 4): 42.

24 Greinert R, Volkmer B, Wende A et al. Prävention von Hautkrebs. Notwendigkeit, Durchführung und Erfolg. Hautarzt 2003; 54: 1152–1163.

25 Breitbart EW, Waldmann A, Nolte S et al. Systematic skin cancer screening in Northern Germany. J Am Acad Dermatol 2012; 66: 201–211.

26 -Kaiser M, Schiller J, Schreckenberger C. The effectiveness of a population-based skin cancer screening program: evidence from Germany. Eur J Health Econ 2017, March 28 (epub).

27 Breitbart EW, Choudhury K, Anders MP et al. Benefits and risks of skin cancer screening. Skin cancer screening: Pro. Oncol Res Treat 2014; 37 (Suppl. 3): 38–42.

28 Lucas RM, Norval M, Neale RE et al. The consequences for human health of stratospheric ozone depletion in association with other environmental factors. Photochem Photobiol Sci 2015; 14: 53–87.

29 Esserman LJ, Thompson IM, Reid B et al. Overdiagnosis and overtreatment in cancer: an opportunity for improvement. JAMA 2013; 310: 797–798.

30 Criscone VD, Weinstock MA. Melanoma thickness trends in the United States, 1988–2006. J Invest Dermatol 2010; 130: 793–797.

31 Weidner F, Hornstein OP, Bischof GM. Zur Treffsicherheit der klinischen Diagnose bei malignen Melanomen. Dermat Mschr 1983; 169:706–710.

32 Koh HK, Lew RA, Prout MN. Screening for melanoma/skin cancer: theoretical and practical considerations. J Am Acad Dermatol 1989;20: 159–172.

33 Grin CM, Kopf AW, Welkovich B, Bart RS, Levenstein MJ. Accuracy in the clinical diagnosis of malignant melanoma. Arch Dermatol 1990; 126: 763–766.

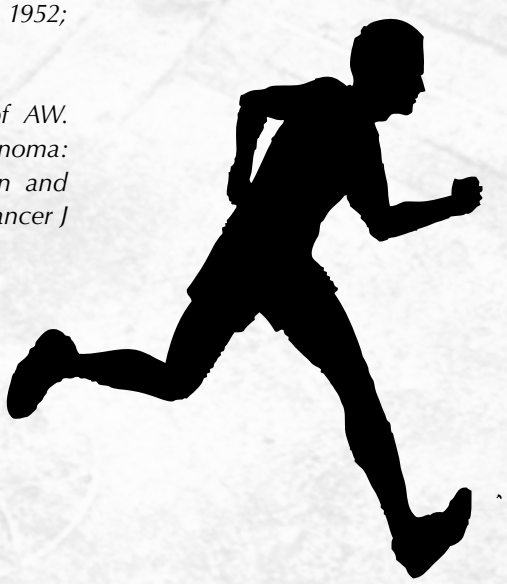

34 Chamberlain AJ, Fritschi L, Kelly JW. Nodular melanoma: patients' perceptions of presenting features and implications for earlier detection. J Am Acad Dermatol 2003; 48: 694–701.

35 Abbasi NR, Shaw HM, Rigel DS et al. Early diagnosis of melanoma. Revisiting the ABCD criteria. JAMA 2004; 292: 2771–2776.

36 Slue W, Kopf AW, Rivers JK. Total-body photographs of dysplastic nevi. Arch Dermatol 1988; 124: 1239–1243.

37 MacKie RM. Clinical recognition of early invasive malignant melanoma. BMJ 1990; 301: 1005–1006.

38 Tran KT, Wright NA, Cockerell CJ. Biopsy of the pigmented lesion – when and how. J Am Acad Dermatol 2008; 59: 851–871.

39 Grob JJ, Bonerandi JJ. The «ugly duckling sign«: identification of the common characteristics of nevi in an individual as a basis for melanoma screening. Arch Dermatol 2008; 134: 103–104.

40 Gaudy-Marqueste C, Wazaefi Y, Bruneu Y et al. Ugly duckling sign as a major factor of efficiency in melanoma detection. JAMA Dermatol 2017; 153: 279–284.

41 Pehamberger H, Steiner A, Wolff K. In vivo epiluminescence microscopy of pigmented lesions. I. Pattern analysis of pigmented skin lesions. J Am Acad Dermatol 1987; 17: 571–583.

42 Nachbar F, Stolz W, Merkle T et al. The ABCD rule of dermotoscopy. J Am Acad Dermatol 1994; 30: 551–559.

43 Menzies SW, Ingvar C, Crotty KA, McCarthy WH. Frequency and morphologic characteristics of invasive melanomas lacking specific surface microscopic features. Arch Dermatol 1996; 132: 1178–1182.

44 Argenziano G, Fabbrocini G, Carli P et al. Epiluminescence microscopy for the diagnosis of doubtful melanocytic skin lesions. Comparison of the ABCD rule of dermtoscopy and a new 7-point checklist based on pattern analysis. Arch Dermatol 1998; 134: 1563–1570.

45 Soyer HP, Argenziano G, Zalaudek I et al. Three-point checklist of dermoscopy: a new screening method for early detection of melanoma. Dermatology 2004; 208: 27–31.

46 Henning JS, Dusza SW, Wang SQ et al. The CASH (color, architecture, symmetry, and homogeneity) algorithm for dermoscopy. J Am Acad Dermatol 2007; 56: 45–52.

47 Kittler H, Guitera P, Riedl E et al. Identification of clinically featureless incipient melanoma using sequential dermoscopy imaging. Arch Dermatol 2006; 142: 1113–1119.

48 Kittler H, Pehamberger H, Wolff K, Binder M. Diagnostic accuracy of dermoscopy. Lancet Oncol 2002; 3: 159–165.

49 Esteva A, Kuprel B, Novoa RA et al. Dermatologist-level classification of skin cancer with deep neural networks. Nature 2017; 542: 115–118.

50 Marchetti MA, Codella MCF, Dusza SW et al. Results of the 2016 International Skin Imaging Collaboration International Symposium on biomedical imaging challenge: comparison of the accuracy of computer algorithms to dermatologists for the diagnosis of melanoma from dermoscopic images. J Am Acad Dermatol 2017; epub.

51 Korotkov K, Quintana J, Puig S, Malvehy J, Garcia R. A new total body scanning system for automatic change detection in multiple pigmented skin lesions. IEEE Trans Med Imaging 2015; 317–338.

52 Welzel J, Schuh S. Nicht-invasive Diagnostik in der Dermatologie. JDDG 2017; 15: 999–1016.

53 Seidenari S, Longo C, Giusti F et al. Clinical selection of melanocytic lesions for dermoscopy decreases the identification of suspicious lesions in comparison with dermoscopy without clinical preselection. Br J Dermatol 2006; 154: 873–879.

54 Pellacani G, Pepe P, Casari A et al. Reflectance confocal microscopy as a second-level examination in skin oncology improves diagnostic accuracy and saves unnecessary excisions: a longitudinal prospective study. Br J Dermatol 2014; 171: 1044–1051.

55 Carrera C, Marghoob AA. Discriminating nevi from melanomas: clues and pitfalls. Dermatol Clin 2016; 34: 395–409.

56 Rigel DS, Roy M, Yoo J et al. Impact of guidance from a computer-aided multispectral digital skin lesion analysis device on decision to biopsy lesions clinically suggestive of melanoma. Arch Dermatol 1012; 148: 541–543.

57 Truong A, Strazzulla L, March J et al. Reduction in nevus biopsies in patients monitored by total body photography. J Am Acad Dermatol 2016; 75: 134–143.

58 Salerni G, Carrera C, Lovatto L et al. Characterization of 1152 lesions excised over 10 years using total-body photography and digital dermatoscopy in the surveillance of patients at high risk for melanoma. J Am Acad Dermatol 2012; 67: 836–845.

59 Sidhu S, Bodger O,Williams N, Roberts DL. The number of benign moles excised for each malignant melanoma: the number needed to treat. Clin Exp Dermatol 2012; 37: 6–9.

60 Esserman LJ, Thompson IM, Reid B et al. Addressing overdiagnosis and overtreatment in cancer: a prescription for change. Lancet Oncol 2014; 15: e234–242.

61 Kopf AW. The incredibly increasing incidence of malignant melanoma in the USA. Schrift Marchionini-Stiftg 1985; 9: 29–34.

62 Welch HG, Woloshin S, Schwartz LM. Skin biopsy rates and incidence of melanoma: population based ecological study. BMJ 2005; 331: 481.

63 Peeters PHM, Verbeek ALM, Straatman H et al. Evaluation of overdiagnosis of breast cancer in screening with mammography: results of the Nijmegen programme. Int J Epidemiol 1989; 18: 295–299.

64 Weyers W. The 'epidemic' of melanoma between under- and overdiagnosis. J Cutan Pathol 2012; 39: 9–16.

65 Savoia P, Fava P, Osella-Abate S et al. Melanoma of unknown primary site: a 33-year experience at the Turin Melanoma Centre. Melanoma Res 2010; 20: 227–232.

66 Linos E, Swetter SM, Cockburn MG et al. Increasing burden of melanoma in the United States. J Invest Dermatol 129: 1666–1674.

67 Paul E. Wachstumsdynamik maligner Melanome. Fortschr Med 1989; 107: 97–102.

68 Beer J, Xu L, Tschandl O, Kittler H. Growth rate of melanoma in vivo and correlation with dermatoscopic and dermatopathologic findings. Derm Pract Concept 2011; 1: 13.

69 Rayess HM, Gupta A, Svider PF et al. A critical analysis of melanoma malpractice litigation. Should we biopsy everything? Laryngoscope 2017; 127:134–139.

70 Gilmore S. Melanoma screening: informing public health policy with quantitative modelling. PLoS One 2917; 12 (9): e0182349.

71 Richard MA, Grob JJ, Avril MF et al. Melanoma and tumor thickness: challenges of early diagnosis. Arch Dermatol 1999; 135: 269–274.

72 Clark WC Jr, Malignant melanoma in situ. Hum Pathol 1990; 21: 1197–1198.

73 Rosai J. Melanoma in situ: an attractive, obsolete, untenable concept. Graz: 29th Symposium of the International Society of Dermatopathology, Oct 4, 2008.

74 Clark WH Jr, From L, Bernardino MA, Mihm MC. The histogenesis and biologic behavior of primary human malignant melanomas of the skin. Cancer Res 1969; 29: 705–727.

75 Clark WH Jr, Elder DE, Guerry D 4th et al. A study of tumor progression: the precursor lesions of superficial spreading and nodular melanoma. Hum Pathol 1984;15: 1147–1165.

76 Reed RJ, Clark WH Jr, Mihm MC. Premalignant melanocytic dysplasias. In: Ackerman AB (ed.) Pathology of malignant melanoma. New York: Masson, 1981, S. 159–183.

77 Shain AH, Yeh I, Kovalyshyn I et al. The Genetic Evolution of Melanoma from Precursor Lesions. N Engl J Med 2015; 373: 1926–36.

78 Bramhall RJ, Mahady K, Peach AH. Spontaneous regression of metastatic melanoma – clinical evidence of the abscopal effect. Eur J Surg Oncol 2014; 40: 34–41.

79 Esserman L. Thompson I. Solving the overdiagnosis dilemma. JNCI 2010; 102: 582–583.

80 Welch HG, Black WC. Overdiagnosis in cancer. JNCI 2010; 102: 605–613.

81 Glusac E. The melanoma ›epidemic‹, a dermatopathologist's perspective. J Cutan Pathol 2011; 38: 264–267.

82 Weyers W. Forward to the past – oncology between underdiagnosis and overtreatment. Am J Dermatopathol 2016; 38: 517–528.

83 Elmore JG, Barnhill RL, Elder DE et al. Pathologists' diagnosis of invasive melanoma and melanocytic proliferations: observer accuracy and reproducibility study. BMJ 2017; 357: j2813.

84 Monshi B, Vujic M, Kivaranovic D. The burden of malignant melanoma - lessons to be learned from Austria. Eur J Cancer 2016; 56: 45–53.

85 Ferrara G, Tomasini C, Argenziano G, et al. Small-diameter melanoma: toward a conceptual and practical reappraisal. J Cutan Pathol 2012; 39: 721–723.

86 Soltani-Arabshani R, Sweeney C, Jones B et al. Predictive value of biopsy specimens suspicious for melanoma: support for 6 mm-criterion in the ABCD rule. J Am Acad Dermatol 2015; 72: 412–418.

87 Shaw HM, McCarthy WH. Small-diameter malignant melanoma: a common diagnosis in New South Wales, Australia. J Am Acad Dermatol 1992; 27: 679–682.

88 Abbasi NR, Yancovitz M, Gutkowicz-Krusin D et al. Utility of lesion diameter in the clinical diagnosis of cutaneous melanoma. Arch Dermatol 2008; 144: 469–474.

89 Menzies SW, Moloney FJ, Byth K et al. Dermoscopic evaluation of nodular melanoma. JAMA Dermatol 2013; 149: 699–709.

90 Cicchiello M, Lin MJ, Pan Y, McLean C, Kelly JW. An assessment of clinical pathways and missed opportunities for the diagnosis of nodular melanoma versus superficial spreading melanoma. Australas J Dermatol 2016; 57: 97–101.

Alle Ausgaben von pink & blue finden Sie auf der

Homepage des Zentrums für Dermatopathologie Freiburg

unter »Publikationen/pink&blue«. Beiträge, die mit dem Hauptthema des vorliegenden Heftes, der Früherkennung des malignen Melanoms, in Zusammenhang stehen, sind u. a.

- *Was heißt bösartig (pink & blue 2008; 23: 16–23)*
- *Die Fetischisierung der Invasion (pink & blue 2009; 24: 32–37)*
- *Schluss damit! Zur Miniaturisierung der Hautbiopsie (pink & blue 2014; 29: 24–37)*
- *Voraus in die Vergangenheit – Onkologie zwischen Unterdiagnose und Übertherapie (pink & blue 2015; 30: 24–40)*

Weitere verwandte Beiträge finden Sie unter »Publikationen/Artikel«, u. a.

- *Weyers W. Forward to the past – oncology between underdiagnosis and overtreatment. Am J Dermatopathol 2016; 38: 517–528*
- *Weyers W. The fallacy of the concept of invasion – critique in historical perspective with implications for diagnosis of early malignant neoplasms. Am J Dermatopathol 2012; 34: 91–102.*
- *Weyers W. The «epidemic« of melanoma between under- and overdiagnosis. J Cut Pathol 2012; 39: 9–16.*

sowie in Form von Vortragstexten mit dazugehörigen Bildern unter »Publikationen/Vorträge«, u. a.

- *Weyers W. Detection of Melanoma – the earlier, the better? 9th World Congress of Melanoma, Brisbaine, Oct 18–21, 2017*
- *Weyers W. Das größte Problem der Dermatologie und Wege, es zu lösen. 23. Kölner Fortbildungstreffen für Dermatologie und Venerologie, Köln, 30. 4. 2016*